

## نقش کوتاه بودن طول تاج کلینیکی دندان قدامی در لبخند لته‌ای

دکتر شیرین امینی<sup>۱</sup> دکتر پروین میرزا کوچکی<sup>۲</sup> دکتر شیرین زهرا فرهاد<sup>۱</sup> دکتر زهرا والی<sup>۳</sup> دکتر نسیم فرخانی<sup>۴</sup>

۱- استادیار گروه پرودنتیکس، دانشکده دندانپزشکی، دانشگاه آزاد اسلامی، واحد خوراسگان، اصفهان، ایران

۲- استادیار گروه ترمیمی، دانشکده دندانپزشکی، دانشگاه آزاد اسلامی، واحد خوراسگان، اصفهان، ایران.

۳- دندانپزشک

۴- دستیار گروه پرودنتیکس، دانشکده دندانپزشکی، دانشگاه آزاد اسلامی، واحد خوراسگان، اصفهان، ایران

### خلاصه:

**سابقه و هدف:** لبخند لته‌ای نمایان شدن زیاد از حد لته‌ها حین لبخند می‌باشد که دلایل متعددی دارد، با توجه به اینکه یکی از عوامل آن رویش غیر فعال تغییر یافته است و به راحتی توسط جراحی پلاستیک پرودنتال قابل برطرف شدن است، هدف از این مطالعه بررسی نقش کوتاه بودن طول تاج کلینیکی دندان قدامی در لبخند لته‌ای در جمعیت زنان جوان اصفهان در سال ۱۳۹۰ بود.

**مواد و روش‌ها:** در این مطالعه توصیفی که در شهر اصفهان بر روی ۸۴۲ فرد مونث ۲۰ تا ۳۰ ساله انجام شد از افراد خواسته شد که در دو حالت ارادی و احساسی (غیر ارادی) لبخند بزنند. چنانچه در هر یک از این دو حالت، نسج لته‌ای در قسمت قدامی قابل رویت بود در جدول ثبت گردید و کوتاه یا نرمال بودن تاج کلینیکی دندانهای قدامی فک بالا نیز مورد ارزیابی قرار گرفت سپس ارتباط بین لبخند لته‌ای با کوتاه بودن طول تاج کلینیکی دندانها ناشی از رویش غیر فعال تغییر یافته توسط آزمون کای دو بررسی شد.

**یافته‌ها:** از ۸۴۲ نمونه مورد بررسی، ۲۲۳ نفر دارای تاج کلینیکی کوتاه و ۶۱۹ نفر دارای تاج کلینیکی طبیعی بودند و از کل افراد ۱۲۸ نفر دارای لبخند لته‌ای در حالت لبخند ارادی، ۵۶۶ نفر دارای لبخند لته‌ای در حالت خنده احساسی بوده و ۱۴۸ نفر فاقد لبخند لته‌ای بودند. بین کوتاهی تاج کلینیکی با نوع لبخند رابطه معنی‌داری وجود داشت. ( $P < 0/001$ ) ۲۲/۴ درصد افراد دارای تاج کلینیکی کوتاه و ۱۲/۶ درصد افراد دارای تاج کلینیکی طبیعی، دارای لبخند لته‌ای در حالت لبخند ارادی بودند که این اختلاف معنادار بود ( $P < 0/001$ ) ۶۸/۶ درصد افراد دارای تاج کلینیکی کوتاه و ۶۶/۷ درصد دارای تاج کلینیکی طبیعی لبخند لته‌ای در حالت خنده احساسی داشتند که اختلاف آماری معنی‌داری را نشان نداد. ( $P = 0/61$ )

**نتیجه‌گیری:** نتایج مطالعه نشان می‌دهد که بین کوتاهی تاج کلینیکی با وجود لبخند لته‌ای رابطه‌ی معنی‌دار وجود دارد.

**کلید واژه‌ها:** لب بالا، ابنورمال، خندیدن، تاج دندان

وصول مقاله: ۹۱/۱۰/۸ اصلاح نهایی: ۹۱/۱۲/۱۲ پذیرش مقاله: ۹۲/۱/۱۷

### مقدمه:

یک وضعیت کلینیکی است که در آن لته بیش از اندازه روی مینای دندان قرار گرفته و باعث می‌شود تاج دندان کوتاهتر به نظر برسد و نمای دندان‌های پهن و کوتاه را ایجاد می‌کند.<sup>(۱)</sup> به عبارت دیگر APE نوعی رابطه‌ی دندانی لته‌ای است که در آن مارژین لته روی تاج کلینیکی در محلی کروئالی قرار گرفته است.<sup>(۴)</sup>

رویش غیر فعال تغییر یافته بر اساس محل اتصال مخاط- لته و لبه استخوان به دو نوع مورفولوژیک تقسیم شده است.<sup>(۱)</sup> در نوع

لبخند لته‌ای، نمایان شدن زیاد از حد لته‌ها حین لبخند میباشد که به دلایل متعددی از جمله رویش ناصحیح دندانها، بیش فعالی عضلات کنترل کننده لب بالا و یا تغییر در وضعیت رشد و نمو استخوان فک و غیره به وجود می‌آید و درمان آن نیز بر اساس علت بوجود آورنده آن کاملاً متفاوت است.<sup>(۱-۳)</sup> از جمله عواملی که باعث ایجاد لبخند لته‌ای می‌شود، Altered Passive Eruption (APE) است. این حالت

<sup>#</sup> نویسنده مسئول مکاتبات: دکتر نسیم فرخانی، اصفهان، خ جی، ارغوانیه، دانشگاه آزاد اسلامی واحد خوراسگان، دانشکده دندانپزشکی پست الکترونیک: nasimfarkhani@gmail.com

پیدا می کنند. (۹-۱۱) با تزریق بوتاکس در لب بالا و جراحی میوتومی (قطع ماهیچه لب بالا) میزان بالا رفتن لب کاهش می یابد. (۲،۹،۱۲) استئوتومی لوفورت موفق ترین و پایدارترین نتایج را نسبت به سایر جراحی های ارتوگناتیک دارد. (۱۳)

انتخاب روش درمان پریدونتال بسته به نوع APE دارد. درمان نوع یک تیپ A ژنژیوکتومی، نوع یک تیپ B ژنژیوکتومی یا برش با بول داخلی نسبت به CEJ و دادن فلپ پریدونتال، عدم جابجایی فلپ و برداشت از استخوان، در مورد تیپ A-II فلپ با جابجایی اپیکالی، در تیپ B-II فلپ با جابجایی اپیکالی همراه با برداشت از استخوان است. (۹)

در ایران، توجه به زیبایی صورت، در بین بانوان جوان از اهمیت زیادی برخوردار است و لبخند لثه ای به طور کلی قابل پذیرش نیست. از طرف دیگر برای ارائه طرح درمان مناسب جهت درمان لبخند لثه ای بایستی به عوامل ایجاد کننده آن و میزان مشارکت آنها در به وجود آمدن این وضعیت توجه کرد تا از درمان نابجا و غلط جلوگیری شود. اثر رویش غیر فعال تغییر یافته در ایجاد لبخند لثه ای در ایران مورد پژوهش قرار نگرفته لذا در این تحقیق میزان شیوع لبخند لثه ای در بین بانوان جوان ۲۰ تا ۳۰ ساله و میزان شیوع رویش غیر فعال تغییر یافته در بین آنها بررسی شده و ارتباط این دو مورد تحلیل قرار خواهد گرفت.

#### مواد و روش ها:

تحقیق حاضر، یک مطالعه از نوع توصیفی می باشد که در شهر اصفهان انجام پذیرفت و نمونه ها از میان دانشجویان و مراجعین درمانگاه دانشکده دندانپزشکی دانشگاه آزاد خوراسگان و درمانگاههای سطح شهر انتخاب شدند. شیوه نمونه گیری از نوع آسان و روش جمع آوری اطلاعات به صورت بالینی- مشاهده ای بود. شرایط ورود به مطالعه عبارت بود از اینکه افراد مونث ۲۰ تا ۳۰ ساله بوده و همگی دارای دندانهای قدامی سالم و طبیعی باشند که فاقد هر گونه درمان ارتودنسی، ترمیمی و یا پروتز بوده و نیز سابقه جراحی لثه بر روی دندانهای قدامی وجود نداشته باشد منظور از لبخند غیر ارادی یا همان

اول مارژین لثه نسبت به محل اتصال سمان- مینا (CEJ) انسیزالی یا اکلوزالی قرار گرفته و اتصال مخاطی- لثه ای (MGJ) نسبت به کرست استخوان اپیکال قرار گرفته است و اندازه لثه از مقدار متوسط و طبیعی بیشتر است. در نوع دوم اندازه لثه طبیعی است. مارژین آزاد لثه نسبت به محل اتصال سمان به مینا انسیزالی یا اکلوزالی قرار گرفته است و اتصال مخاطی- لثه ای (MGJ) در محل اتصال سمان به مینا (CEJ) قرار دارد. هر دو نوع ۱ و ۲ بر اساس موقعیت کرست آلوئولار نسبت به محل اتصال سمان- مینا به دو زیر گروه A و B تقسیم می شوند. در زیرگروه A کرست آلوئولار ۱/۵ الی ۲ میلیمتر اپیکالی تر از محل اتصال سمان- مینا قرار گرفته و در زیر گروه B کرست آلوئولار همسطح محل اتصال سمان- مینا است. (۵،۶) در ارتباط با زیبایی لبخند، باید به ارتباط مارجین لثه و لبه ی تحتانی لب بالا توجه کرد. (۷) آنالیزهای زیبایی شناختی در دندان های قدامی بالا نشان دهنده تأثیر سه عامل ظاهر مربعی تاج ها، میزان نمایان شدن لثه در حین لبخند و ظاهر لثه در زیبایی لبخند می باشد. در هنگام وجود APE، اضافی بودن لثه روی دندان ها باعث ایجاد شکل مربعی می شوند در حالیکه اشکال طبیعی دندان به صورت تخم مرغی و بیضوی زیباتر به نظر می رسند. هنگام لبخند با کنار رفتن لب بالا لثه ها نمایان می شوند. وقتی لثه در معرض دید از ۲ تا ۳ میلی متر تجاوز کند ظاهر نا زیبایی را ایجاد می کند که به آن لبخند لثه ای گفته می شود. (۸)

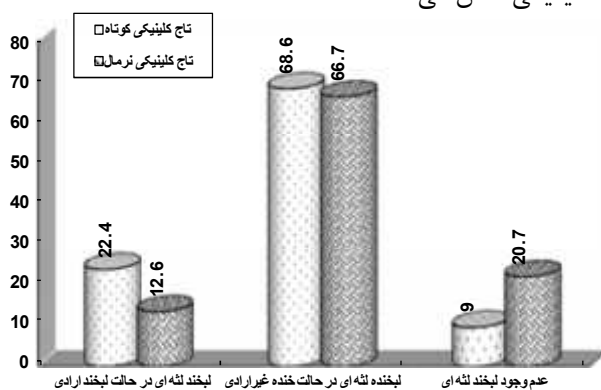
روش های مختلفی به منظور درمان لبخند لثه ای بکار می رود که بسته به علت ایجاد آن می تواند شامل تغییر موقعیت لب با جراحی لیزر، اینتروژن دندان ها با کمک درمان ارتودنسی، استئوتومی لوفورت یک (جراحی ارتوگناتیک)، تزریق بوتاکس، میوتومی، درمانهای پریدونتال (روش ژنژیوکتومی- روش فلپ پریدونتال) باشد. (۹) در روش اینتروژن دندان ها با کمک درمان ارتودنسی، تلاش می شود تا دندان ها به سمت بالا هدایت شود (اینتروژن) در نتیجه استخوان تحلیل رفته و جذب می شود و لثه نیز به دنبال آن در مسیر استخوان بالا می رود. و همه ی این ساختارها به طور طبیعی شکل جدیدی

نقش کوتاه بودن طول تاج کلینیکی دندان قدامی در لبخند لثه ای در نهایت به منظور تجزیه و تحلیل آماری داده ها و تعیین ارتباط بین لبخند لثه ای و طول تاج کلینیکی کوتاه از آزمون کای دو استفاده شد .

#### یافته‌ها:

در این مطالعه ۸۴۲ نفر خانم ۲۰ تا ۳۰ ساله مورد بررسی قرار گرفتند که ۲۲۳ نفر (۲۶/۵ درصد) آنها دارای تاج کلینیکی کوتاه و ۶۱۹ نفر (۷۳/۵ درصد) آنها دارای تاج کلینیکی طبیعی بودند. از کل افراد، ۱۲۸ نفر (۱۵/۲ درصد) دارای لبخند لثه‌ای در حالت لبخند ارادی، ۵۶۶ نفر (۶۷/۲ درصد) دارای لبخند لثه ای در حالت لبخند غیر ارادی بوده و ۱۴۸ نفر (۱۷/۶ درصد) لبخند لثه‌ای نداشتند.

و نمودار (۱) توزیع فراوانی نوع لبخند را بر حسب نوع تاج کلینیکی نشان می دهد.



نمودار ۱- توزیع فراوانی لبخند لثه ای بر حسب نوع تاج کلینیکی

توزیع فراوانی لبخند لثه‌ای بر حسب نوع تاج کلینیکی و به تفکیک نوع لبخند لثه ای در جدول ۱ دیده می‌شود.

مورد ارزیابی قرار گرفتند و یافته‌ها ثبت جدول ۱- توزیع فراوانی لبخند لثه ای بر حسب نوع تاج کلینیکی

P-value	کل		تاج کلینیکی طبیعی		تاج کلینیکی کوتاه		اندازه تاج	نوع لبخند
	درصد	تعداد	درصد	تعداد	درصد	تعداد		
$< 0.001P$	۱۵/۲	۱۲۸	۱۲/۶	۷۸	۲۲/۴	۵۰	لبخند لثه ای در حالت لبخند ارادی	
$0.61 = P$	۶۷/۲	۵۶۶	۶۶/۷	۴۱۳	۶۸/۶	۱۵۳	لبخند لثه ای در حالت خنده غیر ارادی	
$< 0.001P$	۱۷/۶	۱۴۸	۲۰/۷	۱۲۸	۹	۲۰	عدم لبخند لثه ای	
	۱۰۰	۸۴۲	۱۰۰	۶۱۹	۱۰۰	۲۲۳	جمع	

لبخند احساسی ، خنده بدون اجبار، پر انرژی و از روی لذت و احساس فردی می باشد و منظور از لبخند ارادی یا رسمی لبخند قابل تکرار بوده که در تمام دنیا، به طور معمول جهت ارزیابی لبخند به کار می‌رود.<sup>(۱۴)</sup> چگونگی لبخند ارادی واحساسی برای نمونه ها توضیح داده شد و سپس از آنها خواسته شد که در دو حالت لبخند ارادی ولبخند احساسی لبخند بزنند. چنان چه در هر یک از این دو حالت نسج لثه ای در قسمت قدامی قابل رؤیت بود در جدول ثبت داده‌ها، ثبت می‌گردید. وجود تاج کلینیکی کوتاه ویا طبیعی بودن تاج کلینیکی نیز در کلیه بیماران طبق تعاریف کتاب مرجع ثبت می‌شد.<sup>(۱۵)</sup> اندازه طول و عرض تاج کلینیکی شش دندان قدامی فک بالا در ناحیه میداکال با کمک پروب پرپودنتال با طرح ویلیامز اندازه گیری شد. اگر نسبت عرض به طول دندان‌ها ۰/۷۵ تا ۰/۸۰ بود ، تاج کلینیکی طبیعی محسوب شده و اگر بیشتر از این مقدار بود کوتاه محسوب می شد.<sup>(۱۵)</sup> سپس از نمونه‌ها در شرایط یکسان و حالت موقعیت طبیعی سر و در حالت نشسته بر روی صندلی عکسبرداری شد.

عکس اول در حالت لبخند زدن ارادی و به ملایمت و عکس دوم در حالت، لبخند غیر ارادی گرفته شد به این ترتیب که از افراد خواسته شد که به یک مطلب خنده‌آور فکر کرده و یا مطلب خنده آوری گفته شد و در حالی که فرد تحت تأثیر احساسات به صورت غیر ارادی می‌خندید عکس بعدی گرفته شد. چنانچه میزان نمایان شدن لثه در ناحیه قدامی بیشتر از یک میلی متر بود به عنوان لبخند لثه‌ای در نظر گرفته شد.<sup>(۱۷)</sup>

جهت تهیه عکس‌ها از دوربین دیجیتال در حالت تنظیم اتوماتیک استفاده گردید. عکس‌ها توسط سه فرد متخصص

## بحث:

می کند باید کوتاه شود تا دندان ها به جای لثه ها نمایان گردند.

در درمان مواردی که بروز لبخند لثه ای به دلیل ارتفاع زیاد فک بالا و لثه حجیم می باشد، استئوتومی لوفورت یک (جراحی ارتوگناتیک) کاربرد دارد. هدف این جراحی کاهش ارتفاع فک بالا است. جراح چند میلی متر از فک بالا را بر می دارد و به کمک مینی پلیت ها، استخوان را ثابت می کند. این عمل موفق ترین و پایدارترین نتایج را نسبت به سایر جراحی های ارتوگناتیک دارد.<sup>(۱۳)</sup>

چنانچه علت لبخند لثه ای کوتاه بودن تاج کلینیکی دندان باشد، درمان می تواند توسط ژنژیوکتومی و یا جراحی فلپ پرپوندنتال صورت گیرد. قبل از اینکه تصمیم به جراحی پرپوندنتال گرفته شود باید یک معاینه دقیق و مناسب انجام شده و تشخیص صحیح داده شود. بر اساس نوع جراحی و لزوم برداشت از استخوان تصمیم در مورد درمان گرفته می شود.<sup>(۲۱،۲۲)</sup> ژنژیوکتومی در درمان لبخند لثه ای خفیف استفاده می شود. ژنژیوکتومی زمانی انجام می شود که برداشت مقدار خیلی کمی از بافت لثه لازم است. با حذف چند میلی متر از لثه ی اطراف دندان، طول دندان ها افزایش می یابد. ژنژیوکتومی زمانی امکان پذیر است که مقدار زیادی بافت کراتینیزه وجود دارد ولی سطح استخوان طبیعی است. ارزیابی دقیق قبل از جراحی باید صورت گیرد و مشخص شود که چه مقدار از بافت باید بعد از جراحی باقی بماند و از برداشتن زیاد از حد آن ممانعت به عمل آید. این روش برای کسانی که رشد بیش از حد لثه دارند مفید است.<sup>(۹)</sup>

در موارد با لبخند لثه ای شدیدتر، برداشت بافت بیشتری مورد نیاز است که با روش فلپ پرپوندنتال درمان صورت می گیرد. بافت لثه را در اطراف هر دندان برش داده و فلپ کنار زده شده و بالا برده می شود و در یک موقعیت جدید و اپیکالی تر بخیه زده می شود. این روش چنانچه لبخند لثه ای ناشی از طول کم تاج کلینیکی باشد به منظور کاهش مقدار لثه ای نمایان، استفاده می شود.<sup>(۲۳)</sup> در مطالعه ای که توسط Rossi و همکارانش انجام شد، درمان رویش غیر فعال تغییر یافته با

در زمینه تأثیر میزان نمایان شدن لثه در زیبایی نتایج متفاوتی گزارش شده است، در حالیکه در یک مطالعه عنوان شد که نمایان شدن ۳ میلی متر از بافت لثه زیبایی را به مخاطره نمی اندازد<sup>(۱۶)</sup>، در مطالعه ای دیگر نمایش لثه ای بیش از ۱ میلی متر در ماگزیلا را به عنوان یک ویژگی نازیبا در نظر گرفتند. در این مطالعه بیش از یک میلی متر نمودار شدن لثه به عنوان لبخند لثه ای در نظر گرفته شده است.<sup>(۱۷)</sup>

همانطور که پیشتر ذکر شد لبخند لثه ای، نمایان شدن زیاد از حد لثه ها حین لبخند می باشد که به دلایل متعددی از جمله رویش ناصحیح دندانها، بیش فعالی عضلات کنترل کننده لب بالا و یا تغییر در وضعیت رشد و نمو استخوان فک و غیره بوجود می آید.<sup>(۱۸)</sup> روش انتخابی در درمان این پدیده بستگی به علت بوجود آورنده آن دارد. چنانچه درمان نامتناسبی برگزیده شود امکان بروز اشکالاتی برای بیمار وجود دارد.

درمان اولیه لب های کوتاه و بیش فعال شامل افزایش اتصال داخلی لب بالا با برداشت یک قطعه بیضوی از بافت و کنار زدن ناحیه و سپس برقراری اتصال مجدد بین لب بالا و لثه در ۴ میلی متر بالاتر از لبه آزاد لثه بود و نتیجه ای که به دست آمد این بود که این روش اتصال، بالا رفتن لب بالا را حین لبخند محدود کرده و مقدار نمایش لثه را کاهش می داد.<sup>(۱۹)</sup>

تزریق بوتاکس در لب بالا درمان پیشنهادی دیگری برای کاهش میزان بالا رفتن لب می باشد. امروزه استفاده از تزریق سم بوتولینوم به عنوان یک روش غیر جراحی جهت اصلاح لبخند لثه ای پیشنهاد می شود.<sup>(۲۰)</sup> اما عیب بزرگ این روش تأثیر کوتاه مدت (۳ تا ۶ ماهه) آن است.

جراحی میوتومی نیز روش دیگری در درمان لبخند لثه ای ناشی از بالا رفتن بیش از حد لب بالاست که این جراحی با هدف قطع ماهیچه لب بالا انجام می گردد.<sup>(۲)</sup> برداشتن بافت از داخل لب بالا همچنین می تواند با استفاده از لیزر انجام گردد که طی آن تمام بافت همبندی که حرکات لب بالا را کنترل

بنابراین نتایج این تحقیق و مطالعات مشابه بیانگر علل مختلف بروز لبخند لثه‌ای و در نتیجه نیاز به روشهای متفاوت در درمان آن می‌باشد. در مواردی که تاج کلینیکی کوتاه دندان‌ها عامل بروز لبخند لثه‌ای می‌باشد، استفاده از جراحی پریودنتال در درمان این پدیده سودمند می‌باشد.

#### نتیجه گیری:

گرچه بین لبخند لثه‌ای در حالت خنده غیر ارادی و نوع تاج کلینیکی از نظر آماری تفاوتی وجود ندارد، طبق نتایج بدست آمده در جمعیت ایرانی مورد مطالعه بین کوتاهی تاج کلینیکی با وجود لبخند لثه‌ای در حالت لبخند ارادی رابطه‌ی معنی‌دار وجود دارد. لذا بسیاری از موارد لبخند لثه‌ای می‌تواند به راحتی توسط جراحی‌های پریودنتال درمان گردد. البته تشخیص و انتخاب طرح درمان مناسب باید بر اساس عوامل ایجاد کننده لبخند لثه‌ای صورت گیرد.

استفاده از جراحی پلاستیک پریودنتال مورد بررسی قرار گرفت. در این مطالعه از دو مورد کلینیکی استفاده شد که یکی از آن‌ها رویش غیرفعال نوع دو، زیر گروه A و B بود. در هر دو مورد با استفاده از جراحی استخوان یک عرض ببولوژیک جدید ۲ میلی متر به دست آمد.<sup>(۴)</sup>

طبق نتایج به دست آمده از تحقیق حاضر گرچه ارتباط معناداری بین کوتاه بودن تاج کلینیکی دندان‌ها و لبخند لثه‌ای در حالت لبخند غیر ارادی وجود ندارد ولی در هنگام لبخند ارادی در صورت کوتاه بودن تاج کلینیکی مقداری از لثه نمایان خواهد شد. پس در صورت وجود این حالت بدون نیاز به جراحی‌های پیشرفته یا تزریق بوتاکس به راحتی می‌توان لبخند لثه‌ای را توسط جراحی‌های پریودنتال به صورت مطمئن تر و با نتایج پایدارتر درمان نمود.

#### References:

- 1- Monaco A, Streni O, Marci MC, Marzo G, Gatto R, Giannoni M. Gummy smile: clinical parameters useful for diagnosis and therapeutical approach. J Clin Pediatr Dent 2004;29(1):19-25.
- 2- Ahmad I. Anterior dental aesthetics: gingival perspective. Br Dent J 2005;199:195-202.
- 3- Moshrefi A. Altered passive eruption. The Journal of the Western Society of Periodontology 2000; 48( 1): 5-8.
- 4- Rossi R, Benedetti R, Santos-Morales RI. treatment Df Altered passive eruption: periodontal plastic surgery of the dentogingival junction. Eur J Esthet Dent 2008;3:212-22.
- 5- Cohen ES. Atlas of cosmetic AND Reconstructive periodontal surgery. Shelton: Institute; 2009. P.59-66.
- 6- Carlos F. The prevalence of maxillary altered passive eruption in a dental school population 2010: available at: <http://hdi.handle.net/10156/3007>.
- 7- Kois JC. Altering gingival levels:the restorative connection part I: Biologic variables. J Esthet Dent 1994;6:3-9.
- 8- Vig RG, Brundo GC. The kinetics of anterior tooth display. J prosthet dent 1978;39:502-4.
- 9- Silberberg N, Goldstein M, Smidt A. excessive gingival display etiology, diagnosis, and treatment modalities. Quintessence int 2009;40:809-18.
- 10- Allen EP. Use of mucogingival surgical procedures to enhance esthetics. Dent clin north Am 1988;32:307-30.
- 11- Foley TF, Sandhu HS, Athanasopoulos C. Esthetic periontal considerations in orthodontic treatment – the management of excessive gingival display. J can Dent Assoc 2003; 69:368-72.
- 12- Hurkadle JK, Jatania A, Shanthraj R, Lakshmi B. Botox:Buy me beauty. J Orofac 2012;2(3):160-64.

- 13- Shimo T, Nishiyama A, Jinno T, Sasaki A. Severe Gummy Smile with Class II Malocclusion Treated with LeFort I Osteotomy Combined with Horseshoe Osteotomy and Intraoral Vertical Ramus Osteotomy. *Acta Med* 2013;67(1):55-60.
- 14- Benson KJ, Laskin DM. Upper lip asymmetry in adults during smiling. *J Oral Maxillofac Surg* 2001;59:396-98.
- 15- Woelfel JB, Scheid RC. Dental anatomy its relevance to dentistry. 5th ed. Williams & Wilkins;1997:107.
- 16- Garber DA, Salama MA. The aesthetic smile: Diagnosis and treatment. *Periodontol* 2000 1996;11:18-28.
- 17- Profit WH, Fields H, editors. Contemporary orthodontics. Washington: The Institute; 2007.
- 18- Peck S, Peck L. Selected aspects of the art and science of facial esthetics. *Semin Orthod* 1995;1:105-26.
- 19- Cairo F, Graziani F, Franchi L, Defraia E, Pini Prato GP. Periodontal plastic surgery to improve aesthetics in patients with altered passive eruption/gummy smile: a case series study. *Int J Dent* 2012;76-83.
- 20- Polo M. Botulinum toxin type A in the treatment of excessive gingival display. *Am J Orthod Dentofacial Orthop* 2005;127:214-18.
- 21- Hempton TJ, Esrason F. Crown lengthening to facilitate restorative treatment in the presence of incomplete passive eruption. *Journal of the Massachusetts Dental Society* 1999; 47(4): 17-24.
- 22- Lang NP. Mucogingival therapy- periodontal plastic surgery. In: Lindhe JP, Karring T, Lang NP, editors. *Clinical periodontology and implant dentistry*. 5ed. P:997-1002.
- 23- Sarver DM, Yanosky M. Special consideration in diagnosis and treatment planning. In: Graber LW, Vanarsdall RL, Vig KW, editors. *Orthodontics current principles and techniques*. 5th ed. Philadelphia 2012;82-4.