

## مطالعه اثرات محافظتی رزوراترول (Resveratrol) بر سمیت کبدی داروی شیمی درمانی

### سیسپلاتین در موش صحرائی

رامین کفاشی الهی<sup>\*۱</sup>

۱- دانشگاه آزاد اسلامی، واحد تبریز، دانشکده دامپزشکی، استادیار گروه آموزشی علوم درمانگاهی، تبریز، ایران.

\* نویسنده مسئول مکاتبات: [raminazad56@gmail.com](mailto:raminazad56@gmail.com)

(دریافت مقاله: ۹۲/۹/۱۲ پذیرش نهایی: ۹۳/۴/۳)

### چکیده

دارو درمانی سرطان که با استفاده از مواد طبیعی، صنعتی یا بیولوژیک انجام می‌شود، با عوارضی همراه است. سیسپلاتین به‌عنوان یک داروی ضدسرطان، در دوزهای بالا برای کبد سمی است. معلوم شده که استرس اکسیداتیو در سمیت سیسپلاتین دخیل است. با توجه به اثرات آنتی‌اکسیدانی رزوراترول، این مطالعه، برای ارزیابی اثرات محافظتی آن در برابر سمیت کبدی سیسپلاتین در موش صحرائی انجام شد. ۴۰ سر موش صحرائی نر ویستار به‌طور تصادفی در چهار گروه مساوی تقسیم گردید. گروه ۱ به‌عنوان شاهد انتخاب شد. برای ایجاد آسیب کبدی، سیسپلاتین (۳ mg/kg) هر ۵ روز یکبار به‌صورت داخل صفاقی به گروه‌های ۲ تا ۴ تزریق شد. گروه ۳ سیلیمارین (۱۰۰ mg/kg) و گروه ۴ رزوراترول (۲۰ mg/kg) را با تزریق داخل صفاقی روزانه به‌مدت ۴ هفته دریافت کردند. در پایان، سطوح سرمی آنزیم‌های آسپاراتات و آلانین آمینوترانسفراز و لاکتات دهیدروژناز و بیلی‌روبین تام، آلبومین و پروتئین تام اندازه‌گیری شد. میزان مالون‌دی‌آلدئید، گلوتاتیون احیاء و فعالیت آنزیم‌های سوپراکسید دیسموتاز، کاتالاز، گلوتاتیون پراکسیداز و گلوتاتیون ردوکتاز نیز در هموزنات بافت کبد اندازه‌گیری شد. در نهایت، یافته‌های بیوشیمیایی با نتایج هیستوپاتولوژی مطابقت داده شد. در گروه ۴، رزوراترول به‌طور معنی‌داری ( $p < 0/001$ ) میزان افزایش یافته آنزیم‌های شاخص آسیب کبد و بیلی‌روبین تام را کاهش و سطوح کاهش یافته آلبومین و پروتئین تام سرم را به‌طور معنی‌داری ( $p < 0/001$ ) افزایش داد. رزوراترول در این گروه، به‌طور معنی‌داری ( $p < 0/001$ ) میزان پراکسیداسیون لیپیدی را کاهش و سطوح آنتی‌اکسیدان‌های کبد را افزایش داد. از لحاظ آسیب‌شناسی بافتی نیز تغییرات با یافته‌های بیوشیمیایی همراستا بودند. نتایج بررسی حاضر نشان داد که رزوراترول با خواص آنتی‌اکسیدانی خود، کبد موش‌های صحرائی را در برابر سمیت سیسپلاتین محافظت می‌کند.

نشریه آسیب‌شناسی درمانگاهی دامپزشکی، ۱۳۹۲، دوره ۷، شماره ۴، پیاپی ۲۸، صفحات ۲۹۹-۲۸۶

کلید واژه‌ها: رزوراترول، سیسپلاتین، سمیت کبدی، موش صحرائی

## مقدمه

کبد یکی از ارگان‌های حیاتی بدن می‌باشد که نقشی برجسته و اساسی در سم‌زدایی زنبیوتیک‌ها (xenobiotics)، آلاینده‌های محیطی و داروهای شیمیایی بر عهده دارد. نارسایی حاد کبد در اثر عوامل متعددی از جمله هپاتیت‌های ویروسی، آسیب‌های توکسیک کبد توسط سموم و داروها و ایسکمی ناشی می‌شود. آسیب‌های اکسیداتیو نقشی اساسی را در صدمات بافت کبد که در اثر داروها و سموم ایجاد می‌شود، برعهده دارند (Rebecca, 2003).

درمان‌های امروزه سرطان عمدتاً شامل جراحی، رادیوتراپی و شیمی‌درمانی یا ترکیبی از این موارد می‌باشد (Cooper et al., 2004). شیمی‌درمانی از راهکارهای اصلی درمان در این زمینه به حساب می‌آید اما این روش درمان عوارضی از جمله تهوع و استفراغ، ریزش مو، خستگی، ضعف سیستم ایمنی و هجوم عوامل عفونی و اختلالات سیستمیک دارد (Lehman et al., 1993). یکی از مهم‌ترین و پرکاربردترین داروهای ضد سرطان که به‌وفور برای درمان انواع مختلف سرطان‌ها به‌کاربرده می‌شود، داروی سیسپلاتین می‌باشد. این دارو دارای خاصیت قوی ضدسرطانی علیه طیف وسیعی از بدخیمی‌ها از جمله سرطان‌های تخمدان، بیضه، ناحیه گردن، مثانه، ریه و همچنین سایر تومورهای مقاوم به رژیم‌های درمانی ضدسرطان می‌باشد (Hanigan and Devarajan, 2003). با وجود اثرات مفید بالینی سیسپلاتین در درمان سرطان، این دارو دارای اثرات جانبی توکسیک متعدد از جمله سمیت کلیوی، عصبی و شنوایی می‌باشد (Rabik and Dolan, 2007). اثرات توکسیک کلیوی سیسپلاتین بسیار

جدی بوده و میزان استفاده از آن را محدود می‌نماید. همچنین، در موارد استفاده از دزهای بالای دارو، آب‌درمانی و تجویز همزمان داروهای مدرّ جهت کاهش سمیت کلیوی آن، توصیه می‌گردد (Borch and Markman, 1989). در روش‌های درمانی تهاجمی، که دزهای بالای سیسپلاتین جهت مهار تومور مورد استفاده قرار می‌گیرد، اثرات توکسیک کبدی دارو نیز ظاهر می‌شود. لازم به ذکر است زمانی که دزهای پائین دارو به طور مکرّر مورد استفاده قرار می‌گیرد، اثرات توکسیک کبدی نیز بروز می‌کند (Lee et al., 2008; Pratibha et al., 2006). با این وجود، سمیت کبدی سیسپلاتین کمتر مورد توجه قرار گرفته و اطلاعات اندکی در مورد پاتوژنز این آسیب در دسترس می‌باشد. گزارش شده است که استرس‌های اکسیداتیو با تولید گونه‌های فعال اکسیژن (reactive oxygen species; ROS) (Chirino and Pedraza-Chaverri, 2008)، تضعیف سیستم تدافعی آنتی‌اکسیدانی آنزیمی (Sadzuka et al., 1992) و مولکول غیرآنزیمی گلوکاتایون احیاء تغییرات اساسی هستند که در سمیت سیسپلاتین رخ می‌دهند (Zhang and Lindup, 1993). همچنین اختلال در ساختار و عملکرد میتوکندری، وقوع آپوپتوز، اختلال در هومئوستاز کلسیم (Kawai et al., 2006; Martins et al., 2008) و درگیری ژن‌های پیش‌آماسی نظیر COX-2 و iNOS (inducible nitric oxide synthetase) ممکن است نقشی اساسی را در مکانیسم سمیت کبدی سیسپلاتین بر عهده داشته باشند (Kim et al., 2004).

مطالعات زیادی جهت ارزیابی اثرات محافظتی ترکیبات شیمیایی مختلف در جهت کاهش اثرات توکسیک سیسپلاتین انجام شده است، ولی متأسفانه

(Shingai et al., 2011). همچنین نشان داده شده است که رزوراترول آسیب DNA را توسط پاکسازی رادیکال‌های هیدروکسیل کاهش می‌دهد. در مطالعه دیگری مشخص شده است که رزوراترول آپوپتوز سلول‌های زیای بیضه را به‌طور معنی‌داری کاهش می‌دهد (Uguralp et al., 2005).

با توجه به اثرات مفید و متعدد درمانی رزوراترول، به‌خصوص اثرات آنتی‌اکسیدانی آن، احتمالاً این ماده توانایی آن را خواهد داشت که کبد را در مقابل اثرات اکسیداتیو سمی داروی شیمی‌درمانی سیسپلاتین محافظت کند. در هر صورت با توجه به بررسی منابع، مطالعه‌ای در رابطه اثرات حفاظتی رزوراترول در مقابل سمیت کبدی سیسپلاتین وجود ندارد. با انجام این مطالعه خاصیت آنتی‌اکسیدانی رزوراترول در محافظت از بافت کبد در مقابل سمیت سیسپلاتین مورد ارزیابی قرار می‌گیرد.

### مواد و روش‌ها

مطالعه حاضر از نوع تجربی مداخله‌گر آزمایشگاهی می‌باشد که در سال ۱۳۹۳ در محل مرکز تحقیقات دانشگاه آزاد اسلامی تبریز انجام شد. جامعه آماری مطالعه شامل موش‌های صحرایی نر نژاد ویستار با وزن تقریبی  $20 \pm 200$  گرم بود که از محل پرورش و نگهداری حیوانات آزمایشگاهی انستیتو پاستور ایران خریداری شده بودند. به دلیل رعایت حقوق حیوانات آزمایشگاهی، از حداقل تعداد حیوانات مورد نیاز جهت انجام آزمایش استفاده شد. در این مطالعه کلیه ملاحظات اخلاقی و پروتکل‌های کار روی حیوانات آزمایشگاهی، مورد تأیید کمیته نظارت بر حقوق

بعضی از ترکیباتی که به‌عنوان کموپروتکتور (chemoprotector) جهت کاهش اثرات سوء و توکسیک سیسپلاتین در روش‌های درمانی مورد استفاده قرار می‌گیرند، باعث کاهش اثرات ضد سرطانی آن می‌شوند و برخی دیگر به‌طور کامل اثرات توکسیک این دارو را برطرف نمی‌کنند (Aamdal et al., 1987). مواد بیولوژیک با منشأ گیاهی که شاخه‌ای از فارماکوتراپی مدرن بیماری‌ها را تشکیل می‌دهند، اثرات جانبی بسیار اندکی در بیماران به جای می‌گذارند. بنابراین، تلاش برای یافتن هر فرآورده طبیعی در این زمینه از اهمیت بالینی ویژه‌ای برخوردار است. آنتی‌اکسیدان‌ها موادی هستند که، حتی در مقادیر ناچیز، می‌توانند بدن را در مقابل انواع مختلف آسیب‌های اکسیداتیو ناشی از گونه‌های فعال اکسیژن محافظت کنند (Sanches-Moreno et al., 1999).

در این راستا، در سال‌های اخیر دستیابی به انواع جدید آنتی‌اکسیدان با منشأ گیاهی جهت غلبه بر آسیب‌های ناشی از عوامل شیمیایی توکسیک به‌طور جدی مورد توجه محققین بوده است.

رزوراترول (3,5,4'-trihydroxy-trans-stilbene) یک فیتوآلکسین طبیعی است (Jeandet et al., 1991; Oktem et al., 2010) که حداقل در ۲۷ گونه گیاهی یافت می‌شود (Jeandet et al., 1991). تحقیقات نشان داده است که رزوراترول دارای اثرات ضد التهابی، آنتی‌اکسیدانی و ضد دیابتی می‌باشد (Su et al., 2006; Collodel et al., 2011). نشان داده شده است که اثرات کاهش در پراکسیداسیون لیپیدی رزوراترول بسیار قوی‌تر از سایر فنول‌ها نظیر اپی‌کاتچین (epicatechin)، کاتچین (catechin) و کوئرستین (quercetin) می‌باشد

در پایان دوره تیمار، ۲ میلی لیتر خون جهت اندازه‌گیری فاکتورهای بیوشیمیایی شاخص عملکرد کبد از سینوس پشت کره چشم (retro-orbital plexus) موش‌های صحرایی اخذ و سرم نمونه‌های خون توسط سانتریفیوژ با سرعت ۲۵۰۰ دور در دقیقه و به مدت ۱۵ دقیقه در دمای ۳۰°C جدا شد. سرم موش‌های صحرایی جهت اندازه‌گیری مقادیر سرمی آنزیم‌های آلانین آمینوترانسفراز، آسپاراتات آمینوترانسفراز و لاکتات دهیدروژناز، آلبومین، پروتئین تام و بیلی روبین تام، مورد استفاده قرار گرفت (Teitz, 1987).

هم‌زمان همه موش‌ها با قطع سر (decapitation) به راحتی کشته شدند. کبد موش‌ها سریعاً خارج و به دو قسمت تقسیم شد. یک قسمت در سالیین بسیار سرد شستشو و از آن هموژنات ۱۰٪ در ۱/۱۵ (w/v) کلرور پتاسیم تهیه شد. هموژنات با سرعت ۷۰۰۰×g به مدت ۱۰ دقیقه در دمای ۴ درجه سلسیوس سانتریفیوژ شد و محلول شناور جهت سنجش میزان پراکسیداسیون لیپیدی از طریق اندازه‌گیری مقدار مالون‌دی‌آلدئید (malondialdehyde) و هم‌چنین برای اندازه‌گیری فعالیت آنزیم‌های آنتی‌اکسیدانی سوپراکسید دیسموتاز (superoxide dismutase)، کاتالاز (catalase)، گلوتاتیون پرکسیداز (glutathione peroxidase) و گلوتاتیون ردوکتاز (glutathione reductase) مورد استفاده قرار گرفت.

پراکسیداسیون چربی در کبد با روش رنگ‌سنجی به‌وسیله اندازه‌گیری مالون‌دی‌آلدئید در قالب TBARS (thiobarbituric acid reacting substances) طبق روش فراگا و همکاران (Fraga et al., 1988) انجام شد. به طور خلاصه، ۰/۱ میلی لیتر هموژنات بافتی با ۲

حیوانات آزمایشگاهی مرکز تحقیقات دانشگاه آزاد اسلامی تبریز بود. شرایط تغذیه و نگهداری برای تمام گروه‌ها یکسان و به صورت ۱۲ ساعت روشنایی/تاریکی و دمای ۲±۲۱ درجه سلسیوس بود. جیره غذایی یکسان و آب نیز به‌طور آزاد در دسترس قرار گرفته و پس از یک هفته عادت به شرایط جدید، آزمایش شروع شد و برای جلوگیری از سوگرایی، مراحل مختلف مطالعه به‌صورت دوسو کور انجام شد.

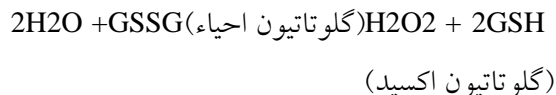
برای انجام مطالعه موش‌ها به‌طور تصادفی به ۴ گروه مساوی ۱۰ تایی شامل: ۱- گروه شاهد سالم، ۲- گروه داروی سمی (سیسپلاتین) ۳- گروه شاهد مثبت (سیلیمارین) و ۴- گروه تیمار با رزوراترول تقسیم شد.

برای ایجاد آسیب کبدی، سیسپلاتین به میزان ۳ mg/kg در ۱۰ ml/kg سالیین ۰/۹٪ هر ۵ روز یکبار به‌صورت داخل صفاقی (جمعاً ۵ نوبت) (Liao et al., 2008) به گروه‌های ۲ تا ۴ تزریق شد. به گروه ۱ نیز سالیین ۰/۹٪ به همان روش تزریق شد. گروه ۴ داروی رزوراترول را روزانه به میزان ۲۰ mg/kg و گروه ۳ نیز به‌عنوان رفرانس، داروی سیلیمارین را به میزان ۱۰۰ mg/kg در ۱۰ ml/kg نرمال سالیین با تزریق داخل صفاقی به‌مدت ۴ هفته دریافت کردند. به گروه‌های ۱ و ۲ نیز نرمال سالیین به میزان ۱۰ ml/kg به‌طور داخل صفاقی تزریق شد.

میزان و نحوه مصرف رزوراترول بر اساس مطالعه یولاگ و همکاران (Yulug et al., 2013) و مقدار و روش مصرف سیلیمارین بر اساس مطالعه بلوچ‌نژاد مجرد و همکاران (Baluchnejadmojarad et al., 2009) تعیین شد.

۲۴۰nm اندازه‌گیری گردید. در نهایت نتیجه به شکل "فعالیت کاتالاز در دقیقه" محاسبه شد.

فعالیت گلوتاتیون پراکسیداز با استفاده از روش روتروک و همکاران (Rotruck *et al.*, 1973) و بر اساس واکنش ذیل مورد سنجش قرار گرفت.



گلوتاتیون پراکسیداز، در هموژنات بافتی، گلوتاتیون را اکسیده کرده که به طور هم زمان پراکسید هیدروژن به آب احیاء می‌گردد. این واکنش پس از ۱۰ دقیقه توسط تری‌کلرواستیک اسید متوقف و گلوتاتیون باقیمانده توسط محلول DTNB (dithiobis nitrobenzoic acid) مجدداً فعال گردیده و منجر به تشکیل ترکیب رنگی می‌گردد که با اسپکتروفتومتر در ۴۲۰nm اندازه‌گیری شد. مخلوط واکنشگر متشکل از ۰/۲ میلی‌لیتر EDTA (ethylenediamine tetra-acetic acid) ۰/۸ mM، ۰/۱ میلی‌لیتر آزید سدیم (sodium azide) ۱۰ mM، ۰/۱ میلی‌لیتر پراکسید هیدروژن ۲/۵mM، ۰/۲ میلی‌لیتر هموژنات می‌باشد که در ۳۷ درجه سلسیوس به مدت ۱۰ دقیقه انکوبه گردید. واکنش با افزودن ۰/۵ میلی‌لیتر تری‌کلرواستیک اسید ۱۰ درصد متوقف و لوله‌ها با ۲۰۰۰ دور در دقیقه به مدت ۱۵ دقیقه سانتریفیوژ شدند. ۳ میلی‌لیتر دی سدیم هیدروژن ۰/۸ mM و ۰/۱ میلی‌لیتر DTNB ۰/۰۴ درصد به محلول شناور افزوده شده و بلافاصله رنگ حاصله در ۴۲۰nm اندازه‌گیری شد. فعالیت گلوتاتیون پراکسیداز به صورت میکرومول گلوتاتیون اکسید/دقیقه/میلی‌گرم پروتئین بیان گردید.

میلی لیتر راژین TBA-trichloroacetic acid—HCl reagent (۳۷٪ TBA، ۲۵٪ HCL و ۱۵٪ TCA، به نسبت ۱:۱:۱) مخلوط و پس از ۱۵ دقیقه حمام بخار، خنک گردید و در ۳۵۰۰×g به مدت ۱۰ دقیقه در دمای اتاق سانتریفیوژ شد. شدت جذب محلول شناور شفاف در ۵۳۵ nm در مقابل بلانک اندازه‌گیری شد. مقادیر به صورت نانومول/۱۰۰ گرم بافت بیان شدند.

فعالیت سوپراکسید دیسموتاز توسط روش نیشیکیمی و همکاران (Nishikimi *et al.*, 1972) تعیین گردید. در حدود ۵ میکروگرم از پروتئین‌های تام هموژنات کبد با بافر پیروفسفات سدیم، PMT (phenazine methosulfate) و NBT (nitro-blue tetrazolium) مخلوط گردید. واکنش با افزودن NADH (nicotinamide-adenine dinucleotide) آغاز شد. مخلوط واکنش در دمای ۳۰ درجه سلسیوس به مدت ۹۰ ثانیه انکوبه و با افزودن ۱ میلی‌لیتر اسید استیک گلاسیال متوقف گردید. شدت جذب مخلوط رنگزای تشکیل شده در ۵۶۰nm اندازه‌گیری گردید. هر واحد از فعالیت سوپراکسید دیسموتاز به صورت غلظت آنزیم مورد نیاز برای ممانعت از تولید رنگ تا ۵۰ درصد در ۱ دقیقه، تحت شرایط مطالعه، تعیین شد.

فعالیت کاتالاز توسط روش کلایبورن (1985) (Claiborne, ۲۴۰nm، مورد سنجش قرار گرفت. به طور خلاصه، مخلوط مورد سنجش متشکل از ۱/۹۵ میلی‌لیتر بافر فسفات (۰/۰۵ M, pH= ۷)، ۱ میلی‌لیتر پرکسید هیدروژن (۰/۰۱۹ M) و ۰/۰۵ میلی‌لیتر PMS (۱۰٪) در حجم نهایی ۳ میلی‌لیتر بود. تغییرات در جذب، در

بررسی قرار گرفت. در مورد داده‌های هیستوپاتولوژی برای مقایسه نتایج درجه‌بندی شده آسیب بافت کبد اختلاف معنی‌داری توسط آزمون ناپارامتری کروسکال والیس (kruskal-wallis) و سپس آزمون یو-من-ویتی (mann-whitney u test) برای ارزیابی مقایسه‌ای دو به دو، مورد استفاده قرار گرفت. اختلافات در سطح  $p < 0.05$  معنی‌دار تلقی شدند.

### یافته‌ها

در موش‌های گروه ۲، داروی سیسپلاتین سطوح سرمی آنزیم‌های آلانین آمینوترانسفراز، آسپاراتات آمینوترانسفراز و لاکتات دهیدروژناز و بیلی‌روبین تام سرم را در مقایسه با گروه ۱ به‌طور معنی‌داری ( $p < 0.001$ ) افزایش و میزان پروتئین تام و آلبومین سرم را به‌طور معنی‌داری ( $p < 0.001$ ) کاهش داد. در گروه ۳، داروی سیلیمارین و در گروه ۴، رزوراترول سطوح سرمی افزایش یافته آنزیم‌های شاخص آسیب کبد و بیلی‌روبین تام سرم در اثر سیسپلاتین را به‌طور معنی‌دار ( $p < 0.001$ ) و تا حد طبیعی کاهش و مقادیر کاهش یافته پروتئین تام و آلبومین سرم در اثر سیسپلاتین را به‌طور معنی‌دار ( $p < 0.001$ ) و تا سطوح طبیعی خود (Kabir and Pazdezh, 2002) افزایش دادند (جدول ۱).

در گروه ۲، سیسپلاتین مقادیر گلوتاتیون احیاء و آنزیم‌های سوپراکسید دیسموتاز، کاتالاز، گلوتاتیون پراکسیداز و گلوتاتیون ردوکتاز را در مقایسه با گروه ۱، به‌طور معنی‌داری ( $p < 0.001$ ) کاهش و میزان مالون‌دی‌آلدئید را به‌طور معنی‌داری ( $p < 0.001$ ) افزایش داد. در گروه ۳، داروی سیلیمارین و در گروه ۴،

فعالیت گلوتاتیون ردوکتاز با استفاده از روش مهنداس و همکاران (Mohandas *et al.*, 1984) بر اساس واکنش ذیل مورد سنجش قرار گرفت.

$$\text{NADPH} + \text{H}^+ + \text{GSSG} \rightarrow \text{NADP}^+ + 2\text{GSH}$$

در حضور گلوتاتیون ردوکتاز، گلوتاتیون اکسیده، احیاء گردیده و هم‌زمان، NADPH به  $\text{NADP}^+$  اکسیده می‌شود. فعالیت آنزیم در دمای اتاق توسط سنجش میزان ناپدید شدن NADPH/دقیقه در  $340\text{nm}$  با اسپکتروفتومتر اندازه‌گیری شد.

قسمت دیگر از بافت کبد جهت انجام بررسی‌های هیستوپاتولوژی در فرمالین بافری ۱۰ درصد پایدار شد. از نمونه‌های فوق با استفاده از شیوه‌های رایج پاساژ بافت و تهیه مقاطع هیستوپاتولوژی، برش‌هایی با ضخامت ۵ میکرون و با روش رنگ‌آمیزی هماتوکسیلین-ئوزین تهیه شد. شدت آسیب کبد بر اساس یک مقیاس نیمه کمی (semiquantitative scale) و دوسو کور طبق روش ارائه شده توسط فری و همکاران ارزیابی گردید. شدت آسیب، از صفر تا ۴ (صفر: عدم وجود آسیب، ۱: حداقل آسیب، ۲: آسیب ملایم، ۳: آسیب متوسط و ۴: آسیب شدید) رتبه‌بندی شد (Frei *et al.*, 1984). کلیه درجه‌بندی‌ها با بزرگنمایی  $\times 100$  و در ۵ میدان میکروسکوپی از هر برش، به‌طور تصادفی، با میکروسکوپ نوری مدل نیکون (ECLIPSE E200، ساخت کشور ژاپن) انجام گردید.

برای تحلیل داده‌ها از نرم‌افزار SPSS-17 استفاده شد. داده‌های به‌دست آمده کمی، به صورت میانگین  $\pm$  انحراف استاندارد (mean  $\pm$  SEM.) ارائه و اختلاف معنی‌دار بین گروه‌ها توسط آزمون آماری آنالیز واریانس یک‌طرفه (ANOVA) و آزمون تعقیبی توکی (tukey) مورد

متوسط تا شدید در نواحی مرکز لوبولی که تا نواحی پورتال نیز کشیده شده بود، مشاهده گردید. در موارد شدید، نکروز سلول‌های کبدی در اطراف وریدچه مرکزی نیز مشاهده گردید. افزایش منتشر سلول‌های کوپفر همراه با ارتشاح تک‌هسته‌ای‌ها در اطراف وریدچه‌های مرکزی و برخی فضاها پورتال و پرخونی سینوزوئیدها در این گروه قابل مشاهده بود (شکل ۲). در گروه‌های ۳ و ۴، آسیب بافتی فقط به شکل تغییرات دژنراتیو خفیف در تعدادی از موش‌ها مشاهده گردید (شکل‌های ۳ و ۴) که از لحاظ آماری اختلاف معنی‌داری بین این گروه‌ها و گروه شاهد برآورد نگردید (جدول ۳).

رزوراترول مقادیر گلوکوتایون احیاء و آنزیم‌های آنتی‌اکسیدانی فوق را که در اثر سیسپلاتین کاهش یافته بود، به طور معنی‌دار ( $p < 0.001$ ) و تا حد طبیعی خود افزایش دادند. در گروه ۳، سیلیمارین و در گروه ۴، رزوراترول مقدار افزایش یافته مالون‌دی‌آلدئید در اثر سیسپلاتین را به‌طور معنی‌دار ( $p < 0.001$ ) و تا حد طبیعی خود کاهش دادند (جدول ۲).

آسیب بافتی گروه‌های مورد مطالعه در جدول ۳، درجه‌بندی و مقایسه گردیده است. در مشاهدات ریزینی بافت کبد موش‌های گروه ۱، ساختار بافت کبد سالم و طبیعی بود (شکل ۱). در نمونه‌های بافتی کبد موش‌های گروه ۲ (سیسپلاتین)، تغییرات دژنراتیو

جدول ۱- تاثیر رزوراترول بر فراسنجه‌های بیوشیمیایی سرم موش صحرایی در آسیب کبدی ناشی از سیسپلاتین

گروه‌ها	فراسنجه‌های بیوشیمیایی				
	آلبومین (g/dl)	پروتئین تام سرم (g/dl)	بیلی‌روبین تام سرم (mg/dl)	لاکتات دهیدروژناز (U/L)	آلانین آمینوترانسفراز (U/L)
۱	۲/۲۵±۰/۷۹ <sup>b</sup>	۸/۳۴±۰/۶۹ <sup>b</sup>	۰/۷۹±۰/۰۳ <sup>b</sup>	۶۵۳/۴۶±۲۶/۶۰ <sup>b</sup>	۶۴/۸۵±۱/۸۲ <sup>b</sup>
۲	۳/۵۴±۰/۴۲ <sup>acd</sup>	۵/۲۱±۰/۵۸ <sup>acd</sup>	۱/۴۲±۰/۰۷ <sup>acd</sup>	۱۰۵۱/۲۷±۳۳/۸۵ <sup>acd</sup>	۹۷/۱۴±۳/۹۷ <sup>acd</sup>
۳	۲/۳۶±۰/۸۷ <sup>b</sup>	۷/۴۶±۰/۴۳ <sup>b</sup>	۰/۸۵±۰/۰۵ <sup>b</sup>	۶۷۹/۵۱±۳۰/۴۸ <sup>b</sup>	۶۴/۱۶±۱/۴۶ <sup>b</sup>
۴	۳/۵۳±۰/۲۷ <sup>b</sup>	۷/۵۸±۰/۵۱ <sup>b</sup>	۰/۸۳±۰/۰۴ <sup>b</sup>	۶۸۴/۹۲±۲۹/۷۳ <sup>b</sup>	۶۵/۸۶±۲/۲۷ <sup>b</sup>

مقادیر به صورت میانگین ± انحراف استاندارد برای ۱۰ سر موش صحرایی در هر گروه ارائه شده است. a: اختلاف معنی‌دار با گروه ۱، b: اختلاف معنی‌دار با گروه ۲، c: اختلاف معنی‌دار با گروه ۳، d: اختلاف معنی‌دار با گروه ۴ ( $p < 0.05$ ).

جدول ۲- تاثیر رزوراترول بر فعالیت آنتی‌اکسیداتیوی کبد موش صحرایی در آسیب ناشی از سیسپلاتین

گروه‌ها	فراسنجه‌های بیوشیمیایی				
	گلوکوتایون احیاء (µg/mg protein)	مالون‌دی‌آلدئید (nmol/g protein)	سوپراکسید دیسموتاز (U/mg protein)	کاتالاز (U/mg protein)	گلوکوتایون پراکسیداز (U/mg protein)
۱	۸/۸۵±۰/۸۳ <sup>b</sup>	۳/۸۵±۰/۱۶ <sup>b</sup>	۱۲/۵۴±۰/۵۳ <sup>b</sup>	۶۹/۲۳±۳/۱۰ <sup>b</sup>	۱۲۵/۸۱±۵/۱۴ <sup>b</sup>
۲	۴/۵۶±۰/۵۷ <sup>acd</sup>	۵/۵۴±۰/۳۳ <sup>acd</sup>	۹/۸۲±۰/۶۱ <sup>acd</sup>	۴۴/۵۱±۲/۱۱ <sup>acd</sup>	۸۶/۱۲±۲/۷۲ <sup>acd</sup>
۳	۸/۱۵±۰/۷۵ <sup>b</sup>	۳/۸۹±۰/۱۸ <sup>b</sup>	۱۳/۵۴±۰/۷۲ <sup>b</sup>	۶۵/۵۳±۲/۶۴ <sup>b</sup>	۱۱۸/۹۴±۳/۵۵ <sup>b</sup>
۴	۸/۳۸±۰/۶۶ <sup>b</sup>	۳/۹۲±۰/۱۷ <sup>b</sup>	۱۲/۹۰±۰/۴۳ <sup>b</sup>	۶۷/۸۲±۲/۵۱ <sup>b</sup>	۱۲۰/۷۲±۴/۶۳ <sup>b</sup>

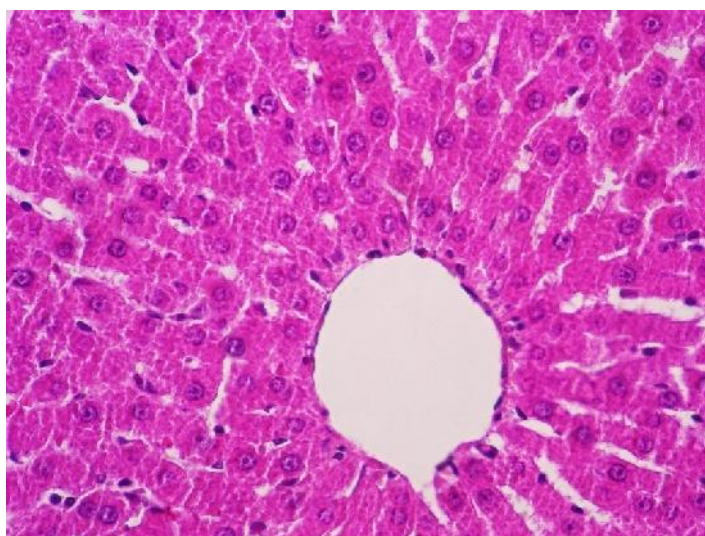
مقادیر به صورت میانگین ± انحراف استاندارد برای ۱۰ سر موش صحرایی در هر گروه ارائه شده است. a: اختلاف معنی‌دار با گروه ۱، b: اختلاف معنی‌دار با گروه ۲، c: اختلاف معنی‌دار با گروه ۳، d: اختلاف معنی‌دار با گروه ۴ ( $p < 0.05$ ).

جدول ۳- تاثیر رزوراترول بر آسیب بافت کبد موش صحرائی ناشی از سیسپلاتین

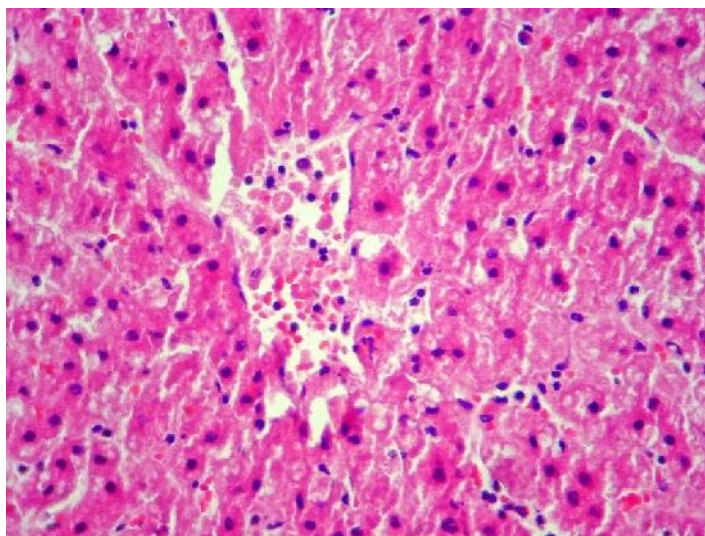
گروه‌ها	تیمار	درجه آسیب بافت
۱	نرمال‌سالین	$0/0 \pm 0/0^a$
۲	سیسپلاتین	$2/93 \pm 0/52^b$
۳	سیسپلاتین + سیلیمارین	$0/15 \pm 0/07^a$
۴	سیسپلاتین + رزوراترول	$0/21 \pm 0/14^a$

مقادیر به صورت میانگین  $\pm$  انحراف استاندارد برای ۱۰ سر موش صحرائی در هر گروه ارائه شده است.

a و b حروف غیر مشابه نشانگر اختلاف معنی‌دار می‌باشد ( $p < 0/05$ ).

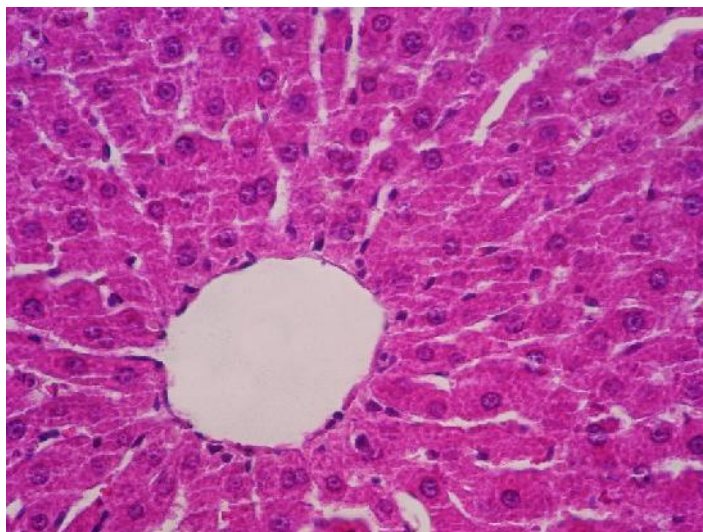


شکل ۱- نمای ریزبینی از بافت کبد یک موش صحرائی از گروه شاهد سالم که ساختار آن طبیعی است (هماتوکسیلین-اُتوزین، درشتنمایی  $\times 400$ ).

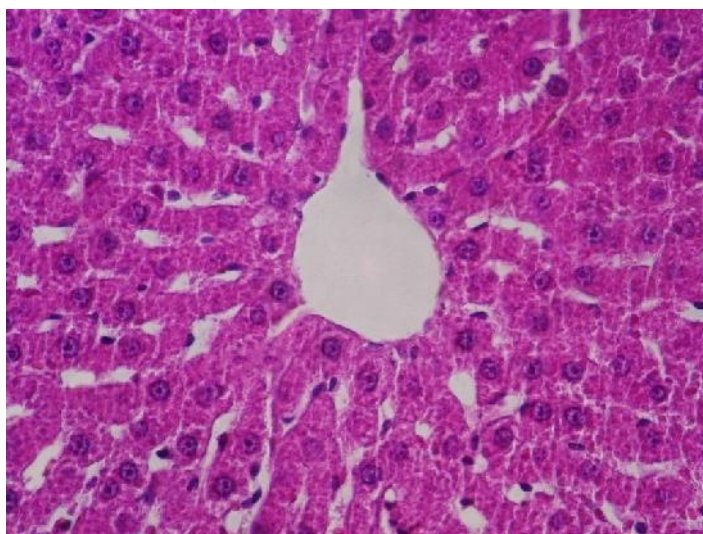


شکل ۲- نمای ریزبینی از بافت کبد یک موش صحرائی از گروه تیمار با سیسپلاتین که در آن پرخونی و ریدچه مرکزی و نکروز هپاتوسیت‌ها در اطراف و ریدچه مرکزی مشخص می‌باشد (هماتوکسیلین-اُتوزین، درشتنمایی  $\times 400$ ).





شکل ۳- نمای ریزبینی از بافت کبد یک موش صحرائی از گروه شاهد مثبت که نسبتاً سالم به نظر رسیده و تغییر پاتولوژیک خاصی ندارد (هماتوکسیلین-اُوزین، درشتنمایی  $\times 400$ ).



شکل ۴- نمای ریزبینی از بافت کبد یک موش صحرائی از گروه تیمار با رزوراترول که تغییر پاتولوژیک قابل ملاحظه‌ای در آن مشاهده نمی‌شود (هماتوکسیلین-اُوزین، درشتنمایی  $\times 400$ ).

## بحث و نتیجه‌گیری

در مطالعه ما، سیسپلاتین باعث افزایش معنی‌دار مقادیر سرمی آنزیم‌های آسپاراتات آمینوترانسفراز، آلانین آمینوترانسفراز و لاکتات دهیدروژناز و بیلی‌روبین تام و کاهش معنی‌دار پروتئین تام و آلبومین سرم در مقایسه با گروه شاهد سالم شد. تغییرات معنی‌دار در مقادیر سرمی

فراسنجه‌های مذکور متعاقب تیمار با سیسپلاتین که نشان‌دهنده آسیب کبد می‌باشند، قبلاً توسط یوسف و همکاران گزارش شده است (Yousef *et al.*, 2009). در بررسی حاضر، یافته‌های آسیب‌شناسی بافتی نیز نشان‌دهنده آسیب شدید کبد در اثر سیسپلاتین بود که با

اکسیداتیو ناشی از رادیکال‌های آزاد، یکی از مکانیسم‌های احتمالی در آسیب کبدی سیسپلاتین می‌باشد. در مطالعه پارتیبا و همکاران وی پراکسیداسیون لیپیدی و تخلیه گلوکوتیون احیاء در بافت کبد موش صحرائی در اثر سیسپلاتین با نتایج مطالعه ما همخوانی دارد (Partibha *et al.*, 2006). گلوکوتیون احیاء جزء مهمی از سیستم آنتی‌اکسیدانی غیرآنزیمی بوده و نقش مهمی را در کنترل اثرات سمی سیسپلاتین بر عهده دارد (Hanigan and Devarajan, 2003). بنابراین، کاهش میزان گلوکوتیون احیاء می‌تواند به عنوان عاملی مستقیم در پراکسیداسیون چربی ناشی از سیسپلاتین مطرح باشد. نقش استرس اکسیداتیو و مداخله گونه‌های فعال اکسیژن در سمیت کبدی سیسپلاتین به اثبات رسیده است (Iraz *et al.*, 2006).

بررسی‌های گنج و همکاران نشان داده است که سیسپلاتین مانع از فعالیت آنزیم‌های سوپراکسید دیسموتاز، کاتالاز و گلوکوتیون پراکسیداز شده و میزان مالون‌دی‌آلدئید را در کبد موش‌های صحرائی افزایش می‌دهد (Koc *et al.*, 2005). در مطالعه ما نیز تغییراتی در سیستم تدافعی آنتی‌اکسیدانی و میزان مالون‌دی‌آلدئید بافت کبد موش‌های صحرائی متعاقب تیمار با سیسپلاتین مشاهده شد که با نتایج مطالعه ایشان همسو می‌باشد. کاهش فعالیت سوپراکسید دیسموتاز شاخصی حساس برای آسیب سلول‌های کبدی است. این آنزیم یکی از مهم‌ترین عوامل در سیستم تدافعی آنتی‌اکسیدانی آنزیمی است. سوپراکسید دیسموتاز آنیون سوپراکسید را با تبدیل به پراکسید هیدروژن پاکسازی کرده و بدین ترتیب اثرات سمی آن را کاهش می‌دهد (Curtis *et al.*, 1972). در مطالعه حاضر، میزان سوپراکسید دیسموتاز

نتایج مطالعه ایسری و همکاران هم‌خوانی دارد (Iseri *et al.*, 2007).

در ارزیابی آسیب کبد، سنجش سطوح آنزیم‌هایی نظیر آسپاراتات و آلانین آمینوترانسفراز و لاکتات دهیدروژناز به‌طور وسیع مورد استفاده قرار می‌گیرد. وقوع نکروز یا آسیب غشاء سلول باعث رها شدن این آنزیم‌ها در خون می‌شود. از سوی دیگر، سطح سرمی بیلی‌روبین، آلبومین و پروتئین تام با عملکرد سلول‌های کبدی در ارتباط می‌باشد (Stockham and Scott, 2002).

در مطالعه ما، تیمار با رزوراترول، به‌طور معنی‌داری مانع از بروز اثرات سمی سیسپلاتین در کبد موش‌های صحرائی گردید. این اثر احتمالاً به دلیل محافظت غشاء سلول و ممانعت از نشت آنزیم‌های داخل آن حاصل می‌گردد (Thabrew *et al.*, 1987). کنترل موثر سطوح بیلی‌روبین، آلبومین و پروتئین تام سرم، بهبود زود هنگام مکانیسم‌های عملکردی و ترشحی سلول‌های کبدی را نشان می‌دهد. اثرات مفید فوق را می‌توان به اثرات آنتی‌اکسیدانی و کاهش استرس‌های اکسیداتیو توسط رزوراترول مربوط دانست (Francisco *et al.*, 2009). رزوراترول با جلوگیری از پراکسیداسیون لیپیدی منجر به تثبیت غشاء‌های سلولی شده و مانع از نشت آنزیم‌ها می‌گردد (Yousef *et al.*, 2009). در این بررسی، سیلیمارین تاثیر بسیار خوبی را بر تغییرات آنزیم‌های شاخص کبدی ناشی از سیسپلاتین داشت که از این لحاظ با نتایج بررسی منصور و همکاران هم‌خوانی دارد (Mansour *et al.*, 2006).

در مطالعه ما، افزایش مالون‌دی‌آلدئید و کاهش گلوکوتیون احیاء در بافت کبد، متعاقب مصرف سیسپلاتین در موش صحرائی، نشان می‌دهد که آسیب

افزایش سم‌زدایی متابولیت‌های فعال توسط کوئزوگاسیون با گلوتاتیون احیاء برقرار می‌کند. نتایج بررسی حاضر، گزارش سایر محققین را در خصوص اثرات آنتی‌اکسیدانی و زدایش رادیکال آزاد رزوراترول مورد تأیید قرار می‌دهد (Su et al., 2006; Collodel et al., 2011).

نتایج مطالعه ما در مورد اثرات آنتی‌اکسیدانی سیلیمارین نیز با یافته‌های راماکریشنان و همکاران (Ramakrishnan et al., 2006) و پرادیپ و همکاران (Pradeep et al., 2007) مطابقت دارد. بنابراین، به جرأت می‌توان ادعا نمود که سیلیمارین با خصوصیات آنتی‌اکسیدانی خود منجر به جبران فعالیت آنزیم‌های آنتی‌اکسیدانی مزبور شده است. قابل توجه این‌که در مطالعه ما، بین رزوراترول و سیلیمارین از لحاظ تاثیر بر فعالیت آنزیم‌های سوپراکسید دیسموتاز، کاتالاز، گلوتاتیون پراکسیداز، گلوتاتیون ردوکتاز و میزان گلوتاتیون احیاء و مالون‌دی‌آلدئید تفاوت معنی‌داری وجود نداشت.

با توجه به مجموعه فوق‌الذکر، رزوراترول احتمالاً با خواص آنتی‌اکسیدانی خود، کبد را در برابر اثرات سمی اکسیداتیو سیسپلاتین محافظت می‌کند. بنابراین، پس از انجام کارآزمایی‌های شاهددار اتفاقی و حصول نتایج مثبت، رزوراترول می‌تواند به‌عنوان یک آنتی‌اکسیدان با منشا طبیعی جهت پیشگیری از آسیب‌های اکسیداتیو کبد ناشی از سیسپلاتین در بیماران سرطانی مورد استفاده قرار گیرد.

در موش‌های صحرایی دریافت‌کننده سیسپلاتین به دلیل تشکیل فراوان آنیون‌های سوپراکسید، به طور معنی‌داری کاهش یافت که در پی آن فعالیت آنزیم‌های پراکسید هیدروژن یعنی کاتالاز و گلوتاتیون پراکسیداز نیز در این حیوانات به طور معنی‌داری کاهش پیدا کرد. غیرفعال شدن سوپراکسید دیسموتاز توسط آنیون‌های افزایش یافته سوپراکسید، منجر به غیرفعال شدن آنزیم‌های کاتالاز و گلوتاتیون پراکسیداز می‌شود. کاتالاز با تجزیه پراکسید هیدروژن بافت‌ها را در برابر رادیکال‌های فعال هیدروکسیل محافظت می‌کند. بنابراین، کاهش فعالیت کاتالاز ممکن است به برخی اثرات مخرب ناشی از رادیکال سوپراکسید و پراکسید هیدروژن منجر گردد (Chance et al., 1952). گلوتاتیون ردوکتاز یک آنزیم سیتوزولی کبدی است که در کاهش گلوتاتیون اکسید (GSSG)، به عنوان محصول نهایی فعالیت گلوتاتیون پراکسیداز روی گلوتاتیون احیاء (GSH)، دخالت دارد (Naik and Panda, 2008).

در مطالعه ما، مصرف رزوراترول مانع از کاهش آنزیم‌های سوپراکسید دیسموتاز، کاتالاز و گلوتاتیون پراکسیداز در اثر سیسپلاتین شد که این ممکن است در اثر پاکسازی رادیکال‌ها توسط رزوراترول باشد که باعث حفظ و بقاء این آنزیم‌ها شده است. هم‌چنین، متعاقب مواجهه با سیسپلاتین کاهش قابل توجهی در میزان گلوتاتیون پراکسیداز ایجاد شد که منجر به دسترسی گلوتاتیون ردوکتاز به سوبسترا شده و بدین ترتیب فعالیت گلوتاتیون ردوکتاز کاهش یافت. به نظر می‌رسد که رزوراترول در کنار سیسپلاتین فعالیت گلوتاتیون ردوکتاز را مجدداً برقرار نموده که مصرف گلوتاتیون اکسید را جهت تشکیل گلوتاتیون احیاء و

## سپاسگزاری

پژوهشی دانشگاه آزاد اسلامی واحد تبریز تشکر و قدردانی می‌گردد.

این مقاله از طرح تحقیقاتی که با بودجه پژوهشی و حمایت مالی دانشگاه آزاد اسلامی واحد تبریز به انجام رسیده است، استخراج شده است. بدینوسیله از معاونت

## منابع

- Aamdal, S., Fodstad, O. and Pihl A. (1987). Some procedures to reduce cis-platinum toxicity reduce antitumour activity. *Cancer Treatment Reviews*, 14(3-4): 389-395.
- Baluchnejadmojarad, T., Roghani, M., Homayounfar, H. and Khaste Khodaie, Z. (2009). Protective effects of chronic administration of silymarin on blood glucose and lipids and oxidative stress in diabetic rats. *Journal of Semnan University of Medical Sciences*, 10(2): 143-150.
- Borch, R.F. and Markman, M. (1989). Biochemical modulation of cisplatin toxicity. *Pharmacology & Therapeutics*, 41: 371-380.
- Chance, B., Greenstein, D.S. and Roughton, R.J.W. (1952). The mechanism of catalase action. 1. Steady-state analysis. *Archives of Biochemistry and Biophysics*, 37(2):301-321.
- Chirino, Y.I. and Pedraza-Chaverri, J. (2009) Role of oxidative and nitrosative stress in cisplatin-induced nephrotoxicity. *Experimental and Toxicologic Pathology*, 61(3):223-242.
- Claiborne, A. (1985). Catalase activity. In: Boca Raton FL, editor. *CRC Handbook of methods for oxygen radical research*. Florida: CRC Press, Boca Raton, pp: 283-284.
- Collodel, G., Federicoa, M., Gerniniana, S., Martini, B. and Bonechi, E. (2011). Effect of trans-resveratrol on induced oxidative stress in human sperm and in rat germinal cells. *Reproductive Toxicology*, 31: 239-246.
- Cooper, J.S., Pajak, T.F., Forastiere, A.A., Jacobs, J., Campbell, B.H., Saxman, S.B., *et al.* (2004). Postoperative concurrent radiotherapy and chemotherapy for high-risk squamous-cell carcinoma of the head and neck. *New England Journal of Medicine*, 350(19): 1937-1944.
- Curtis, S.J., Mortiz, M. and Sondgrass, P.J. (1972). Serum enzymes derived from liver cell fractions. I. The response to carbon tetrachloride intoxication in rats. *Gastroenterology*, 62(1):84-92.
- Fraga, C.G., Leibowitz, B.E. and Toppel A.L. (1988). Lipid peroxidation measured as TBARS in tissue slices: characterization and comparison with homogenates and microsomes. *Free Radical Biology and Medicine*, 4: 155-161.
- Franciscoa, M., Morenob, D.A., Cartea, M.E., Ferreresb, F., Viguerab, C.G. and Velascoa, P. (2009). Simultaneous identification of glucosinolates and phenolic compounds in a representative collection of vegetable *Brassica rapa*. *Journal of Chromatography A*, 1216(38): 6611-6619.
- Frei, A., Zimmermann, A. and Weigand, K. (1984). The N-terminal propeptide of collagen type III in serum reflects activity and degree of fibrosis in patients with chronic liver disease. *Hepatology*, 4(5): 830-834.
- Hanigan M.H. and Devarajan, P. (2003). Cisplatin nephrotoxicity: molecular mechanisms. *Cancer Therapeutics*, 1:47-61.
- Iraz, M., Ozerol, E., Gulec, M., Tasmemir, S., Idiz, N., Fadillioglu, E., *et al.* (2006). Protective effect of caffeic acid phenethyl ester (CAPE) administration on cisplatin-induced oxidative damage to liver in rat. *Cell Biochemistry and Function*, 24(4): 357-361.
- Iseri, S., Ercan, F., Gedik, N., Yuksel, M. and Alican, I. (2007). Simvastatin attenuates cisplatin-induced kidney and liver damage in rats. *Toxicology*, 230(2-3): 256-264.

- Jeandet, P., Bessis R. and Gautheron, B. (1991). The production of resveratrol (3, 5, 4'-trihydroxystilbene) by grape berries in different developmental stages. *American Journal of Enology and Viticulture*, 42: 41-46.
- Kabir, F. and Pazdezh, P. (2002). *Handbook of Normal Values in Domestic Animals*. Tehran: Norbakhsh, pp: 16-262.
- Kawai, Y., Nakao, T., Kunimura, N., Kohda, Y. and Gemba, M. (2006). Relationship of intracellular calcium and oxygen radicals to Cisplatin-related renal cell injury. *Journal of Pharmacological Sciences*, 100: 65-72.
- Kim, S.H., Hong, K.O., Chung, W.Y., Hwang, J.K. and Park, K.K. (2004). Abrogation of cisplatin-induced hepatotoxicity in mice by xanthorrhizol is related to its effect on the regulation of gene transcription. *Toxicology and Applied Pharmacology*, 196: 346-355.
- Koc, A., Duru, M., Ciralik, H., Akcan, R. and Sogut, S. (2005). Protective agent, erdosteine, against cisplatin-induced hepatic oxidant injury in rats. *Molecular and Cellular Biochemistry*, 278(1-2): 79-84.
- Lee, K.J., Choi, J.H., Khanal, T., Hwang, Y.P., Chung, Y.C. and Jeong, H.G. (2008). Protective effect of caffeic acid phenethyl ester against carbon tetrachloride-induced hepatotoxicity in mice. *Toxicology*, 248: 18-24.
- Lehman, T.A., Modali, R., Boukamp, P., Stanek, J., Bennett, W.P., Welsh, J.A., *et al.* (1993). p53 mutations in human immortalized epithelial cell lines. *Carcinogenesis*, 14(5): 833-839.
- Liao, Y, Lu, X., Lu, C., Li, G., Jin, Y. and Tang, H. (2008). Selection of agents for prevention of cisplatin-induced hepatotoxicity. *Pharmacological Research*, 57(2): 125-131.
- Mansour, H.H., Hafez, H.F. and Fahmy, N.M. (2006). Silymarin modulates cisplatin-induced oxidative stress and hepatotoxicity in rats. *Journal of Biochemistry and Molecular Biology*, 39: 656-661.
- Martins, N.M., Santos, N.A., Curti, C., Bianchi, M.L. and Santos, A.C. (2008). Cisplatin induces mitochondrial oxidative stress with resultant energetic metabolism impairment, membrane rigidification and apoptosis in rat liver. *Journal of Applied Toxicology*, 28: 337-344.
- Mohandas, J., Marshall, J.J., Duggin, G.G., Horvath, J.S.L. and Tille, D.G. (1984). Low activities of glutathione-related enzymes as factors in the genesis of urinary bladder cancer. *Cancer*, 44: 5086-5091.
- Naik, S.R. and Panda, V.S. (2008). Hepatoprotective effect of Ginkgoselect Phytosome in rifampicin induced liver injury in rats: Evidence of antioxidant activity. *Fitoterapia*, 79(6): 439-445.
- Nishikimi, M., Rao, N.A. and Yagi, K. (1972). The occurrence of superoxide anion in the reaction of reduced phenazine methosulphate and molecular oxygen. *Biochemical and Biophysical Research Communications*, 46: 849-854.
- Oktem, G., Uysal, A., Oral, O., Sezer, E.D. and Olukman M. (2010). Resveratrol attenuates doxorubicin-induced cellular damage by modulating nitric oxide and apoptosis. *Experimental and Toxicologic Pathology*, 64: 471-479.
- Pradeep, K., Mohan, C.V.R., Gobianand, K. and Karthikeyan, S. (2007). Silymarin modulates the oxidant-antioxidant imbalance during diethylnitrosamine induced oxidative stress in rats. *European Journal of Pharmacology*, 560: 110-116.
- Pratibha, R., Sameer, R., Rataboli, P.V., Bhiwgade, D.A. and Dhume, C.Y. (2006). Enzymatic studies of cisplatin induced oxidative stress in hepatic tissue of rats. *European Journal of Pharmacology*, 532(3): 290-293.
- Rabik, C.A. and Dolan, M.E. (2007). Molecular mechanisms of resistance and toxicity associated with platinating agents. *Cancer Treatment Reviews*, 33: 9-23.
- Ramakrishnan, G., Raghavendran, H.R., Vinodhkumar, R. and Devaki, T. (2006). Suppression of N-nitrosodiethylamine induced hepatocarcinogenesis by silymarin in rats. *Chemico-Biological Interactions*, 161: 104-114.

- Rebecca, T. (2003). Hepatoprotection via the Il-6/Stat3 pathway. *Journal of Clinical Investigation*, 112: 978-980.
- Rotruck, I.T., Pope, A.L., Ganther, H.E., Swanson, A.B., Hafeman, D.G. and Hoekstra, W.G. (1973). Selenium: Biochemical role as a component of glutathione peroxidase. *Science*, 179: 588-590.
- Sadzuka, Y., Shoji, T. and Takino, Y. (1992). Effect of cisplatin on the activities of enzymes which protect against lipid peroxidation. *Biochemical Pharmacology*, 43: 1872-1875.
- Sanchez-Moreno, C., Larrauri, J.A. and Saura-Calixto, F. (1999). Free radical scavenging capacity and inhibition of lipid oxidation of wines, grape juices and related polyphenolic constituents. *Food Research International*, 32: 407-412.
- Shingai, Y., Fujimoto, A., Nakamura, M. and Masuda, T. (2011). Structure and function of the oxidation products of polyphenols and identification of potent lipoxygenase inhibitors from Fe-catalyzed oxidation of resveratrol. *Journal of Agricultural and Food Chemistry*, 59: 8180-8186.
- Stockham, S.L. and Scott, M.A. (2002). *Fundamentals of Veterinary Clinical Pathology*. Ames: Iowa State University Press, pp: 434-459.
- Su, H.C., Hung, L.M. and Chen, J.K. (2006). Resveratrol, a red wine antioxidant, possesses an insulin-like effect in streptozotocin-induced diabetic rats. *American Journal of Physiology- Endocrinology and Metabolism*, 290: E1339-E1346.
- Teitz, N.W. (1987). *Fundamentals of Clinical Chemistry*. Philadelphia: NB Saunders Company, pp: 638.
- Thabrew, M.I., Joice, P.D. and Rajatissa, W. (1987). A comparative study of the efficacy of *Pavetta indica* and *Osbeckia octanda* in the treatment of liver dysfunction. *Planta Medica*, 53(3): 239-241.
- Uguralp, S., Usta, U. and Mizrak, B. (2005). Resveratrol may reduce apoptosis of rat testicular germ cells after experimental testicular torsion. *European Journal of Pediatric Surgery*, 15: 333-336.
- Yousef, M.I., Saad, A.A. and El-Shennawy, L.K. (2009). Protective effect of grape seed proanthocyanidin extract against oxidative stress induced by cisplatin in rats. *Food and Chemical Toxicology*, 47(6): 1176-1183.
- Yulug, E., Tured, S., Alver, A., Kutlu, O., Karaguzel, E. and Kahraman C. (2013). Effects of Resveratrol on Testis Damage in Streptozotocin Induced Diabetic Rats. *Journal of Animal and Veterinary Advances*, 12(6): 747-753.
- Zhang, J.G. and Lindup, W.E. (1993). Role of mitochondria in cisplatin-induced oxidative damage exhibited by rat renal cortical slices. *Biochemical Pharmacology*, 45: 2215-2222.