



اثرات مخرب سم مار جعفری (*Echis carinatus*) بر روی بافت‌های شش و کبد گونه‌ای از پرنده

احمد قارزی^{۱*}، آمنه نظری^۱ و محسن عباسی^۲

۱- دانشگاه لرستان، دانشکده علوم، گروه زیست‌شناسی، خرم‌آباد، ایران

۲- دانشگاه لرستان، دانشکده دامپزشکی، گروه علوم پایه، خرم‌آباد، ایران

مسئول مکاتبات: ahgharzi@yahoo.com

چکیده

مار جعفری یکی از مارهای سمی و خطرناک است که در ایران نیز پراکندگی داشته و مسئول بیشتر موارد مارگزیدگی منجر به مرگ در دنیا است. در این بررسی اثرات گزش این مار بر روی گونه‌ای از پرنده مورد مطالعه قرار گرفت. طی این تحقیق تعداد چهار نمونه زنده از مار جعفری و ۱۶ قطعه مرغ عشق *Melopsittacus undulatus* (شامل ۸ نر و ۸ ماده) مورد استفاده قرار گرفت. علاوه بر ارزیابی‌های رفتاری پرنده مورد گزش واقع شده، از بافت‌های کبد و ریه پرنده‌های شاهد و تیمار مقاطع میکروسکوپی تهیه و مورد بررسی قرار گرفتند. نتایج نشان داد که در نمونه‌های تیمار، اثر سم با پیدایش درد، ادم، تخریب بافتی، خونریزی شدید ظاهر می‌گردد. هم‌عوارض موضعی و عمومی ظاهر شده بنظر می‌رسد ناشی از وجود انواعی از ترکیبات در سم مار مذکور است که از جمله آنها متالوپروتئینازها و اکارین می‌باشند.

کلمات کلیدی: مار جعفری، سم، بافت شناسی، شش، کبد

مقدمه

سانتی‌متر است که تنه‌ای چاق و دم‌باریک دارد و به رنگ‌های نخودی کم‌رنگ، خرمائی، قهوه‌ای یا خاکستری تیره دیده می‌شود. این حیوان بر روی سر علامتی شبیه به هواپیمای جت (↑) دارد. این افعی هنگام مواجهه با دشمن بدن خود را به شکل عدد هشت (8) درآورده و با خروج هوا از ریه‌های خود و ایجاد صدای هیس هیس منجر به ایجاد وحشت در دشمن می‌شود [۳]. این افعی معمولاً در مناطق شنی و خاک رسی سکنی دارد و در بیشتر استان‌های جنوبی و شرقی کشور یافت می‌شود [۵]. از علائم مسمومیت با سم مار جعفری پیدایش ورم، درد و نكروز در محل گزش است. افزایش ضربان قلب، بزرگی و دردناک شدن غده لنفاوی و ظهور تاول در اطراف محل گزش جزء علائم بالینی قابل مشاهده هستند. اختلالات انعقادی با علائم خونریزی هنگام سرفه زدن، خونریزی از بینی وجود خون در ادرار و مدفوع معمولاً در فرد مارگزیده بروز می‌کند [۲]. این علائم موضعی و عمومی مارگزیدگی به عملکرد انواعی از ترکیبات موجود در سم

مارگزیدگی یکی از معضلات سلامت عمومی در بسیاری از کشورهای جهان از جمله ایران می‌باشد. تخمین زده می‌شود که تعداد موارد مارگزیدگی در دنیا بیش از ۵ میلیون در سال باشد [۱۳] که از این تعداد حدود ۱۰۰ هزار مورد آن منجر به آسیب‌های شدید جسمی می‌گردد و بین ۳۰ تا ۵۰ هزار نفر مورد مرگ ناشی از مارگزیدگی در جهان اتفاق می‌افتد [۷]. در ایران علاوه بر وجود تعداد زیادی مار غیرسمی و نیمه‌سمی، مارهای سمی مهمی چون کفچه مار (*Naja naja*)، کبرا (*Walterinnesia aegyptia*)، مارهای دریایی (*Hydrophidae*) و انواعی از افعی‌ها شامل افعی شاخدار (*Ceratus ceratus*)، گرزمار (*Vipera lebetina*)، افعی دماوندی، (*Vipera latifii*)، افعی البرزی (*Vipera ursini*)، و مار جعفری (*Echis carinatus*) زیست می‌کنند [۵].

مار جعفری یکی از خطرناکترین مارهای جهان است که باعث بیشترین تعداد مارگزیدگی منجر به مرگ در دنیا است. این مار در حقیقت یک افعی با طول بدن حدود ۷۵



مواد و روش کار

در این بررسی تعداد چهار نمونه زنده از مار جعفری از منطقه عسلویه در استان بوشهر صید گردید. نمونه‌ها پس از جمع آوری به آزمایشگاه انتقال داده شدند و در تله واریوم نگهداری گردیدند. در طی اجرای این بررسی تعداد ۱۶ قطعه (شامل ۸ نر و ۸ ماده) مرغ عشق با نام علمی *Melopsittacus undulatus* بعنوان مدل حیوانی مورد استفاده قرار گرفت.

جهت ایجاد گزش، پرنده در داخل تله واریوم رها می‌گردید. پس از این که نمونه توسط مار جعفری گزیده شد و به مرحله مرگ می‌رسید نمونه از داخل تله واریوم خارج شده و بررسی‌های لازم روی آن صورت گرفت. نمونه‌های قربانی تشریح شده و بافت‌های مورد نیاز جهت تهیه مقاطع میکروسکوپی اخذ می‌گردید. فاصله بین آزمایش‌ها طوری تنظیم می‌گردید که مار جعفری مقدار سم کافی را برای کشتن نمونه داشته باشد. بنابراین در هر مرحله تنها یک پرنده مورد آزمایش قرار می‌گرفت.

برای بررسی تغییرات بافتی از بافت‌های کبد و ریه نمونه‌های تیمار (پرنده‌های مورد گزش توسط مار جعفری) و کنترل نمونه برداری گردید. نمونه‌ها بلافاصله با استفاده از محلول فرمالین نمکی ۱۰ درصد تثبیت گردیدند. نمونه‌های تثبیت شده سپس با عبور دادن از مراحل شفاف‌سازی، آبیگری (با استفاده از یک سری محلول اتانول با غلظت بالا رنده) و نفوذ دادن پارافین با پارافین قالب گیری شدند. از قالب‌های بافتی با کمک یک میکروسکوپ دوار برش‌هایی با ضخامت ۵-۷ میکرون تهیه گردید. برش‌های تهیه شده سپس با استفاده از روش رنگ آمیزی هماتوکسیلین-ئوزین رنگ آمیزی شدند [۱]. برش‌های بافتی رنگ آمیزی شده در نهایت با استفاده از میکروسکوپ نوری مجهز به دوربین عکاسی مورد بررسی دقیق قرار گرفته و تصاویر مربوطه تهیه گردید.

مار نسبت داده شده است که مهمترین آنها متالوپروتئینازها هستند [۲۰].

متالوپروتئینازهای سم مار متشکل از خانواده‌ای از آنزیم‌های وابسته به روی با وزن مولکولی متفاوت هستند [۱۸]. متالوپروتئینازها مسئول ایجاد خونریزی که از علائم مشخص مارگزیدگی افعی‌ها است می‌باشند. به علاوه تحقیقات اخیر نشان داده است که این آنزیم‌ها در میونکروز موضعی، صدمات پوستی و واکنش‌های التهابی نیز دخالت دارند [۲۰]. بطور کلی این آنزیم‌ها سبب تجزیه پروتئین‌ها بویژه پروتئین‌های ماتریکس خارج سلولی مثل کلاژن IV، لامینین، فیبرونکتین و پروتئوگلیکان‌ها می‌گردند [۷]. ترکیبات مذکور یک داربست حفاظت‌کننده برای سلول‌های آندوتلیال دیواره عروق خونی فراهم می‌کنند [۱۴]. یکی از نتایج اولیه تجزیه ترکیبات مذکور خونریزی است و این خونریزی یا ناشی از آسیب رسیدن به سلول‌های آندوتلیال است و یا بواسطه شکافی است که بین سلول‌های آندوتلیال در اثر آسیب رسیدن به غشاء پایه‌ی زیر آنها بوجود می‌آید. خونریزی ایجاد شده بوسیله متالوپروتئینازها می‌تواند متعاقباً سبب پیدایش ادم، شوک، نکروز بافتی و کاهش قابلیت ترمیم عضلات شود. علاوه بر این نشت خون از بافت‌های آسیب دیده به گسترش سم به سایر بافت‌ها کمک می‌کند [۱۰].

تحقیقاتی روی اثرات بیوشیمیایی، مولکولی، فارماکولوژیکی و کلینیکی سم مار بر روی گونه‌های جانوری انجام گرفته است [۱۱، ۱۲، ۱۵، ۱۹]. با این وجود مطالعاتی که نشان‌دهنده تأثیر مورفولوژیک سم مار بر روی بافت‌های بدن باشد تقریباً اندک است بویژه این زمینه در تحقیقات داخلی می‌توان گفت که نادیده گرفته شده است و جز تحقیقات انگشت‌شمار کاری در این زمینه صورت نگرفته است [۲ و ۴]. بنابراین تحقیق حاضر در تلاش برای نشان دادن اهمیت موضوع به مطالعه تأثیر سم مار جعفری بر روی بافت‌های داخلی، شش و کبد یک گونه از پرنده می‌پردازد.



نتایج

بعد از انجام گزش اولین واکنشی که در پرنده‌ی قربانی ظاهر می‌شد ایجاد ریشه بود و چنین به نظر می‌رسید که پرنده در اثر گزش گیج و منگ شده و کنترل خاصی بر روی حرکاتش ندارد و تقریباً ۳۰ ثانیه بعد از گزش در تمام اندام‌هایش لرزش مشاهده شد و نهایتاً طرف کمتر از دو دقیقه سم باعث مرگ پرنده می‌شد. با ثبت فاصله‌ی زمانی بین گزش و وقوع مرگ در نمونه‌های قربانی و مقایسه‌ی آن در نمونه‌های نر و ماده مشخص شد که نمونه‌های نر دیرتر از نمونه‌های ماده می‌مردند که احتمال می‌رود رابطه‌ی بین جنسیت و میزان تحمل در برابر سم مار وجود داشته باشد.

بررسی جایگاه گزش مار جعفری روی بدن پرنده‌ی قربانی نشان داد که اطراف محل گزش دچار تورم شده و قرمزی و کبودی بارزی در محل گزش دیده شد و به نظر می‌رسید که اندام‌های گزیده شده دچار التهاب و خونریزی شدیدی شده‌اند. در موارد متعددی پوست ناحیه گزش بدلیل شدت تورم و التهاب بافت‌های زیر جلدی و همچنین بدلیل نازک بودن پوست پرنده دچار پارگی می‌شد (شکل ۱). نیش مار آنقدر قوی بود که در نمونه‌ای که گزش در محل سر اتفاق افتاده بود جمجمه پرنده‌ی قربانی سوراخ شده بود.

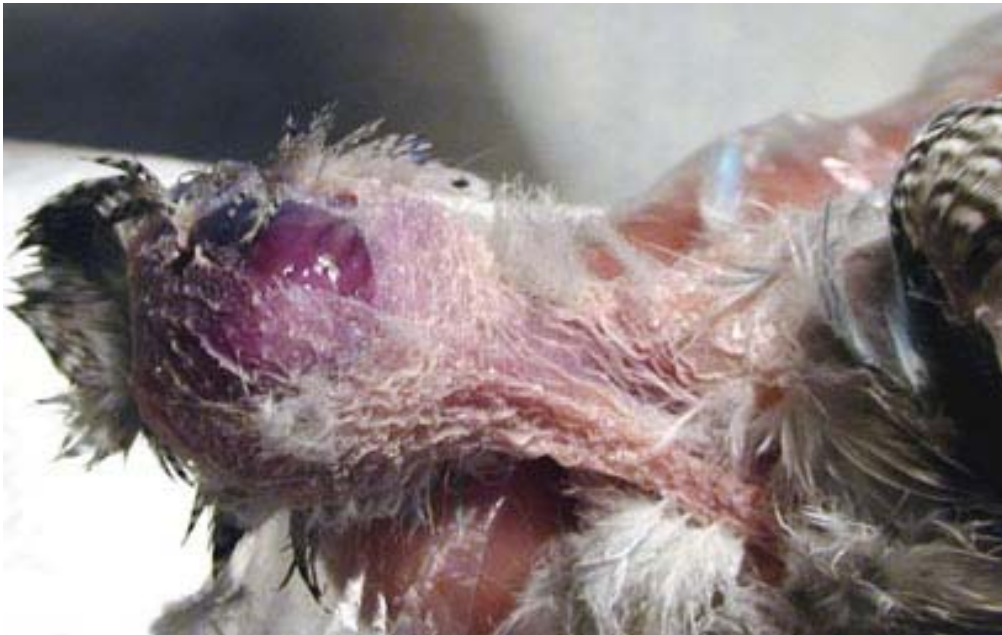بررسی بافت‌شناسی دو عضو کبد و شش در پرندگان تیمار و مقایسه‌ی آن با نمونه‌های شاهد نشان داد که در مورد کبد در نمونه‌های تیمار ساختار کلی بافت شناسی این عضو حفظ شده است بطوریکه لوبول‌های عملکردی در آن قابل تشخیص بوده و سیاهرگ مرکزی نیز در آنها بوضوح دیده می‌شود لیکن بر خلاف نمونه‌های شاهد ساختار بافتی پارانشیم کبد دگرگون شده است بطوری که طناب‌های سلولی مشخص نبوده و سلول‌ها بجای اینکه با نظم خاصی در کنار هم قرار بگیرند بنظر می‌رسد که بصورت توده‌ای و بطور پراکنده از هم وجود دارند. چنین بنظر می‌رسد که سلول‌ها بجای برقراری اتصالات منظم بین سلولی و تشکیل ستون‌های سلولی به شکل از هم

جدا شده وجود دارند و قرارگیری آنها در کنار هم صرفاً اتفاقی است و سلول‌ها خود در این فرایند نقشی ندارند. به علاوه بنظر می‌رسد که غشاء پلاسمایی سلول‌ها نیز در بعضی نواحی پاره شده چرا که هسته‌های سلول‌ها با تراکم بیشتری در کنار هم دیده می‌شدند. در مواردی نیز سلول‌های کبدی بحالت کروی درآمده و سیتوپلاسم واکوئله و کف ماندی را به نمایش می‌گذارند (شکل ۲). همچنین بر خلاف کبد طبیعی در کبد تیمار در فاصله‌ی بین هپاتوسیت‌ها سینوزوئیدها چندان مشخص نیستند و یا بطور خیلی کوچک و پراکنده وجود دارند. مشخصه‌ی بسیار بارز دیگری که در پارانشیم کبدی نمونه‌های تیمار دیده می‌شود پرخونی عروق و فضاهای بین سلولی است که این پرخونی در سیاهرگ مرکزی کاملاً آشکار است. در لومن این سیاهرگ در لابلای سلول‌های خونی متراکم کنار هم قرار گرفته سلول‌های هپاتوسیت نیز بطور پراکنده یافت می‌شوند (شکل ۳).

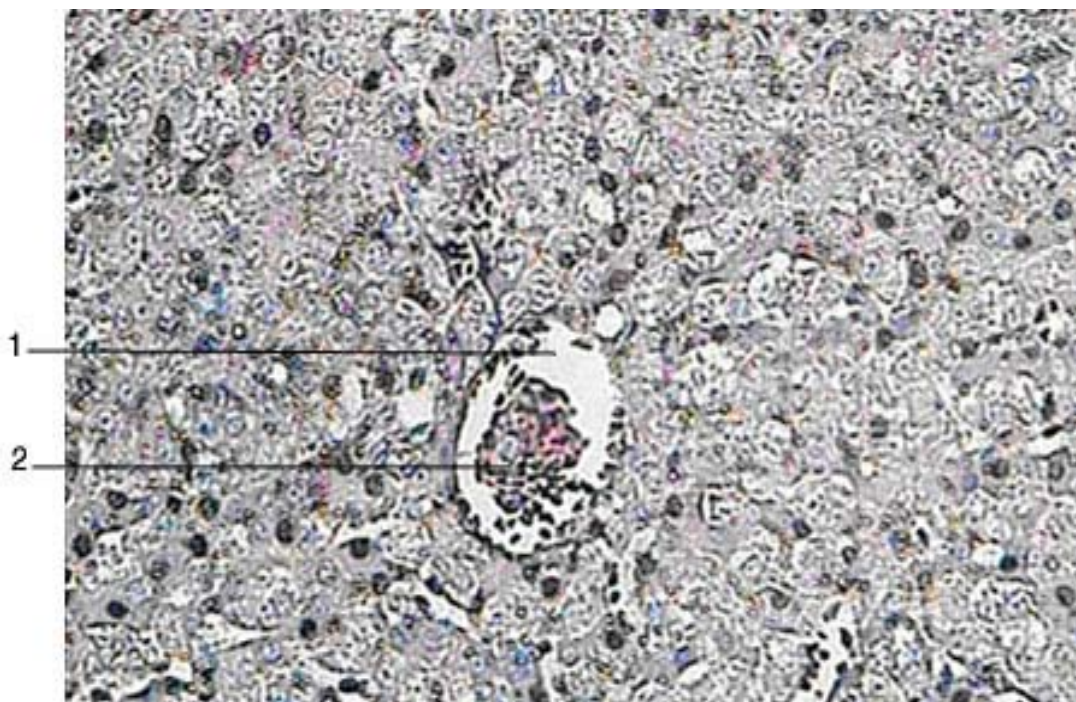
بررسی میکروسکوپی ساختار بافت ریه‌ی پرنده‌های تیمار شده با سم مار جعفری نشان داد که در مقایسه با نمونه‌های شاهد در این نمونه‌ها ریه از لحاظ کلی ساختار خود را حفظ کرده بطوری که اجزاء ساختمانی آن بخوبی قابل تشخیص هستند ولی این ساختمان‌ها نسبت به نمونه‌های شاهد یکسری دگرگونی‌هایی را نشان می‌دهند. بدین ترتیب که در نمونه‌های تیمار پر خونی شدید و تجمع سلول‌های خونی در عروق ریه و اتساع بیش از حد آنها در مقایسه با ریه‌ی پرنده‌های شاهد دیده می‌شود. درست به همان صورتی که در سیاهرگ‌های مرکزی لوبول‌های کبدی مشاهده شد در اینجا نیز سلول‌های خونی موجود در این عروق بصورت توده‌وار کنار هم قرار گرفته‌اند و آزادی و فضایی که در اطراف این سلول‌ها در خون طبیعی وجود دارد در اینجا دیده نمی‌شود. همچنین در مقایسه با ریه پرنده‌های شاهد (شکل ۴) در ریه‌ی پرنده‌های تیمار کاهش مشخصی در تراکم برونش‌های ثالث، آتریوم و آلوئولها مشاهده می‌شود بطوری که در بعضی نواحی بنظر می‌رسد که کل ساختار آلوئولی از بین رفته است. همچنین در

سلول‌ها و حالت شناور پیدا کردن آنها در داخل فضاهای بافتی نیز در اینجا قابل مشاهده است.

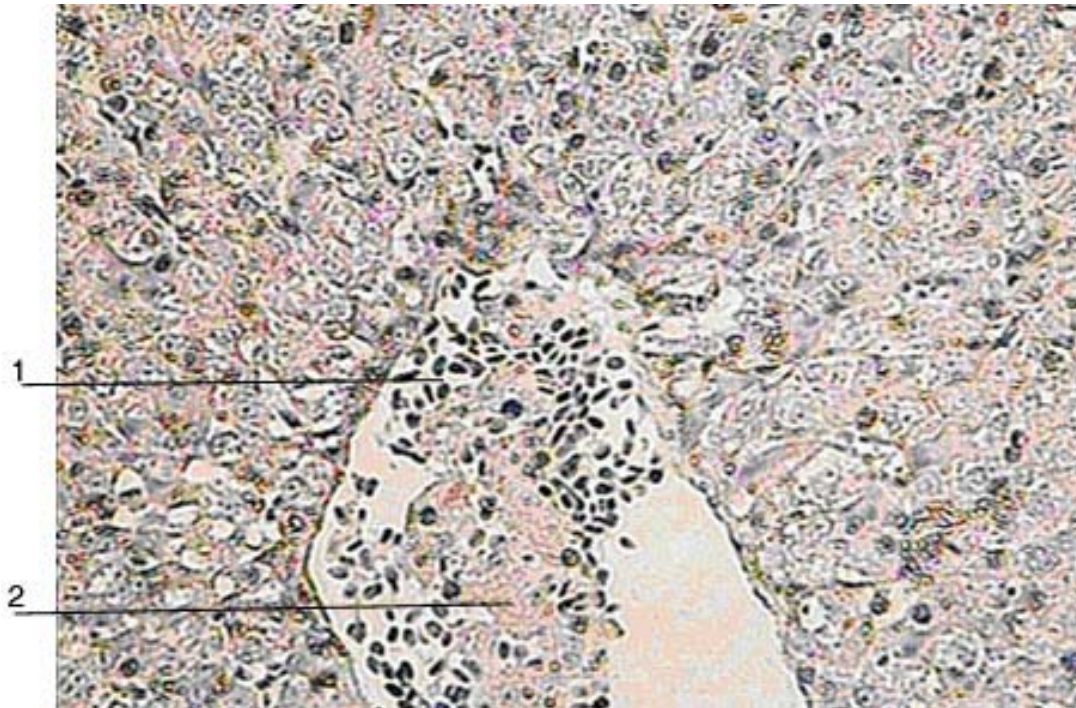
بافت ریه حالت چندوجهی در برونش‌های ثانویه دیده نمی‌شود (شکل ۵). متلاشی شدن و از هم گسیختگی



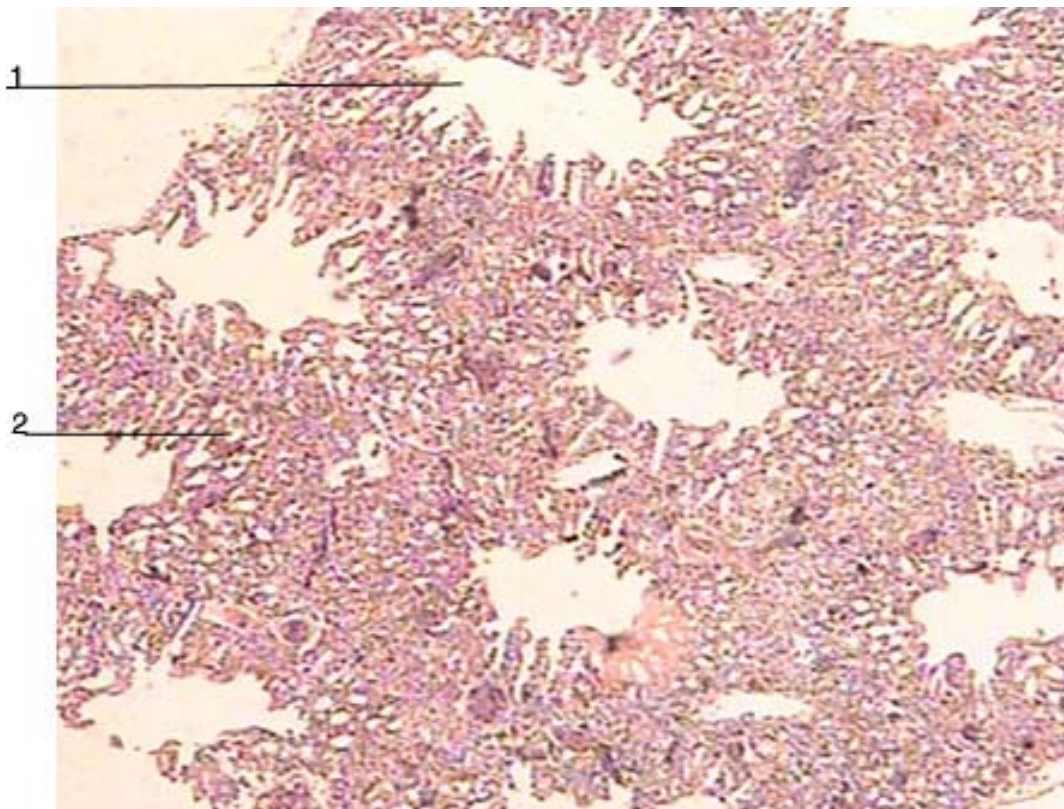
شکل ۱- گزش مار جعفری در ناحیه سر مرغ عشق که منجر به پارگی پوست سر و سوراخ شدن جمجمه شده است.



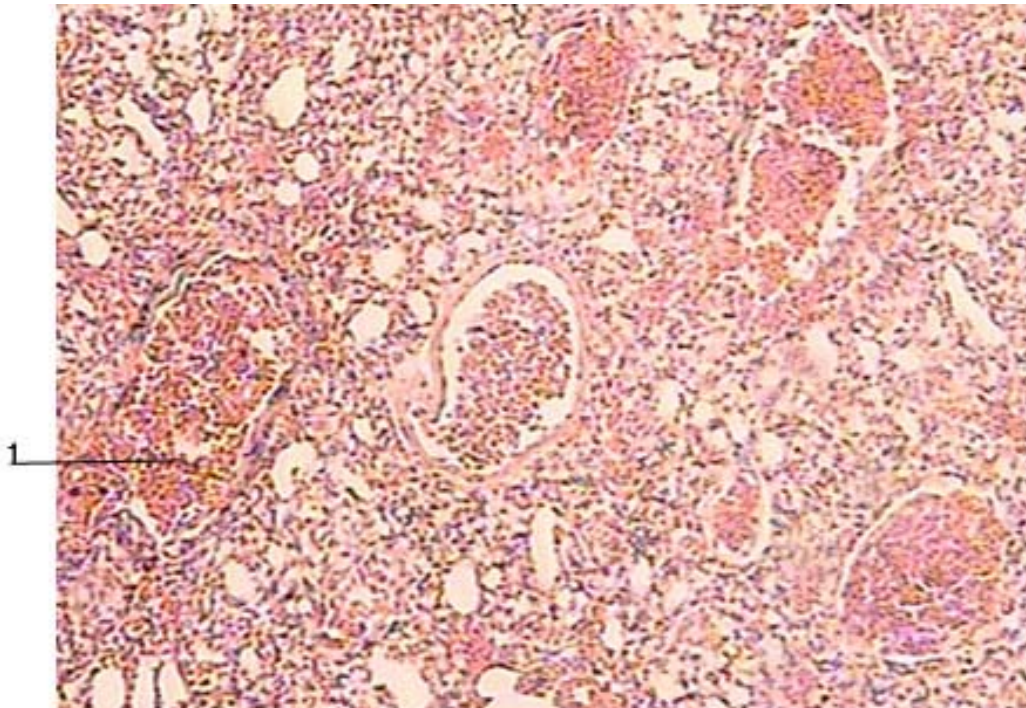
شکل ۲- نمای میکروسکوپی از بافت کبد پرنده‌ی تیمار که عدم وجود ساختار منظم سلولی را در پارانشیم کبدی و واکنش‌ها را در سلول‌ها به نمایش می‌گذارد. سیاهرگ مرکزی (۱) نیز حاوی توده بهم چسبیده‌ای از سلول‌های خونی (۲) است (H&E, $\times 200$).



شکل ۳- بافت کبد پرنده تیمار که جدا شدن و شناور شدن سلول‌های کبدی (۲) در داخل ورید مرکزی و کنار سلول‌های خونی (۱) را نشان می‌دهد. (H&E, ×۴۰۰).



شکل ۴- نمایی از بافت ریه پرنده کنترل که پارابرانش‌های چندوجهی (۱) و آلئول‌های ششی (۲) را به نمایش می‌گذارد. (H&E, ×۴۰).



شکل ۵- نمایی از بافت ریه پرنده تیمار که تجمع خون در عروق (۱) و غیرقابل تشخیص بودن پارابرانس‌ها را در پارانشیم بافت نشان می‌دهد (H&E, $\times 100$).

بحث

توافق با نتایج قبلی است [۲]. عوارض خونریزی یا هموراژی سم مار جعفری به فعالیت متالوپروتئینازهای آن مرتبط است. نشان داده شده که متالوپروتئینازهای بزرگ علاوه بر قلمرو متالوپروتئینازی دارای قلمروهای ضد-اینتگرین (disintegrin) هستند که در القاء هموراژی از آنزیم‌هایی که فقط دارای قلمرو متالوپروتئینازی دارند فعال‌ترند. ضداینتگرین‌ها پپتیدهای با وزن مولکولی کم هستند که به اینتگرین‌ها متصل و آنها را بلوکه می‌کنند. اینتگرین‌ها خود پروتئین‌های سطح سلولی می‌باشند که برهمکنش‌های بین سلول‌ها با ماتریکس خارج سلولی و یا سایر سلول‌ها را میانجی‌گری می‌کنند. این مولکول‌ها برای بقاء، تکثیر، تمایز و حتی فعال شدن سلول ضروری هستند. اینتگرین‌ها از دو زیرواحد آلفا و بتا ساخته می‌شوند که این زیرواحدها در انواع مختلف سلولی با یکدیگر فرق می‌کنند. مهمترین اینتگرین‌هایی که در ارتباط با خون عمل می‌کند اینتگرین پلاکتی $\alpha IIB\beta 3$ است، که مهمترین گیرنده فیبرینوژن

یکی از اولین عوارضی که در پرنده‌ی قربانی در این تحقیق مشاهده شد ایجاد رعشه و لرزش در اندام‌های بدن و انجام حرکات غبرطبیعی بود. چنین رفتارهایی در انسان‌هایی که مورد گزش مارهای سمی قرار می‌گیرند نیز مشاهده می‌شود. بر اساس مطالعات صورت گرفته در انسان آشفتگی حرکتی و سرگیجه در تمامی مارگزیدگی‌ها به ویژه مارگزیدگی توسط مار جعفری ثبت شده است [۸ و ۲۱]. انسانی که توسط مارهای سمی به ویژه مار جعفری گزیده شده است پس از مدت زمانی کنترل راه رفتن خود را از دست داده و دچار تاری دید می‌شود.

از نظر بافت‌شناسی مهمترین و آشکارترین عارضه‌ای که سم مار جعفری بر روی بافت‌های مورد مطالعه گذاشت ایجاد خونریزی شدید و جدا کردن سلول‌ها از یکدیگر بود بطوری که سازمان سلولی بهم می‌ریخت و سلول‌ها بطور نامنظم در بافت توزیع می‌یافتند. ظاهر شدن خونریزی بدنال وارد شدن سم مار به بدن توسط محققین متعددی نشان داده شده و از این نظر نتایج این تحقیق در

از بستر خود آزاد شده و بطور غیرفعال و تحت تأثیر شرایط محیط به اطراف حرکت می‌کنند [۱۴]. از طرفی همانطور که نشان داده شد سم مار جعفری در کبد پرنده قربانی واکوئوله شدن سیتوپلاسم سلول‌های کبدی می‌گردد. این امر نشان از نابودی اندامک‌های سلولی و باقی گذاشتن حفره‌ها و یا واکوئول‌هایی بجای آنها است. این مشاهده گزارشات قبلی را تایید می‌کند که در آنها بیان شده سم مار تخریب اندامک‌های سلولی را در پی دارد [۶]. بطور خلاصه در این تحقیق نشان داده شد که یکی از آشکارترین عوارض گزیده شدن با مار جعفری ایجاد هموراژی است و با توجه به مطالعات قبلی این هموراژی احتمالاً ناشی از وجود متالوپروتئینازها و اکارین موجود در سم این مار می‌باشد. لیکن علیرغم این اطلاعات بدست آمده هنوز مکانیسم عمل این ترکیبات در سطح غشائی و داخل سلولی بخوبی شناخته نشده است که با توجه به نقش این ترکیبات در مرگ افراد قربانی و همچنین تهیه داروهای پادزهر انجام تحقیقات بیشتر در این زمینه ضروری بنظر می‌رسد.

منابع

- ۱- بهادری، م. ۱۳۶۹. فن آسیب شناسی و روش‌های رنگ آمیزی. انتشارات دانشگاه تهران. صفحه ۴۵۹.
- ۲- حیدری، م. ر.، سپهری، غ.؛ زاهدی، م. ج. و شبانی تدرجی، ر. ۱۳۸۷. اثر پادزهر بز کوهی بر میزان بقاء و کاهش عوارض ناشی از مسمومیت با سم مار جعفری در موش شوری. مجله دانشگاه علوم پزشکی رفسنجان، دوره هفتم، شماره چهارم، صفحات ۲۶۶-۲۵۹.
- ۳- ریگی، ق. ۱۳۷۲. مار گزیدگی. پایان نامه دکتری پزشکی. دانشگاه علوم پزشکی کرمان، صفحه ۷.
- ۴- قربانی، ح. ۱۳۸۱. بررسی اثر زهر مار افعی (*Vipera lebetina*) روی بستر عروقی مزاتر رت، پایان نامه کارشناسی ارشد، دانشگاه فردوسی مشهد
- ۵- لطیفی، م. ۱۳۷۰. مارهای ایران. چاپ دوم. سازمان حفاظت محیط زیست. صفحات: ۲۰۱-۲۰۲.

برای تجمع پلاکت‌ها و انعقاد خون است. مهمترین مشخصه ضد-اینتگرین‌های موجود در سم مار اتصال به توالی تری پپتیدی RGD (آرژینین، گلیسین و اسید آسپارتیک) فیبرینوژن است که به اینتگرین متصل می‌شود. از این رو با اتصال ضد-اینتگرین‌ها به توالی مذکور فیبرینوژن قادر به اتصال به اینتگرین موجود در غشاء پلاکت نبوده و در نتیجه فرآیند تجمع پلاکتی و انعقاد خون انجام نمی‌شود [۹، ۱۸]. یکی دیگر از ترکیباتی که در سم مار جعفری وجود دارد اکارین (*ecarin*) است و آن نیز آنزیمی است که نشان داده شده در هموراژی دخالت دارد. اکارین پروترومبین را فعال می‌کند [۱۳]. علاوه بر القاء هموراژی متالوپروتئینازها یک نقش بارزی در پاسخ‌های التهابی دارند که این پاسخ‌های التهابی از مشخصات مارگزیدگی توسط افعی‌ها می‌باشند [۲۰]. اولین شاهد مبنی بر این که متالوپروتئینازها سبب ایجاد التهاب می‌شوند بوسیله‌ی Gutierrez و همکارانش در سال ۱۹۹۵ بدست آمد که نشان دادند متالوپروتئینازهای استخراج شده از سم مار *Bothrops asper* سبب القاء ادم در موش‌ها می‌شوند. بدنبال تزریق داخل عضلانی، متالوپروتئینازها سبب پیدایش تاول و نفوذ پلاسما و گلبول‌های سفید بداخل درم می‌گردد. این ترکیبات از طریق اخلال در گیرنده‌های کلاژنی موجب سست شدن و دیواره عروق خونی شده و این بنوبه خود منجر به خروج پلاسما از خون و جمع شدن آن در فضای بینابینی سلول‌ها می‌گردد [۱۶، ۲۱]. در این فرآیند آزاد شدن گرانول‌های ماستوسیت‌ها و ماکروفاژهای بزرگ نیز نقش دارند [۱۷].

همچنین در این تحقیق نشان داده شد که سم مار جعفری سبب جدا شدن سلول‌های پارانشیم بافت از یکدیگر می‌شوند. این عارضه نیز ناشی از همان رفتار پروتئولیتیک متالوپروتئینازها است که سبب می‌شوند ترکیباتی که سلول را به بسترش، غشاء پایه، متصل می‌کنند تخریب کنند. این ترکیبات شامل کلاژن نوع IV، لامینین و فیبرونکتین هستند که با تجزیه آنها توسط آنزیم‌های مذکور سلول‌ها



- Docking Studies and AntiSnake Venom Metalloproteinase Activity of Thai Mango Seed Kernel Extract. *Molecules*, 14: 3198-3213.
- 15- Ramasamy, S., Fry, B.G., Hodgson, W.C. (2005), Neurotoxic effects of venoms from seven species of Australasian black snakes (Pseudechis): Efficacy of black and tiger snake antivenoms. *Clinical and Experimental Pharmacology and Physiology*. 32: 7-12.
- 16- Rucavado, A., Escalante, T., Teixeira, C.F., Fernandes, C.M., Dia, Z.C., Gutierrez, J.M. (2002), Increments in cytokines and matrix metalloproteinases in skeletal muscle after injection of tissue-damaging toxins from the venom of the snake *Bothrops asper*. *Mediators Inflammation*. 11: 121-128.
- 17- Rucavado, A., Flores-Sánchez, E., Franceschi, A., Magalhães, A., Gutiérrez, J.M. (1999), Characterization of the local tissue damage induced by LHF-II, a metalloproteinase with weak hemorrhagic activity isolated from *Lachesis muta muta* snake venom. *Toxicon*. 37: 1297-1312.
- 18- Rojnuckarin, P. (2008), Snake Venom and Haemostasis – An Overview. *European Hematology*, 7-10
- 19- Soe, S., Than, T., Khin, E.H. (1990), The nephrotoxic action of Russell's Viper venom. *Toxicon*. 28 (5): 461-467.
- 20- Teixeira, CFP, Fernandes CM, Zuliani PZ. (2005), Inflammatory effects of snake venom metalloproteinases. *Mem Inst Oswaldo Cruz, Rio de Janeiro*, 100 (Suppl. I): 181-184.
- 21- Warrell, D.A. (1995), Clinical toxicology of snakebite in Asia. In: Meier J, White J, eds. *Handbook of Clinical Toxicology of Animal Venoms and Poisons*. Boca Raton, FL: CRC Press, 493–594.
- 6- Al-Jammaz, I.A. (2003), Physiological Effects of LD₅₀ of *Echis coloratus* Crude Venom on Rat at Different Time Intervals, *J. King Saud Univ*. 15(2): 135-143.
- 7- Casewell, N.R., Cook, DAN, Wagstaff S.C., Nasidi, A., Durfa, N., Wuster, W., Harrison, R.A. (2010), Preclinical assays predict pan-african *Echis viper* efficacy for a species specific antivenom. *Maximising Antivenum Utility in Africa*, 4(10): 1-8.
- 8- Gold, B. (2000), Snake venom poisoning. In: Rakel R (Editor), *Conn's Current Therapy*, 2000: W.B. Saunders Company, 1139-1141.
- 9- Gutiérrez, J.M., Romero, M., Díaz, C., Borkow, G., Ovadia, M. (1995), Isolation and characterization of a metalloproteinase with weak hemorrhagic activity from the venom of the snake *Bothrops asper* (Terciopelo). *Toxicon*, 33: 19-29.
- 10- Gutiérrez, J.M., Lomonte, B. (1989), Local tissue damage induced by *Bothrops* snake venoms: a review. *Mem Inst Butantan*. 51: 211-223.
- 11- Gutiérrez, J.M., Lomonte, B. (1997), Phospholipase A2 myotoxins from *Bothrops* snake venoms, In RM Kini, *Venom Phospholipase A2 Enzymes. Structure, Function and Mechanism*, Wiley, Chichester, 321-352.
- 12- Gutierrez, J.M., Leoan, G., Rojas, G., Lomonte B, Rucavado A, Chaves F. (1998), Neutralization of local tissue damage induced by *Bothrops Asper* (Terciopelo) snake venom, *Toxicon*, 36 (11): 1529-1535.
- 13- Hasson, S.S., Al Jabri A.A., Sallam T.A., Al-Balushi M.S., Mothana A.A. (2010), Antisnake Venom Activity of *Hibiscus aethiopicus* L. against *Echis ocellatus* and *Naja n. nigricollis*, *Journal of Toxicology*. 2010: 1-8
- 14- Pithayanukul, P., Leanpolchareanchai J, Sarpapakorn P. (2009), Molecular