

بررسی فراوانی الگوهای هیستوپاتولوژیک ضایعات ریوی شتر یک کوهانه (*Camelus deromedariensis*) کشتاری در شهرستان قم

کیوان جمشیدی^{۱*}، افشین زاهدی^۲

۱- استادیار، دانشگاه آزاد اسلامی، واحد گرمسار، گروه پاتوبیولوژی، سمنان، ایران

۲- استادیار، دانشگاه آزاد اسلامی، واحد رشت، گروه پاتوبیولوژی، رشت، ایران

(دریافت مقاله: ۹۳/۲/۸ پذیرش نهایی: ۹۳/۵/۱۴)

چکیده

شتر یکی از سازش پذیرترین حیوانات صحراست و بیماری‌های ریوی در شتر بیانگر یکی از مهم‌ترین موارد ارجاعات کلینیکی در این گونه دامی می‌باشد. در تحقیق پیش رو که در طول دوره نحر شتر در پاییز و زمستان سال ۱۳۹۱ و در کشتارگاه شهرستان قم به اجرا در آمد، از مجموع ۱۰۰ نفر شتر که به صورت تصادفی و در دفعات مختلف تحت معاینات و بازرسی‌های پس از کشتار قرار گرفتند، در مجموع ۴۶ لاشه واجد یک یا بیش از یک ضایعه ماکروسکوپی در ریه تشخیص، و ریه‌های دارای ضایعه ضبط شدند. از موارد مثبت با ضایعات ماکروسکوپی، پس از تهیه عکس‌های ضروری، نمونه بافت ریوی در ابعاد مناسب اخذ، در فرمالین بافر ۱۰ درصد تثبیت، و تحت روش‌های معمول هیستوتکنیک، بلوک‌های پارافینی تهیه گردید. در نهایت مقاطع ۵ میکرونی آماده و به روش H&E رنگ آمیزی شدند. در مطالعه مقاطع رنگ آمیزی شده عمده‌ترین ضایعات مشاهده شده در ریه شترهای نحر شده عبارت بودند از: پنومونی بینایی ۳۱ مورد (۶۷/۳۹ درصد)؛ برونکوپنومونی فیبرینی ۱۹ مورد (۴۱/۳ درصد)؛ برونکوپنومونی چرکی ۲۱ مورد (۴۵/۶۵ درصد)؛ پنوموکونیوزیس ۱۵ مورد (۳۲/۶۰ درصد)؛ پنومونی انگلی شامل کیست هیداتیک و حضور لارو انگل در مجاری تنفسی به ترتیب ۳ و ۲ مورد (۶/۵۲ درصد و ۴/۳۴ درصد)؛ کیست کلسیفه ۴ مورد (۸/۸۹ درصد)، آتلکتازی ۸ مورد (۱۷/۳۹ درصد)، و آمفیژم ریوی ۱۸ مورد (۳۹/۱۳ درصد). در این مطالعه نیز همچون مطالعات گذشته که در شهرستان‌های تهران و سمنان بعمل آمده بود، مشاهده شد که پنومونی بینایی شایع‌ترین ضایعه ریوی در شتر و عامل اصلی حذف ۶۷/۳۹ درصد ریه شترهای ذبح شده در کشتارگاه مورد نظر در شهرستان قم می‌باشد

واژگان کلیدی: شتر، ریه، ضایعه، کشتارگاه، هیستوپاتولوژی و قم

مقدمه

(Shafiq, et al., 2009). خانواده کاملیده شامل دو

تحت خانواده است: *Camelinae* (کاملیدهای دنیای باستان) و *Laminae* (کاملیدهای عصر جدید). دو گونه در جنس شتر وجود دارد. شتر یک

شتر یکی از سازش پذیرترین حیوانات صحراست که قادر است برای روزها گرسنگی و تشنگی را تحمل کرده و صبورترین حیوان خشکی قلمداد می‌شود

مطرح شده در لیست A، بیماری های قابل انتقال و جدی هستند که به سرعت گسترش می یابند، بدون در نظر گرفتن مرزهای بین المللی، و به لحاظ اجتماعی - اقتصادی حائز اهمیت بوده و در بحث تجارت جهانی حیوانات و فراورده های دامی از اهمیت ویژه ای برخوردارند. آن دسته از بیماری های لیست A که شتر را مورد تهدید قرار می دهند عبارتند از: بیماری زبان آبی، FMD، استوماتیت وزیکولار، طاعون، و بیماری دره ریفت (OIE, 2003).

شتر موجود در ایران حیوانی بسیار سخت کوش با خصوصیات فیزیولوژیک بی نظیر است که این حیوان را قادر ساخته تا شرایط خشک بیابان را تحمل کند. این حیوان با شرایط نواحی کویری خشک و گرم فلات داخلی ایران، که از بسیاری ناقلین بیماری و بیماری مسری مجزا گشته، سازش پذیری پیدا کرده است. در ایران تقریباً ۱۴۸۰۰۰ نفر شتر وجود دارد، که این کشور را در رتبه پنجم کشورهای پرورش دهنده شتر در آسیا قرار داده است. از این تعداد بیشترین جمعیت شتر در استان سیستان و بلوچستان (۵۰۰۰ نفر) معادل (۳۳/۸ درصد)، و به ترتیب خراسان (۲۷/۷ درصد)، کرمان (۹/۵۹ درصد) و سمنان (۳/۵۱ درصد) گزارش شده است (OIE, 2003).

در ایران شیوع بیماری های تنفسی در گونه های مختلف دامی بررسی و عامل ضرر و زیان اقتصادی فراوان به صنعت دام کشور شناخته شده است. مطالعات صورت گرفته در این خصوص در شتر متأسفانه محدود است. هدف از مطالعه حاضر نشان دادن میزان نسبی شیوع بیماری های تنفسی و طبقه بندی آنها در شتر و از طریق معاینات هیستوپاتولوژیک، می باشد.

کوهانه (*Camelus dromedaries*) که به شکل وسیعی در نواحی خشک و گرم خاورمیانه و آفریقا پراکنده است و دیگری شتر دوکوهانه (*Camelus bacterianus*) که در نواحی آسیای میانه و چین یافت می شود (Dorman1, 1986). شتر یک کوهانه فراوان تر از شتر دو کوهانه بوده و تقریباً ۹۰ درصد جنس کاملوس را دربر می گیرد (Wilson, 1998).

شترها حیوانات چند منظوره هستند، جنس ماده برای تولید شیر و جنس نر برای حمل و نقل و بارکشی و هر دو جنس تولید کننده گوشت بشمار می آیند. شترهای یک کوهانه منبع بسیار خوبی برای تولید گوشت می باشند، بویژه در مناطقی که شرایط بد آب و هوایی امکان پرورش و تولید سایر گونه های جانوری را محدود کرده باشد. این بدلیل خصوصیات فیزیولوژیک خاص این حیوان یعنی تحمل زیاد دما و اشعه خورشیدی، کم آبی، جغرافیای خشن و پوشش گیاهی بسیار فقیر می باشد. با این حال شترها در کشورهای کمتر توسعه یافته پرورش داده می شوند، و تحقیقات در جهت توسعه خصوصیات تولید مثلی و بویژه بیماریهای آنها محدود بوده است (Skidmore, 2005).

تنوع و طبقه بندی بیماری های ریوی در بین شترهای یک کوهانه بسیار محدود است. بیشتر تحقیقات صورت گرفته تا کنون در ایران و بیشتر کشورها روی وقوع و میزان شیوع بیماری خاصی از شترها متمرکز بوده و هیچ یک شاید تاکنون بر الگوهای مختلف ضایعات ریوی این حیوان متمرکز نبوده است.

دفتر OIE لیست بیماری های قابل انتقال و حائز اهمیت به لحاظ اجتماعی - اقتصادی و یا بهداشت جامعه را تحت عنوان، کد بین المللی بهداشت حیوانی، و در دو گروه A و B منتشر کرده است. بیماری های

مواد و روش کار

- منطقه تحت مطالعه

مطالعه مورد نظر در شهرستان قم، یک ناحیه نیمه بیابانی در نزدیکی کویر مرکزی فلات ایران بعمل آمد.

- حیوانات و پروتکل مطالعه

در مطالعه حاضر که در کشتارگاه شهرستان قم و در طی فصول پاییز و زمستان سال ۱۳۹۱ یعنی یک دوره شش ماهه بعمل آمد، از مجموع ۱۰۰ نفر شتر که به صورت تصادفی تحت معاینات و بازرسی های پس از کشتار قرار گرفته شدند، در مجموع ۴۶ لاشه واجد یک یا بیش از یک لزیون ماکروسکوپی در ریه تشخیص، و ریه های دارای ضایعات ضبط گردیدند. از موارد مثبت با ضایعات ماکروسکوپی ابتدا ماکروگراف های لازم تهیه و سپس برای معاینه بیشتر، در بافت ریه یک یا چند برش نیز داده شد. سپس نمونه های بافتی مناسب و در ابعاد $1 \times 1 \times 0.5$ سانتی متر از ریه های واجد ضایعه برداشته و در بافر فرمالدئید ۱۰ درصد تثبیت و جهت اجرای روش های معمول هیستوپاتولوژی به آزمایشگاه ارسال شدند (Bancroft and Stevens, 1990).

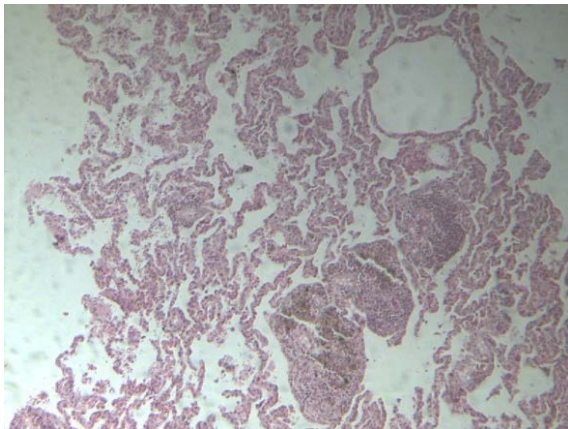
در خاتمه عکس های لازم تهیه و وقوع و درصد الگوهای مختلف ضایعات ریوی ثبت و گزارش گردید.

نتایج

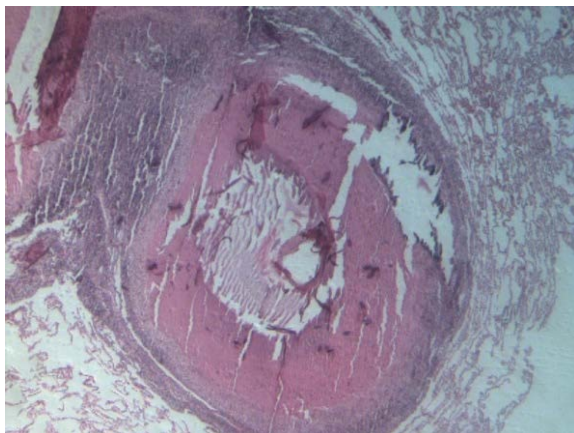
از مجموع ۱۰۰ نفر شتر که به صورت تصادفی تحت معاینات و بازرسی های پس از کشتار قرار گرفته شدند، در مجموع ۴۶ لاشه واجد یک یا بیش از یک ضایعه ماکروسکوپی بود. ضایعه میکروسکوپی عمده مشاهده شده در ریه شترهای نحر شده عبارت بودند از: پنومونی بینابینی، ۳۱ مورد (۶۷/۳۹ درصد)؛ برونکوپنومونی فیبری، ۱۹ مورد (۴۱/۳ درصد)؛

برونکوپنومونی چرکی، ۲۱ مورد (۴۵/۶۵ درصد)؛ پنوموکونیوزیس، ۱۵ مورد (۳۲/۶۰ درصد)؛ پنومونی انگلی شامل کیست هیداتیک و حضور لارو انگل در مجاری تنفسی، به ترتیب ۳ و ۲ مورد (۶/۵۲ درصد و ۴/۳۴ درصد)؛ کیست کلسیفه، ۴ مورد (۸/۸۹ درصد)، آتلکتازی، ۸ مورد (۱۷/۳۹ درصد)، و آمفیزم ریوی، ۱۸ مورد (۳۹/۱۳ درصد).

در این مطالعه ۷ مورد آسپیراسیون خون (۱۵/۲۱ درصد) مشاهده شد و هیچ گونه ضایعات نئوپلاستیک و یا شبه نئوپلاستیک مشاهده نگردید (اشکال ۱ تا ۴) و (نمودار ۱).



شکل ۱ - ریه شتر، حضور پنوموکونیوزیس در اطراف برونشیول ها و ارتشاح اگزودای آماسی و سلول های آماسی در دیواره بین آلوئولی مشاهده می گردد. بزرگنمایی ۴۰. رنگ آمیزی H&E



شکل ۲ - ریه شتر، کیست ریوی کلسیفه شده که بر آلوئول های اطرافی فشار آورده و ایجاد آتلکتازی نموده است مشاهده می گردد. بزرگنمایی ۴۰. رنگ آمیزی H&E

بحث و نتیجه گیری

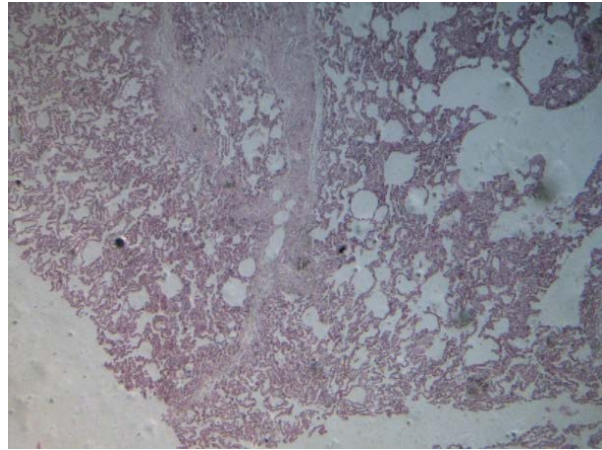
این مطالعه نشان می‌دهد که ضایعات ریوی شتر یک مسئله جدی بوده و ممکن است همچنان بصورت یک نکته منفی در صنعت پرورش شتر باقی مانده و از همه مهمتر به لحاظ حضور بیماری‌های زئونوتیک در این دام می‌تواند خطر جدی برای بهداشت مصرف کنندگان گوشت این دام در کشور باشد.

در این مطالعه مشاهده شد که پنومونی بویژه پنومونی بینابینی (۳۱ مورد)، شایع‌ترین ضایعات ریوی در شتر بوده و از آنجایی که مسئول حذف ۶۷/۳۹ درصد تمام ریه‌های حذف شده در این مطالعه است، لذا عامل اصلی حذف ریه‌های شتر در مطالعه حاضر بشمار می‌آید. نونگا و همکاران (۲۰۱۰) نیز در مطالعه خود از پنومونی به عنوان عامل اصلی حذف ریه دام‌های ذبح شده در تانزانیا اشاره کرده که بترتیب باعث حذف ۳۰/۱ درصد، ۳۱/۴ درصد و ۳۳/۶ درصد ریه‌های گاوها، گوسفندان و بزها در این کشور بوده است (Nonga, et al., 2010).

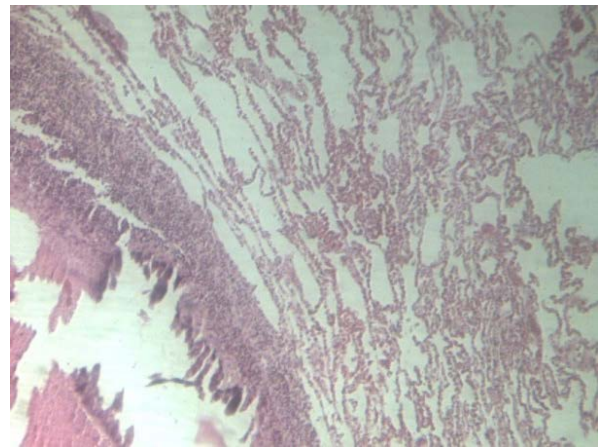
پنومونی در نشخوارکنندگان یک وضعیت پیچیده بوده که واکنش بین میزبان (یعنی فاکتورهای فیزیولوژیک و ایمنولوژیک)، عوامل اتیولوژیک (مثل باکتریایی، ویروسی، و ماکوپلاسمایی)، و فاکتورهای محیطی را در بر می‌گیرد (Brodgen, et al., 1998).

مولف در تحقیقات قبلی خود در شهرستان سمنان نیز به وجود پنومونی بینابینی به عنوان مهم‌ترین و اساسی‌ترین عامل حذف ریه شترهای نحر شده در این شهرستان (۹۰/۹ درصد) اشاره داشته است (جمشیدی، ۱۳۹۰).

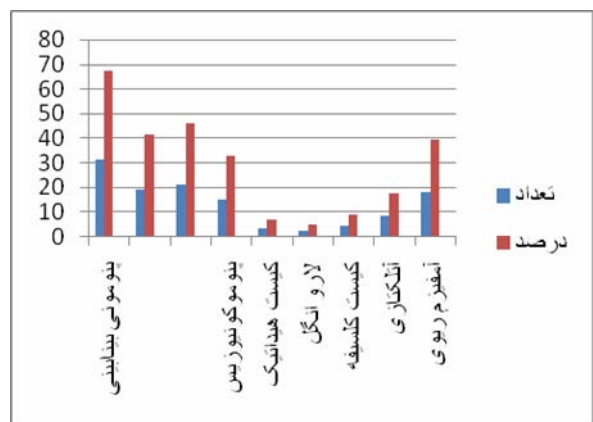
گزارشات فوق نشان می‌دهند که درصد ریه‌های حذف شده بدلیل پنومونی بینابینی در شترهای درگیر نه تنها باعث ضرر و زیان سنگین اقتصادی به تولید



شکل ۳ - ریه شتر، وقوع پنومونی بینابینی و تجمع آگزودا در فضای بین آلوئولی. بزرگنمایی ۴۰. رنگ آمیزی H&E



شکل ۴ - ریه شتر، کیست و اتلکتازی آلوئولی. به ساختار کیست و چگونگی فشار وارده بر آلوئول‌ها که ایجاد اتلکتازی آلوئولی کرده است توجه کنید. بزرگنمایی ۴۰. رنگ آمیزی H&E



نمودار ۱ - تعداد و درصد وقوع الگوهای آسیب شناسی ریه در شترهای ذبح شده

مستعد عفونت های ثانویه کند، چنانچه در مورد برونکوپنومونی در این مطالعه مشاهده شد، برونکوپنومونی های فیبرینی و چرکی به ترتیب ۱۹ (۴۱/۳ درصد) و ۲۱ (۴۵/۶۵ درصد) مورد از موارد حذف ربه به این عامل نسبت داده شد.

کیست هیداتیک، شیوع هیداتوزیس ریوی در این مطالعه ۲ مورد (۶/۵۲ درصد) شناسایی شد، که در آن حضور کیست با آمفیزم، آتلکتازی، پنومونی بینابینی و برونکوپنومونی همراه بود. بکل در سال ۲۰۰۸ در مطالعه خود ۳۲ مورد هیداتوزیس از ۱۰۴ مورد شتر نحر شده (۳۰/۸۰ درصد) در اتیوپی را شناسایی کرد (۶)، و در مطالعات انجام شده توسط نونگا و همکاران (۲۰۱۰)، میزان شیوع هیداتوزیس در سه گونه دامی، گاو، گوسفند و بز در نواحی شمالی تانزانیا، به ترتیب ۲۲/۲ درصد، ۱۹/۲ درصد و ۱۷/۲ درصد گزارش شد (Nonga, 2010). مولف در تحقیقات قبلی خود در شهرستان سمنان روی شترهای نحر شده نیز به ۳۶/۶۳ درصد مورد هیداتوزیس در ریه این حیوان اشاره داشت (جمشیدی، ۱۳۹۰).

هیداتوزیس بعنوان یک بیماری اندمیک در ایران تلقی می‌گردد، که می‌تواند بدلیل افزایش جمعیت سگ‌های ولگرد و فقدان یک پروسه حذف بهداشتی ریه‌های آلوده پس از کشتارهای خارج از کشتارگاه باشد. سگ‌ها می‌توانند بسادگی به بافت‌های آلوده دسترسی پیدا کرده و تکمیل چرخه زندگی انگل را حفظ کنند.

در مطالعه حاضر تنها ۲ مورد برونکوپنومونی انگلی شناسایی شد (۴/۳۴ درصد)، که علت آن هم می‌تواند احتمالاً بدلیل نگهداری شتر در مناطقی باشد که دیکتیوکائولوس فیلاریا بوفور در دیگر حیوانات اهلی شایع است (Bekele, 2008).

کنندگان این دام می‌گردد، بلکه باعث افت تولید پروتئین حیوانی برای مصرف کنندگان گوشت این دام در کشور می‌باشد.

پنوموکونیوزیس در ۱۵ مورد (۳۲/۶۰ درصد) شناسایی شد. به لحاظ هیستولوژیک، این ضایعه دستجات کانونی از ماکروفاژهای مملو از ذرات غبار استنشاق شده، عمدتاً در ناحیه BALT را نشان می‌داد، که به احتمال زیاد بدلیل شرایط محیطی پر گرد و غباری از کشور است که شتر در آنجا پرورش داده می‌شود. بکل در مطالعه خود، آمار مشابهی از پنوموکونیوزیس را در ۳۶ مورد از ۱۰۴ شتر ذبح شده (۳۴/۶۲ درصد) در اتیوپی گزارش داد (Bekele, 2008). علاوه بر عوامل عفونی، پنوموکونیوزیس می‌تواند باعث پنومونی بینابینی مزمن، و فیروز ریوی گردد (Hansen, et al., 1989). مولف در تحقیقات قبلی خود در شهرستان سمنان نیز به وجود پنوموکونیوزیس به عنوان یکی از ضایعات میکروسکوپی قابل مشاهده در ریه شترهای نحر شده (۲۷/۷۲ درصد) در این شهرستان اشاره کرد (جمشیدی، ۱۳۹۰).

پنوموکونیوزیس می‌تواند عامل آمفیزم ریوی باشد که می‌تواند بدلیل فیروز وسیع اطراف برونشیولی و شکل گیری گرانولوم‌هایی باشد که در جریان نرمال هوا در سیستم هدایتی دستگاه تنفس تداخل ایجاد می‌کنند برونکوپنومونی به نوع خاصی از پنومونی اشاره میکند که در آن آسیب و پروسه آماسی عمدتاً درون مجاری برونشی، برونشیولی و آلوئولی صورت می‌گیرد و باستثنای چند مورد خاص، با کبدی شدن قدامی تحتانی ریه‌ها مشخص می‌شود (Zachary 2007). پنوموکونیوزیس همچنین می‌تواند با تداخل در مکانیزم‌های دفاعی ریه شتر، این حیوان را

گاوهای کشتار شده در کشتارگاه مورگو را بدلیل آمفیزم ریوی ثبت کرده اند مطابقت دارد (Kambarage, et al., 1995).

در این مطالعه وقوع آتلکتازی ۸ مورد (۱۷/۳۹ درصد) شناسایی گردید. هانسن و همکاران در سال ۲۰۱۱ در مطالعه خود روی نمای ماکروسکوپی و میکروسکوپی ریه شترهای ذبح شده در کشتارگاه آدیس آبابا در اتیوپی، درصد بسیار کمتری از این ضایعات را نشان داده است (Hansen, et al., 1989).

مولف در تحقیقات قبلی خود در شهرستان های سمنان و تهران روی شتر های نحر شده نیز به ترتیب به ۸۱/۸۱ درصد و ۸/۳۳ درصد آتلکتازی در ریه این حیوان اشاره داشت (جمشیدی، ۱۳۹۰).

موارد آسپیراسیون خونی که در حیوانات ذبح شده به ثبت رسیده بدلیل استنشاق سریع و حریصانه هوا به همراه خون خارج شده از ناحیه برش در طول ذبح، بویژه در موارد ذبح بدون بیهوشی، بکرات مشاهده شده است، که در تحقیق حاضر ۷ مورد (۱۵/۲۱ درصد) آن گزارش شد. از آنجایی که تاسیسات کشتارگاهی برای ذبح شتر، (از قبیل بیهوشی پیش از کشتار، در بسیاری موارد بسیار ضعیف است، و همچنین استفاده از مکان کشتار سایر دام های اهلی برای کشتار و خونگیری شتر، باعث شده این حیوان پیش از کشتار در معرض استرس های بسیار زیادی قرار گیرد).

مطالعه حاضر نیز، همچون مطالعات گذشته در استان های سمنان و تهران نشان داد، که بیماری ها و ضایعات ریوی در شتر همچنان یک مسئله مهم بوده که می تواند اثر منفی بر صنعت پرورش شتر داشته، و به لحاظ انتقال بیماری های زئونوتیک فاکتوری خطر آفرین برای مصرف کنندگان گوشت این حیوان در کشور بشمار می آید. از آنجاییکه شترهای نحر شده در

کیست های کلسیفه نیز در این مطالعه ۴ مورد (۸/۸۹ درصد) مشاهده و ثبت شد. علل واقعی کیست های کلسیفه توضیح داده نشده اند، ولی موارد آلودگی های انگلی مانند سیستمی سرکوس بوویس، کرم های ریوی (دیکتیوکولوس ویوی پوروس، دیکتیوکولوس فیلاریا و مولریوس کاپیلاریس) می توانند منجر به شکل گیری کیست های کلسیفه در نشخوارکنندگان گردند (Blood, et al. 2007).

وقوع آمفیزم ریوی در حیوانات معمولاً متعاقب یک سری بیماری های تنفسی از قبیل رینوتراکئیت گاوان، پنومونیک پاستورلوزیس، تب نزله ای بدخیم، عفونت های مایکوپلاسمایی، لپتوسپیروز و برخی موارد سپتی سمی و اندوکاردیت می باشد (Aiello and Mays, 1998; Blood, et al. 2007; Herenda, et al., 2000). گوسفندان، خوک ها و بویژه گاوها، بدلیل وجود تیغه بین لوبولی بسیار تکامل یافته و فقدان تهویه دو طرفه، بسیار مستعد ابتلا به آمفیزم ریوی می باشند. هر پروسه پاتولوژیک که منجر به بازدم توام با زور در حیوان گردد مانند تب ساحل شرقی، بیماری اندمیک در بسیاری از مناطق تانزانیا، می تواند باعث ورود ها با فشار بدرون دیواره بین لوبولی گردد (Nonga, et al., 2010).

در برخی موارد آمفیزم که در حیوانات ذبح شده به ثبت رسیده بدلیل استنشاق سریع و حریصانه هوا در طول ذبح، بویژه در موارد ذبح بدون بیهوشی، گزارش شده است. بعلاوه ذبح گاوهای خیلی پیر همراه با وجود آمفیزم گزارش شده است (Gracey, et al., 1999). در مطالعه حاضر، آمفیزم ریوی در ۱۸ مورد (۳۹/۱۳ درصد) از ریه های بیمار شناسایی شد. نتایج حاصل از این مطالعه با نتایج حاصل از مطالعات دیگر که حذف ۲۲ در صدی ریه

مقاله حاضر از پایان‌نامه‌ای با همین عنوان که در شهرستان قم به عمل آمده، استخراج شده است. لذا مولفان مقاله بر خود ضروری می‌دانند تا از اداره کل دامپزشکی شهرستان قم که در اجرای عملیات این پایان‌نامه همکاری لازم را داشته‌اند تشکر و قدردانی بعمل بیاورند.

کشتارگاه قم احتمالاً از مناطق مختلف کشور آورده می‌شوند، لذا نتیجه این تحقیق به هیچ وجه بیانگر ضایعات ریوی شتر در یک منطقه خاص نبوده و این امر مستلزم تحقیقات وسیع‌تر و عمیق‌تر در سطح ملی می‌باشد.

سپاسگزاری

منابع

- جمشیدی، ک. (۱۳۹۰). مطالعه کشتارگاهی میزان نسبی شیوع الگوهای هیستوپاتولوژی ضایعات ریوی در شتر (*Camelus deromedari*)، سمنان. مجله پاتوبیولوژی مقایسه‌ای، علمی - پژوهشی، سال هشتم، زمستان، شماره ۴، ۱۳۹۰، ص ۶۵۱-۶۵۶
- Aiello, E.S., Mays, A., (1998). The Meck Veterinary Manual, 8th ed. Merck & Co., Inc., Whitehouse Station, NJ, USA.
- Bancroft, J. D., Stevens, A., (1990). Theory and Practice of Histological Techniques. 3rd Ed., Churchill Livingstone, London, UK
- Bekele T., Woldeab, T., Lahlou-kassi, A. Sherington, J., (1992). Factors effecting morbidity and mortality on-farm and on-station in the Ethiopian highland sheep, Acta Tropica, 52, 99-109.
- Bekele, S. T., (2008). Gross and microscopic pulmonary lesions of camels from Eastern Ethiopia Tropical Animal Health Production. Jan; 40(1): 25-8.
- Blood, D.C., Radostits, O.M., Gay, C.C., Hinchcliff, K.W., Constable, P.D., (2007). Veterinary Medicine: A Textbook of the Diseases of Cattle, Horses, Sheep, Pigs and Goats, 10th ed. Saunders, Ltd, 2065.
- Brodgen, K.A., Lehmkuhl, Howard, D., Cutlip, Randall, C., (1998). Pasteurella haemolytica complicated respiratory infections in sheep and goats. Veterinary Research 29 (3-4), 233-254.
- Dorman, A. E., (1986). Aspects of the husbandry and management of the genus Camelus. In A. Higgins (Ed.), the camel in health and disease (3-20). London: Balliere Tindall.
- Gracey, J.F., Collins, D.S., Huey, R.J., (1999). Meat Hygiene, 10th ed. W.B. Saunders Company, Ltd, 261-287.
- Hansen, H.J., Jama, F.M., Nilson, C., Norrgen, L. Abdurahman, O.S., (1989). Silicate pneumoconiosis in camels (*Camelus dromedaries L*) Zentralblatt fur veterinarmedizin. Reihe A, 36, 789-796.
- Hansen, H.J., Jama, F.M., Nilson, C., Norrgen, L. Abdurahman, O.S., (1989). Silicate pneumoconiosis in camels (*Camelus dromedaries L*) Zentralblatt fur veterinarmedizin. Reihe A, 36, 789-796.

- Herenda, D., Chambers, P.G., Ettriqui, A., Seneviratna, P., da Silva, T.J.P., (2000). Manual on meat inspection for developing countries. FAO Animal Production and Health Paper 119. Food and Agriculture Organization of the United Nations, Rome, Italy.
- Kambarage, D.M., Kimera, S.I., Kazwala, R.R., Mafwere, B.M., (1995). Disease conditions responsible for condemnation of carcasses and organs in short-horn Zebu cattle slaughtered in Tanzania. *Prev. Vet. Med.* 22, 249–255.
- McGavin, M., Zachary, F., (2007). *Pathologic Basis of Veterinary Disease*, 4th Editione.
- Nonga, H.E., Mellau, L.S.B., Karimuribo, E.D., (2010). A slaughterhouse survey of lung lesions in slaughtered stocks at Arusha, Tanzania *Preventive Veterinary Medicine* 97, 77–82.
- OIE Classification of Diseases. Office International des Epizooties website 1/4/2003 <<http://www.oie.int>
- Shafiq Chadhryi Ali, M., Farooq. U., (2009). Continuing education article camel rearing in cholistan desert of pakistan. *Pakistan Veterinary Journal*, 29(2): 85-92. 85
- Skidmore, J. A., (2005). Reproduction in dromedary camels: An update. *Animal Reproduction*, 2, 161–171.
- Wilson, R. T., (1998). Camel. In: R. Costa (Ed.), the tropical agricultural series. Centre for Tropical Veterinary Medicine, University of Edinburth.