

محاسبه میزان آسیب استخوانی گلوئوید در بی‌ثباتی جلویی شانه با استفاده از سی‌تی‌اسکن سه بعدی

*دکتر مرتضی جان نثاری لادانی، *دکتر علیرضا فرهمندی، **دکتر محمدرضا گیتی،

دکتر محمدرضا هدایاتی، *دکتر علیرضا رحیم‌نیا، *****مهندس فرشاد صفدری

«دانشگاه علوم پزشکی بقیه‌الله (عج)»، «دانشگاه علوم پزشکی تهران»، «دانشگاه علوم پزشکی شهیدبهشتی»

خلاصه

پیش‌زمینه: بی‌ثباتی جلویی شانه با آسیب استخوانی در لبه جلویی تحتانی گلوئوید همراه است. محاسبه میزان این آسیب استخوانی می‌تواند در تعیین روش درمانی و پیش‌بینی احتمال عود بی‌ثباتی پس از جراحی نقش داشته باشد. هدف از این مطالعه بررسی رابطه تعداد دررفتگی با میزان آسیب استخوانی لبه گلوئوید با استفاده از سی‌تی‌اسکن سه بعدی و محاسبه میزان حساسیت و اختصاصی بودن سی‌تی‌اسکن سه بعدی برای تعیین بیماران واجد شرایط جراحی باز بود.

مواد و روش‌ها: در این مطالعه آینده‌نگر ۳۰ بیمار بررسی شدند. بیماران با استفاده از سی‌تی‌اسکن سه بعدی دوطرفه بررسی شدند و برای هر کدام شاخص گلوئوید (glenoid index) محاسبه گردید. سپس وجود همبستگی بین تعداد دررفتگی و شاخص گلوئوید و نیز میزان حساسیت و اختصاصی بودن سی‌تی‌اسکن سه بعدی محاسبه شد.

یافته‌ها: بیست و هشت بیمار (۹۴٪) دچار آسیب استخوانی بودند. بین تعداد دررفتگی و میزان شاخص گلوئوید رابطه معناداری وجود نداشت ($p \geq 0.05$). براساس سی‌تی‌اسکن ۲ بیمار به جراحی باز و پیوند استخوان و ۲۸ بیمار به جراحی بنکارت نیاز داشتند. اما در زمان جراحی مشخص شد که تشخیص براساس سی‌تی‌اسکن در دو مورد اشتباه بود. بدین ترتیب میزان حساسیت سی‌تی‌اسکن ۵۰٪ و میزان اختصاصی بودن آن ۹۶٪ به‌دست آمد.

نتیجه‌گیری: یافته‌ها نشان دادند تعداد دررفتگی نمی‌تواند نشان‌دهنده وسعت آسیب و پیش‌بینی کننده احتمال عود عارضه باشد. استفاده از سی‌تی‌اسکن سه بعدی همراه با بازسازی قبل از جراحی می‌تواند به شناخت آسیب، شدت و محل ضایعه کمک کند و برای انتخاب روش جراحی مناسب نمی‌توان کاملاً به آن اتکا کرد.

واژه‌های کلیدی: دررفتگی شانه، توموگرافی کامپیوتری با اشعه ایکس، بی‌ثباتی مفصل

دریافت مقاله: ۶ ماه قبل از چاپ؛ مراحل اصلاح و بازنگری: ۳ بار؛ پذیرش مقاله: ۱۵ روز قبل از چاپ

3-Dimensional CT Evaluation of Glenoid Lesions in Recurrent Anterior Shoulder Dislocation

*Morteza Jannesari Ladani, MD; *Alireza Farahmandi, MD; ** Mohammad Reza Guiti, MD;

*** Mohammad Reza Hedayati, MD; **** Alireza Rahimnia, MD; ***** Farshad Safdari, MS

Abstract

Background: Anterior glenohumeral instability is associated with anteroinferior rim defect of glenoid. Evaluation of such bony lesions may play a role in determining proper treatment and predicting recurrence of instability. The main purpose of the current study was to investigate the relation between number of dislocations and extent of bony lesion of the glenoid and also determine the sensitivity and specificity of 3-D CT for detection of patients requiring bone-grafting surgery.

Methods: Thirty patients with recurrent anterior shoulder dislocation contributed to this study. The patients underwent bilateral 3-D CT imaging to determine the glenoid index (GI). Then, the correlation between the number of dislocations and GI, and also sensitivity and specificity of CT were determined.

Results: The bony lesion was present in 28(94%) of patients. There was no meaningful relationship between the number of dislocations and GI ($p=0.05$). Based on the CT, 2 patients required open surgery and bone grafting and 28 patients only Bankart procedure. This was proved to have been wrong in 2 cases at surgery. So, the sensitivity and specificity of 3-D CT was 50% and 96% respectively.

Conclusion: The number of dislocations cannot determine the extent of the bony glenoid defect in recurrent shoulder dislocation lesion. 3-D CT can help in knowing the expansion and location of the lesion, but is not a reliable tool for surgical technique.

Keywords: Shoulder dislocation; Tomography, X-ray computed; Joint instability

Received: 6 months before printing ; Accepted: 15 days before printing

*Orthopaedic Surgeon, Orthopaedic Department, Baghiatallah University of Medical Sciences, Tehran, IRAN.

**Orthopaedic Surgeon, Orthopaedic Department, Tehran University of Medical Sciences, Tehran, IRAN.

***Resident of orthopaedic Surgery, Orthopaedic Department, Baghiatallah University of Medical Sciences, Tehran, IRAN.

****Technical Orthopaedist, Akhtar orthopaedic research center, Shahid Beheshti University Medical Sciences, Tehran, IRAN.

Corresponding author: Aliraeza Rahimnia, MD

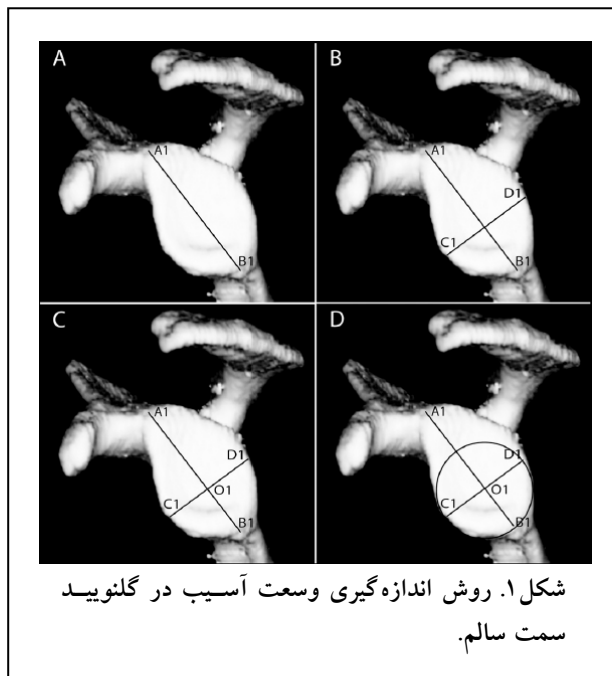
Baghiatallah Hospital Orthopaedic Unit, Sheikh Bahaii Street, Tehran, Iran

E-mail: alireza.rahimnia@gmail.com

مقدمه

نیمه دررفتگی و دررفتگی دوطرفه بود. از تمام بیماران قبل از شرکت در طرح رضایت نامه کتبی آگاهانه گرفته شد. بیماران پس از معاینه با استفاده از سی تی اسکن سه بعدی دوطرفه بررسی شدند تا مقدار آسیب استخوانی گلوئید اندازه گیری شود.

برای تعیین وسعت آسیب، ابتدا در نمای رخ سمت سالم، خطی به عنوان قطر عمودی حفره گلوئید رسم می شود. این خط در پروگزیمال نقطه ای درست در پشت قاعده کورا کوئید (A1) را به نقطه ای در دیستال که بیشترین فاصله را از A1 دارد (B1)، به یکدیگر وصل می نماید (A1-B1). خط A1-B1 در واقع ارتفاع یک گلوئید طبیعی است (A1B1=H1). سپس خط دیگری عمود بر خط اول رسم می شود. این خط نیز در جایی رسم می شود که بیشترین طول را داشته باشد (C1-D1). این خط پهنای گلوئید طبیعی را نشان می دهد (C1D1=W1). محل تلاقی دو خط به نام نقطه O1 با نقطه D1 خطی را تشکیل می دهد که در واقع شعاع گلوئید در یک شانه سالم می باشد (O1D1=R1) (شکل ۱).^(۶)



شکل ۱. روش اندازه گیری وسعت آسیب در گلوئید سمت سالم.

در مرحله بعد نمای رخ از گلوئید سمت آسیب دیده تهیه می شود (شکل ۲). در این مورد نیز ابتدا ارتفاع گلوئید مانند سمت سالم تعیین می گردد (A2B2=H2). براساس مطالعات

تشخیص و درمان بی ثباتی شانه یکی از پیچیده ترین مشکلات مفصلی است^(۱). دررفتگی مکرر شانه می تواند باعث ایجاد آسیب و نقص استخوانی در لبه گلوئید شود. تشخیص و درمان مناسب بی ثباتی ناشی از این آسیب های استخوانی در مفصل گلوئومرال بسیار پیچیده است و جراحان ارتوپد را به چالش می کشاند. نقش این آسیب ها در عود بی ثباتی پس از درمان جراحی یا غیرجراحی به صورت بالینی و آزمایشگاهی اثبات گردیده است^(۲). اخیراً نشان داده شده که می توان از این آسیب ها برای پیش بینی احتمال عود بی ثباتی پس از جراحی بنکارت استفاده کرد^(۳،۴،۵). بنابراین تشخیص و محاسبه مقدار آنها می تواند نقش مهمی در انتخاب روش درمانی داشته باشد. بسیاری از محققین اعتقاد دارند تخریب ۲۵٪ از حفره گلوئید را می توان به عنوان حد آستانه برای پیش بینی لزوم انجام جراحی باز و پیوند استخوانی در نظر گرفت^(۶). یکی از روش های محاسبه مقدار این آسیب ها، سی تی اسکن سه بعدی و بازسازی محل ضایعه است. گفته می شود که این روش کارایی بالایی برای پیش بینی نوع جراحی مورد نیاز دارد^(۶). هدف ما از انجام مطالعه حاضر بررسی رابطه بین میزان آسیب گلوئید براساس سی تی اسکن سه بعدی و تعداد دررفتگی قبل از جراحی بود. همچنین در این مطالعه میزان حساسیت و اختصاصی بودن سی تی اسکن سه بعدی در تشخیص افراد نیازمند جراحی باز و پیوند استخوان بررسی گردید.

مواد و روش ها

در این مطالعه آینده نگر که به صورت بررسی فرآیند انجام شد، ۳۰ بیمار (۲۵ مرد، ۵ زن) دچار بی ثباتی جلویی مفصل گلوئومرال با میانگین سنی $۲۵/۵ \pm ۴/۹۱$ سال بررسی شدند. بیماران به طور میانگین $۱۹/۱۳ \pm ۱۴/۶۶$ بار دچار دررفتگی شده بودند. هفده بیمار دچار بی ثباتی شانه چپ و ۱۳ بیمار دچار بی ثباتی شانه راست بودند. بیماران پس از معاینه و گرفتن شرح حال دقیق و نیز تایید دررفتگی جلویی به وسیله ام آر آی وارد مطالعه شدند. شرایط خروج از مطالعه عبارت از شلی رباط،

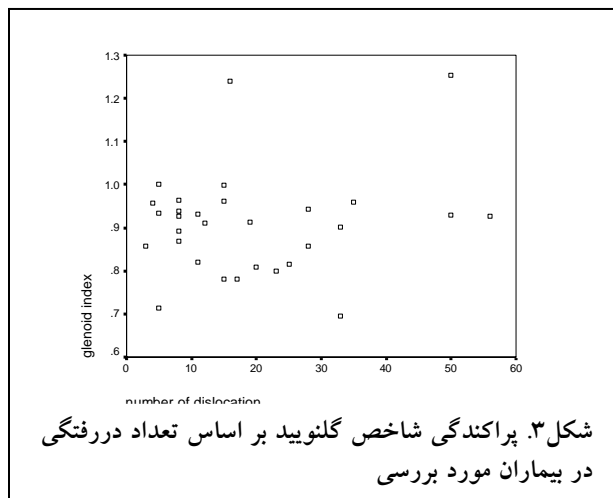
پس از جمع‌آوری اطلاعات رابطه بین تعداد دررفتگی و شاخص گلوئید با استفاده از آزمون همبستگی پیرسون و رگرسیون خطی بررسی گردید.

برای مقایسه میانگین‌ها از آزمون غیرپارامتری کروسکال والیس^۱ استفاده شد. همچنین به منظور محاسبه میزان حساسیت و اختصاصی بودن سی‌تی‌اسکن سه‌بعدی برای تعیین افراد واجد شرایط جراحی باز و گرافت استخوانی، نوع جراحی انجام شده براساس یافته‌های جراح در اتاق عمل، ملاک در نظر گرفته شد. از آنجا که احتمال بروز خطا در اندازه‌گیری مقدار آسیب وجود داشت، قبل از انجام طرح، در یک مطالعه آزمایشی میزان روایی بین اندازه‌گیر^۲ بررسی گردید و ۰/۹ به دست آمد.

یافته‌ها

یافته‌ها نشان دادند ۲۸ بیمار (۹۴٪) دچار آسیب استخوانی در لبه جلویی گلوئید بودند. با استفاده از روش موردنظر، میانگین شاخص گلوئید 0.90 ± 0.12 به دست آمد. براساس نتایج حاصل از سی‌تی‌اسکن سه‌بعدی ۲ بیمار به جراحی باز و پیوند استخوان نیاز داشتند، اما در زمان جراحی مشاهده گردید که تنها در ۱ مورد جراحی باز نیاز بود. همچنین در ۱ مورد که براساس سی‌تی‌اسکن ترمیم بنکارت پیشنهاد شده بود، بنابه نظر جراح در اتاق عمل، جراحی باز و پیوند استخوان انجام گردید.

یافته‌ها نشان دادند بین شاخص گلوئید و تعداد دررفتگی رابطه معناداری وجود نداشت ($p \geq 0.05$) (شکل ۳)



قبلی فرض بر این بود که مورفولوژی گلوئید هر دو سمت یکسان می‌باشد^(۷). بدین ترتیب شعاع گلوئید در سمت درگیر بدین صورت تعیین شد:

$$\frac{R1}{H1} = \frac{R2}{H2}$$

$$R2 = \frac{R1}{H1} \times H2$$

بدین ترتیب مرکز دایره (O2) در فاصله‌ای برابر با R2 از نقطه B2 مشخص می‌شود. سپس یک خط عمود بر A2B2 در محل O2 که کمترین طول را دارد رسم می‌گردد (W2). همچنین می‌توان یک دایره فرضی برای گلوئید آسیب دیده کشید که میزان از دست رفتن استخوان را نشان دهد.

برای تعیین پهنای اصلی گلوئید آسیب دیده (W2') بدین صورت عمل می‌نماییم:

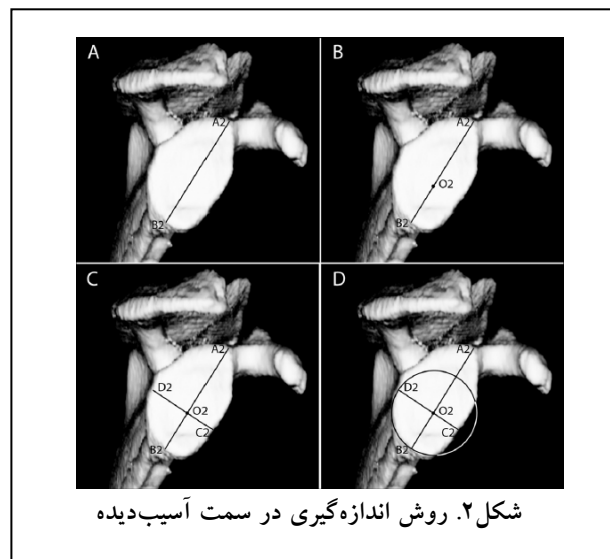
$$W2' = \frac{W1}{H1} \times H2$$

سپس یک شاخص گلوئید برای بیمار تعیین می‌شود:

$$\text{شاخص گلوئید} = \frac{W2}{W2'}$$

پیشنهاد می‌شود در صورتی که مقدار این شاخص از ۰/۷۵ بیشتر باشد، بیمار با استفاده از ترمیم آرتروسکوپی ضایعه بنکارت درمان شود، اما اگر میزان ضایعه استخوانی بیش از ۰/۲۵ و شاخص گلوئید از ۰/۷۵ کمتر باشد، بیمار به پیوند استخوانی نیاز خواهد داشت^(۲،۶).

پس از تعیین شاخص گلوئید، اطلاعات زمینه‌ای بیمار و تعداد دفعات دررفتگی که براساس پرسش از بیمار تعیین گردید در برگه اطلاعاتی بیمار ثبت شد.



1. Kruskal-Wallis
2. Intraobserver reliability

بدین ترتیب میزان حساسیت سی تی اسکن سه بعدی برای بررسی میزان آسیب استخوانی و نیاز به گرافت در درمان جراحی بیماران دچار بی ثباتی جلویی مفصل گلهومرال ۵۰٪؛ و میزان اختصاصی بودن این روش برای تعیین نیاز به گرافت استخوانی ۹۶٪ محاسبه گردید.

بحث

هدف از انجام مطالعه حاضر بررسی وجود ارتباط بین تعداد دررفتگی جلویی گلهومرال و میزان آسیب استخوانی حفره گلوئید بود. سوال اولیه این بود که آیا هر چه تعداد دررفتگی ها بیشتر باشد، میزان آسیب استخوانی گلوئید نیز بیشتر خواهد بود؟ در این مطالعه براساس بررسی های قبلی از سی تی اسکن سه بعدی برای بررسی گلوئید استفاده گردید و مشاهده شد که بین تعداد دررفتگی ها و شاخص گلوئید ارتباط وجود ندارد. در واقع پاسخ پرسش پژوهش منفی بود. لازم به ذکر است که در این مطالعه ۹۴٪ بیماران دچار بی ثباتی جلویی گلهومرال، دچار آسیب استخوانی در بخش جلویی تحتانی لبه گلوئید بودند.

میزان شیوع آسیب گلوئید پس از دررفتگی جلویی گلهومرال در مطالعات مختلف، بسیار متفاوت گزارش شده است^(۷،۸،۹). ممکن است این تفاوت ناشی از وجود تفاوت هایی در جمعیت ها و نمونه های مورد بررسی، روش های تصویربرداری و یا تعاریف متفاوت از آسیب استخوانی گلوئید باشد^(۶). «توبر»^۱ و همکاران بیان کردند که ۵۶٪ از ۴۱ بیمار دچار بی ثباتی جلویی گلهومرال، در زمان آرتروسکوپی، دچار نقص در بخش جلویی ریم گلوئید بودند^(۱۰). «سوگایا»^۲ و همکاران در مطالعه خود، ۱۰۰ بیمار دچار بی ثباتی جلویی گلهومرال را بررسی کردند و دریافتند که ۹۰٪ آنها در سی تی اسکن سه بعدی دچار آسیب گلوئید بودند. همچنین آنها بیان کردند که در ۵۰٪ بیماران قطعات استخوانی دیده شد در حالی که ۴۰٪ دیگر تغییراتی در بخش جلویی ریم داشتند^(۷). «ادواردز»^۳ و همکاران در مطالعه خود بیان کردند که در بیش از ۹۵٪ بیمارانی که دچار بی ثباتی جلویی تروماتیک

از آنجا که بین دو متغیر مذکور همبستگی وجود نداشت، تعریف رابطه خطی با استفاده از رگرسیون به صورت یک معادله $y=ax+b$ ممکن نبود. بنابراین برای انجام بررسی های بیشتر بیماران براساس تعداد دررفتگی به چهار گروه تقسیم شدند: بیماران با تعداد دررفتگی بین صفر تا ۹ در گروه یک (۱۰ بیمار)، بین ۱۰ تا ۱۹ در گروه ۲ (۹ بیمار)، بین ۲۰ تا ۲۹ در گروه ۳ (۵ بیمار) و ۳۰ بار و بیشتر در گروه ۴ (۶ بیمار) قرار گرفتند. میانگین تعداد دررفتگی و میانگین شاخص گلوئید در چهار گروه در جدول ۱ ارائه شده است:

جدول ۱. میانگین تعداد دررفتگی و شاخص گلوئید در ۴ گروه

گروه	تعداد	دررفتگی	شاخص گلوئید
۱	۱۰	$6/2 \pm 1/98$	$0/90 \pm 0/08$
۲	۹	$14/55 \pm 2/74$	$0/92 \pm 0/14$
۳	۵	$24/8 \pm 3/42$	$0/84 \pm 0/05$
۴	۶	$42/83 \pm 10/3$	$0/94 \pm 0/17$

مقایسه شاخص گلوئید در ۴ گروه نشان داد که بین گروه ها از نظر آماری تفاوت معناداری وجود نداشت ($p \geq 0/05$). این یافته نیز عدم وجود رابطه معنادار را بین دو متغیر تعداد دررفتگی و شاخص گلوئید تایید می کند.

همان طور که قبلاً گفته شد برای محاسبه میزان حساسیت و اختصاصی بودن سی تی اسکن سه بعدی در ارزیابی بیماران دچار بی ثباتی جلویی گلهومرال، طرح درمانی در هنگام جراحی به عنوان ملاک در نظر گرفته شد (جدول ۲).

جدول ۲. بررسی میزان حساسیت و اختصاصی بودن سی تی اسکن سه بعدی برای پیش بینی نیاز به جراحی باز و گرافت استخوانی در درمان بیماران دچار بی ثباتی جلویی شانه

سی تی اسکن سه بعدی	جراحی	
	بنکارت	جراحی باز
جراحی باز	۱ (مثبت حقیقی)	۱ (مثبت کاذب)
بنکارت	۱ (منفی کاذب)	۲۷ (منفی حقیقی)
جمع	۲	۲۸

1. Tauber
2. Sugaya
3. Edwards

پرتونگاری و هم از نظر تعداد عکس‌هایی که باید گرفته شود بین محققین اختلاف نظر فراوانی وجود دارد^(۱۶). استفاده از سی‌تی‌اسکن سه‌بعدی همراه با بازسازی روشی است که در چند سال اخیر برای بررسی بیماران دچار بی‌ثباتی جلویی گلوئومرال مورد استفاده قرار گرفته است. سی‌تی‌اسکن همراه با بازسازی سه‌بعدی یک مدل استخوانی در اختیار جراح قرار می‌دهد که از این طریق می‌تواند شکل گلوئید را به خوبی بررسی نماید^(۱۷،۱۸).

در این مطالعه میزان حساسیت و اختصاصی بودن روش سی‌تی‌اسکن سه‌بعدی برای پیش‌بینی لزوم استفاده از جراحی باز و گرافت استخوانی در درمان بیماران دچار بی‌ثباتی جلویی شانه بررسی شد. با توجه به اینکه در مطالعه حاضر تعیین روش درمان با استفاده از سی‌تی‌اسکن تنها در ۲ مورد اشتباه بود، مشاهده گردید که سی‌تی‌اسکن برای پیش‌بینی استفاده از جراحی باز ۹۶٪ اختصاصی است. به عبارت دیگر یافته‌های مطالعه حاضر نشان داد در مواردی که براساس سی‌تی‌اسکن انجام جراحی باز و استفاده از گرافت استخوانی لازم باشد، تشخیص تا حد زیادی صحیح و قابل استناد خواهد بود. از سوی دیگر میزان حساسیت سی‌تی‌اسکن برای پیش‌بینی استفاده از جراحی باز و گرافت استخوانی ۵۰٪ به دست آمد. این یافته نشان می‌دهد که سی‌تی‌اسکن تنها می‌تواند ۵۰٪ بیمارانی که به جراحی باز نیاز دارند را تشخیص دهد و ۵۰٪ دیگر در زمان جراحی کشف می‌شوند. یافته‌های این مطالعه بیان می‌کند اگرچه استفاده از سی‌تی‌اسکن سه‌بعدی قبل از جراحی می‌تواند در تعیین روش درمان بسیار کمک کننده باشد، اما احتمال خطا در آن وجود دارد. به علاوه در نیمی از موارد، لزوم جراحی باز تشخیص داده نخواهد شد.

در مطالعات انجام شده نتایج خوبی از بررسی آسیب‌های استخوانی با استفاده از سی‌تی‌اسکن سه‌بعدی برای انتخاب نوع جراحی به دست آمد. «چونگ»^۴ و همکاران بیان کردند که از ۲۵ بیماری که با این روش بررسی شدند، در ۲۴ بیمار (۹۶٪) لزوم استفاده از گرافت استخوانی پیش‌بینی گردید. آنها مقدار ۰/۷۵ را به عنوان حد مرزی برای تعیین استفاده از آرتروسکوپی یا گرافت استخوانی در نظر گرفتند^(۱).

در بسیاری مطالعات بررسی پرتونگاری پیش از جراحی به وسیله

مزمین شانه بودند، آسیب استخوانی سر هومروس یا گلوئید دیده شد اما میزان این آسیب‌ها براساس اینکه آیا بیمار قبلاً دچار دررفتگی، نیمه‌دررفتگی یا درد شانه همراه با بی‌ثباتی بوده، متفاوت می‌باشد^(۱۱). به نظر می‌رسد که تنها تعداد دررفتگی در وسعت آسیب وارده تاثیرگذار نمی‌باشد. در این خصوص می‌توان عواملی نظیر شدت ضربه اولیه که منجر به دررفتگی شده و وجود یا عدم وجود دررفتگی ناقص را به عنوان عوامل تاثیرگذار بر وسعت آسیب بررسی کرد. به علاوه در این مطالعه فقط وضعیت گلوئید بررسی شد، در حالی که در بسیاری از موارد دررفتگی هیل و ساکس^۱ وجود دارد و در عین حال گلوئید مشکل استخوانی ندارد.

اخیراً ثابت شده است که می‌توان از این نقایص به عنوان ابزاری مناسب برای پیش‌بینی احتمال بازگشت عارضه و بروز مجدد دررفتگی استفاده کرد^(۳،۴،۵). بدین ترتیب باید گفت که تشخیص و محاسبه وسعت این ضایعات استخوانی نقش مهمی در انتخاب روش جراحی دارد^(۱۲). محققین معتقدند در مواقعی که بی‌ثباتی با نقص استخوانی همراه است باید از گرافت استخوانی استفاده شود^(۱۳،۱۴). مساله مهم در این مورد، تعیین حجم استخوان از دست رفته‌ای است که از نظر بالینی دارای اهمیت می‌باشد^(۶). در مطالعات متعددی تخریب ۲۵٪ از سطح مفصلی گلوئید به عنوان حد مرزی برای تعیین شیوه جراحی ذکر شده است^(۲) که در این مطالعه نیز مورد استفاده قرار گرفت. بدین ترتیب در مواردی که ۲۵٪ یا بیشتر از سطح مفصلی گلوئید آسیب دیده و از بین رفته باشد باید از روش جراحی باز استفاده شود. در مطالعه «بورکارت»^۲ و «دوبیر»^۳ میزان دررفتگی مجدد گلوئومرال در بیمارانی که تحت جراحی ترمیم آرتروسکوپی بانکارت قرار گرفته بودند در مواردی که بیش از ۲۵٪ از سطح مفصلی گلوئید از بین رفته بود، ۶۷٪ و در مواردی که سطح مفصلی گلوئید کمتر از ۲۵٪ آسیب دیده بود، تنها ۴٪ بود^(۱۵).

امروزه در انتخاب روش مناسب برای اندازه‌گیری مقدار نقص استخوانی بین محققین اتفاق نظر وجود ندارد^(۱۶). معمولاً تمام بیماران دچار بی‌ثباتی مزمین گلوئومرال تحت بررسی به وسیله پرتونگاری ساده قرار می‌گیرند، اما هم از نظر نمای

1. Hill-Sachs lesion
2. Burkhart
3. De Beer

انتخاب روش جراحی مناسب به درستی تشخیص داده نمی‌شود (حساسیت ۵۰٪)، نمی‌توان کاملاً به نتیجه آن اکتفا نمود. مطالعه حاضر همچون مطالعات دیگر نقایص و محدودیت‌هایی داشت که مهم‌ترین آن حجم نمونه کوچک بود. همچنین در این مطالعه تنها حفره گلینوئید بررسی شد و وضعیت سر هومروس بررسی نگردید؛ درحالی که بهتر بود برای به دست آوردن دید جامع‌تر از مشکل بیمار، سر هومروس نیز بررسی گردد. مطلب دیگر اینکه نتایج درمان بیماران پس از جراحی و ارتباط این نتایج با یافته‌های حاصل از سی‌تی‌اسکن سه بعدی بررسی نگردید.

1. Auffarth
2. Warner

سی‌تی‌اسکن سه‌بعدی انجام شده است. «أفارت»^۱ و همکاران و «وارنر»^۲ و همکاران نیز در مطالعات خود استفاده از این روش را برای بررسی ضایعات استخوانی در بیماران دچار بی‌ثباتی مزمن گلینوهومرال توصیه کردند (۶،۱۹،۲۰).

سرانجام یافته‌های مطالعه حاضر نشان داد هر یک از بیماران دچار بی‌ثباتی جلویی شانه را باید به‌طور جداگانه بررسی نمود و روش درمانی مناسب را انتخاب کرد. در واقع تعداد دررفتگی نمی‌تواند وسعت آسیب را نشان دهد و روش درمانی مناسب را پیش‌بینی کند. از سوی دیگر استفاده از سی‌تی‌اسکن سه‌بعدی همراه با بازسازی قبل از جراحی می‌تواند تا حد زیادی به شناخت آسیب و شدت و محل ضایعه کمک کند اما از آنجا که در نیمی از موارد وسعت آسیب برای

References

1. **Fabbriciani C, Milano G, Demontis A, Fadda S, Zirano F, Mulas PD.** Arthroscopic versus open treatment of Bankart lesion of the shoulder: a prospective randomized study. *Arthroscopy*. 2004;20(5):456-62.
2. **Charoussat C, Beauthier V, Bellaïche L, Guillin R, Brassart N, Thomazeau H; French Arthroscopy Society.** Can we improve radiological analysis of osseous lesions in chronic anterior shoulder instability? *Orthop Traumatol Surg Res*. 2010;96(8 Suppl):S88-93.
3. **Calvo E, Granizo JJ, Fernández-Yruegas D.** Criteria for arthroscopic treatment of anterior instability of the shoulder: a prospective study. *J Bone Joint Surg Br*. 2005; 87(5):677-83.
4. **Cetik O, Uslu M, Ozsar BK.** The relationship between Hill-Sachs lesion and recurrent anterior shoulder dislocation. *Acta Orthop Belg*. 2007;73(2):175-8.
5. **Boileau P, Villalba M, Héry JY, Balg F, Ahrens P, Neyton L.** Risk factors for recurrence of shoulder instability after arthroscopic Bankart repair. *J Bone Joint Surg Am*. 2006;88(8):1755-63.
6. **Chuang TY, Adams CR, Burkhart SS.** Use of pre-operative three-dimensional computed tomography to quantify glenoid bone loss in shoulder instability. *Arthroscopy*. 2008;24(4):376-82.
7. **Sugaya H, Moriishi J, Dohi M, Kon Y, Tsuchiya A.** Glenoid rim morphology in recurrent anterior glenohumeral instability. *J Bone Joint Surg Am*. 2003;85-A(5):878-84.
8. **Itoi E, Lee SB, Berglund LJ, Berge LL, An KN.** The effect of a glenoid defect on antero-inferior stability of the shoulder after Bankart repair: a cadaveric study. *J Bone Joint Surg Am*. 2000;82(1):35-46.
9. **Saito H, Itoi E, Sugaya H, Minagawa H, Yamamoto N, Tuoheti Y.** Location of the glenoid defect in shoulders with recurrent anterior dislocation. *Am J Sports Med*. 2005;33(6):889-93.
10. **Tauber M, Resch H, Forstner R, Raffl M, Schauer J.** Reasons for failure after surgical repair of anterior shoulder instability. *J Shoulder Elbow Surg*. 2004;13(3):279-85.
11. **Edwards TB, Boulahia A, Walch G.** Radiographic analysis of bone defects in chronic anterior shoulder instability. *Arthroscopy*. 2003;19(7):732-9.
12. **Boileau P, Zumstein M, Old J, O'Shea K.** Decision process for the treatment of anterior instability. In: Boileau P, editor. *Shoulder concepts 2010*. Montpellier: Sauramps Medical; 2010. p 65-78.
13. **Hill HA, Sachs MD.** The grooved defect of the humeral head. A frequently unrecognized complication of dislocations of the shoulder joint. *Radiology*. 1940;35:690-700.
14. **Rokous JR, Feagin JA, Abbott HG.** Modified axillary roentgenogram. A useful adjunct in the diagnosis of recurrent instability of the shoulder. *Clin Orthop Relat Res*. 1972;82:84-6.
15. **Burkhart SS, De Beer JF.** Traumatic glenohumeral bone defects and their relationship to failure of arthroscopic Bankart repairs: significance of the inverted-pear glenoid and the humeral engaging Hill-Sachs lesion. *Arthroscopy*. 2000;16(7):677-94.
16. **Beran MC, Donaldson CT, Bishop JY.** Treatment of chronic glenoid defects in the setting of recurrent anterior shoulder instability: a systematic review. *J Shoulder Elbow Surg*. 2010;19(5):769-80.
17. **Griffith JF, Antonio GE, Tong CW, Ming CK.** Anterior shoulder dislocation: quantification of glenoid bone loss with CT. *AJR Am J Roentgenol*. 2003;180(5):1423-30.
18. **Kwon YW, Powell KA, Yum JK, Brems JJ, Iannotti JP.** Use of three-dimensional computed tomography for the analysis of the glenoid anatomy. *J Shoulder Elbow Surg*. 2005;14(1):85-90.
19. **Auffarth A, Schauer J, Matis N, Kofler B, Hitzl W, Resch H.** The J-bone graft for anatomical glenoid reconstruction in recurrent posttraumatic anterior shoulder dislocation. *Am J Sports Med*. 2008;36(4):638-47
20. **Warner JJ, Gill TJ, O'hollerhan JD, Pathare N, Millett PJ.** Anatomical glenoid reconstruction for recurrent anterior glenohumeral instability with glenoid deficiency using an autogenous tricortical iliac crest bone graft. *Am J Sports Med*. 2006;34(2):205-12.