

درمان بیماری «کین باخ» به روش جراحی کوتاه‌سازی رادیوس

(پیگیری میان‌مدت)

*دکتر فریورع. لاهیجی، **دکتر رضا زندی، *دکتر سهراب کیهانی، ***مهندس فرشاد صفدری،

**دکتر آرش ملکی، **دکتر سید رضا آقاپور، **دکتر سلمان آذرسینا

«دانشگاه علوم پزشکی شهید بهشتی»

خلاصه

پیش‌زمینه: بیماری «کین باخ» از نکروز آواسکولار استخوان لونیته مچ دست ناشی می‌شود و باعث ایجاد درد و ناتوانی در افراد جوان و فعال می‌گردد. کوتاه‌سازی رادیوس یکی از روش‌های درمان این بیماری است. در این مطالعه، نتایج درمان «کین باخ» با کوتاه‌سازی رادیوس ارائه گردید.

مواد و روش‌ها: در یک مطالعه گذشته‌نگر، ۹ مرد و ۶ زن، با میانگین سنی $28/6 \pm 9/37$ سال که تحت جراحی کوتاه‌سازی رادیوس قرار گرفته بودند، در یک مرکز درمانی تهران بررسی شدند. براساس تقسیم‌بندی «لیکمن» (Litchman)، ۲ بیمار دچار مرحله II، ۵ بیمار IIIa و ۸ بیمار IIIb بودند. در مراجعه نهایی، «ایندکس استال» (Stahl Index) و نسبت ارتفاع کارپال، درد، قدرت گرفتن اجسام و دامنه حرکتی مچ بررسی شدند و برای بیماران پرسشنامه Quick DASH تکمیل گردید. میانگین زمان پیگیری $5 \pm 2/44$ سال بود.

یافته‌ها: درد و دامنه حرکتی، به غیر از ۲ مورد، در سایر بیماران بهبود یافت. قدرت گرفتن اجسام در ۱۳ بیمار در حد مطلوب؛ میانگین نمره Quick DASH در بیماران دچار مرحله II: $8/5 \pm 0/84$ ؛ در بیماران دچار مرحله IIIa: $12/72 \pm 5/09$ ؛ و در بیماران دچار مرحله IIIb: $27/57 \pm 18/87$ بود. «ایندکس استال» و نسبت ارتفاع کارپال در بیماران دچار مرحله II ثابت ماند، اما در بیماران دچار دو مرحله دیگر به‌طور معناداری کاهش یافت. در ۲ مورد، بیماری پیشرفت کرد.

نتیجه‌گیری: به نظر می‌رسد انجام کوتاه‌سازی رادیوس در مراحل IIIa و IIIb مفید است و می‌تواند علائم بالینی بیماران را بهبود بخشد؛ اگرچه علائم پرتونگاری ممکن است پیشرفت نماید.

واژه‌های کلیدی: بیماری «کین باخ»، استخوان لونیته، استئونکروز، رادیوس

دریافت مقاله: ۹ ماه قبل از چاپ؛ مراحل اصلاح و بازنگری: ۲ بار؛ پذیرش مقاله: ۳ ماه قبل از چاپ

Treatment of Kienbock Disease with Radial Shortening

(A Mid-Term Follow-Up)

*Farivar A Lahiji, MD; **Reza Zandi, MD; *Sohrab Keyhani, MD; ***Farshad Safdari, MSc;

**Arash Maleki, MD; **Seyyed Reza Aghapour, MD; **Salman Azarsina, MD

Abstract

Background: Kienbock disease resulting from avascular necrosis of lunate bone leads to pain and disability in young active patients. Radial shortening is one of the treatment methods in this disease. In this study, we evaluated the mid-term results of treatment of Kienbock using radial shortening.

Methods: In a retrospective study, 9 males and 6 females with Kienbock disease with average age of 28.6 ± 9.37 years who had undergone radial shortening, were examined in a teaching hospital in Tehran-Iran. There were 2 patients in stage II, 5 in IIIa and 8 in step IIIb of Lichman's class. In a mean follow-up of 5 ± 2.44 years, these 15 cases were evaluated for wrist motion and gap strength and also with quick-DASH score. The radiograph Stahl index and carpal height ratio were also assessed.

Results: Pain and range of motion improved and grip strength was favorable in 13 patients. Quick-DASH score was 8.5 ± 0.84 in patients with stage II, 12.72 ± 5.09 in stage IIIa, and 27.57 ± 18.87 in stage IIIb. Stahl index and carpal height ratio were the same in patients with stage II, but significantly decreased in other patients. Kienbock disease progressed in 2 cases.

Conclusion: Radial shortening can relief clinical symptoms, even in stage III and IIIb of Kienbock diseases, although the disease X-ray show radiographic worsening.

Keywords: Kienbock disease; Lunate bone; Osteonecrosis; Radius

Received: 9 months before printing ; Accepted: 3 months before printing

*Orthopaedic Surgeon, Orthopaedic Department, Shahid Beheshti University of Medical Sciences, Tehran, IRAN.

**Resident of Orthopaedic Surgery, Orthopaedic Department, Shahid Beheshti University of Medical Sciences, Tehran, IRAN.

***Technical Orthopaedist, Akhtar orthopaedic research center, Shahid Beheshti University of Medical Sciences, Tehran, IRAN.

Corresponding author: Farivar A Lahiji, MD

Akhtar Orthopaedic Hospital, Shariati Avenue, Polerooni Street, Tehran, Iran

E-mail: farivarlahiji@yahoo.com

مقدمه

درمان شده بودند، ۱۵ بیمار (۹ مرد، ۶ زن) برای این مطالعه در دسترس بودند که برای پیگیری مراجعه نمودند. بیماران فرم رضایت‌نامه کتبی آگاهانه را امضا کردند. میانگین سنی بیماران ۲۸/۶±۹/۳۷ سال بود. در ۸ مورد، دست راست و در بقیه موارد دست چپ درگیر بود. در ۹ بیمار دست غالب، دست گرفتار بود. میانگین زمان بروز علائم تا موقع عمل ۱۳ ماه (۲۱-۴ ماه) بود. در ۵ مورد ضربه به مچ و در ۶ مورد انجام کارهای دستی سنگین باعث بروز بیماری شده بود. سایر بیماران که سابقه هیچ یک از این دو مورد را نداشتند، به عنوان افراد دچار «کین باخ» ایدیوپاتیک در نظر گرفته شدند (جدول ۱).

جدول ۱. ویژگی‌های بیماران مورد بررسی	
۲۸/۶	میانگین سن (سال)
	جنس
۹	مرد
۶	زن
	سمت گرفتار
۸	راست
۷	چپ
۹	بیماری دست غالب
۱۳	میانگین مدت بروز علائم (ماه)
۵	میانگین مدت پیگیری (سال)
	علت بیماری
۵	ضربه
۶	کار دستی سنگین
۴	ایدیوپاتیک
۲	مرحله بیماری (تقسیم بندی «لیکمن»)
۵	II
۸	IIIa IIIb
	Ulnar variance
۲	منفی
۵	خنثی
۸	مثبت

با استفاده از پرونده بیماران، شدت درد براساس «معیار دیداری درد»^۶ و دامنه حرکتی پیش از جراحی، ثبت گردید. براساس عکس‌های پرتونگاری موجود در پرونده و تقسیم‌بندی «لیکمن»^۷، ۲ بیمار در مرحله II، ۵ بیمار در IIIa و ۸ بیمار در

بیماری «کین‌باخ»^۱ (نکروز آواسکولار لونیت) می‌تواند باعث ایجاد درد و ناتوانی مزمن در افراد جوان و فعال گردد^(۱،۲). اگر چه این بیماری برای اولین بار در سال ۱۸۴۳ توسط «پست»^۲ معرفی شد^(۳،۴)، اما از آنجا که «کین‌باخ»، رادیولوژیست اهل وین، اولین کسی بود که در سال ۱۹۱۰ به مطالعه دقیق بیماری و بررسی پرتونگاری آن پرداخت، این بیماری به نام وی نام‌گذاری شد^(۵).

آسیب‌شناسی و درمان این بیماری مورد بحث و ابهام می‌باشد^(۱،۳،۶-۹). برای این بیماری درمان‌های مختلفی گزارش شده است که عبارتند از درمان‌های حمایتی مانند بی‌حرکتی به‌وسیله گچ یا آتل^(۱۰) و یا درمان‌های جراحی مانند دراز کردن اولنا^(۱،۳،۶،۹،۱۱)، کوتاه‌سازی رادیوس^(۳،۴،۶،۹،۱۱-۱۵)، کارپکتومی ردیف پروگزیمال مچ^(۱۶)، تعویض مفصل با پروتز سیلاستیک^(۱۷)، خشک کردن استخوان‌های مچ^(۳،۶،۸) و اعمال جراحی بازتوانی عروقی^۳^(۱،۳،۶،۸).

به نظر می‌رسد متغیر طول استخوان اولنای^۴ منفی یکی از عوامل موثر در بروز این بیماری است^(۱،۳،۶،۸،۱۱،۱۲) چرا که به‌صورت نظری کوتاه بودن اولنا باعث افزایش نیروی برشی^۵ در سمت اولنار مچ و استخوان لونیت می‌گردد^(۱). بنابراین کوتاه‌سازی رادیوس می‌تواند بدون ایجاد تغییرات فرسایشی در مچ، فشار وارده به استخوان لونیت نکروز شده را کاهش دهد^(۳،۶،۹).

در این مطالعه نتایج درمان بیماری «کین‌باخ» در گروهی از بیماران که از طریق کوتاه‌سازی رادیوس جراحی شدند، ارائه گردید.

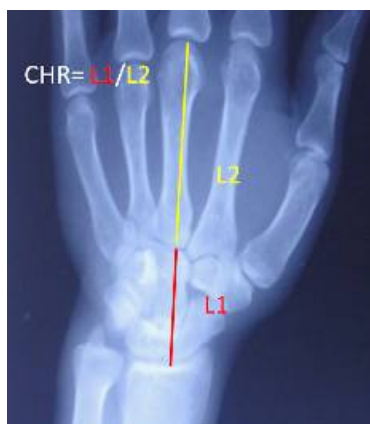مواد و روش‌ها

این مطالعه از نوع گذشته‌نگر بود. از ۳۰ بیمار «کین‌باخ» که طی ده سال (از ۱۳۷۸ تا ۱۳۸۸) با عمل کوتاه کردن رادیوس

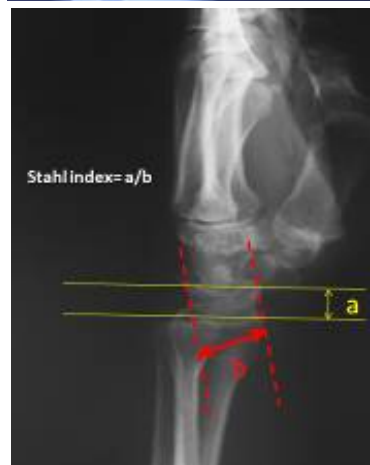1. Kienbock
2. Peste
3. Revascularization
4. Ulnar variance
5. Shearing

6. Visual Analogue Scale

7. Litchman



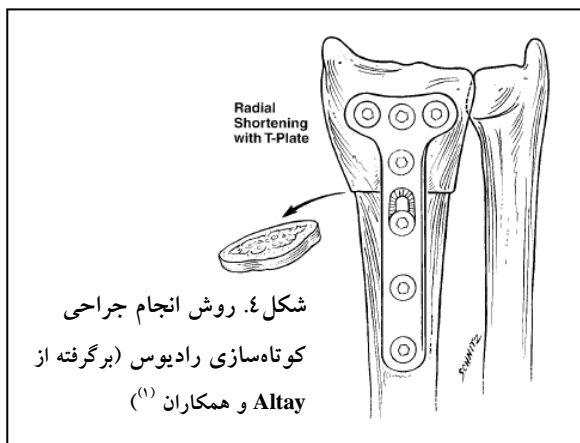
شکل ۲. روش اندازه‌گیری نسبت ارتفاع میج به متاکارپ را نشان می‌دهد که اندازه آن ۳ می‌باشد.



شکل ۳. روش اندازه‌گیری «ایندکس استال» نسبت ارتفاع لونیت به عرض آن که در نمای نیم‌رخ اندازه‌گیری می‌شود. در این تصویر a ارتفاع لونیت و b عرض لونیت را نشان می‌دهد.

تکنیک جراحی

تمام جراحی‌ها تحت بیهوشی عمومی و با استفاده از تورنیکه انجام شد. یک برش طولی به اندازه ۸ تا ۱۰ سانتی‌متر در سطح جلویی ساعد در انتهای رادیوس ایجاد گردید. با استفاده از اره، ۲-۳ میلی‌متر از دیافیز استخوان در محل ۵ سانتی‌متری مفصل رادیوکارپال برداشته شد. سپس محل استئوتومی با استفاده از پلاک باترس T ثابت گردید (شکل ۴).

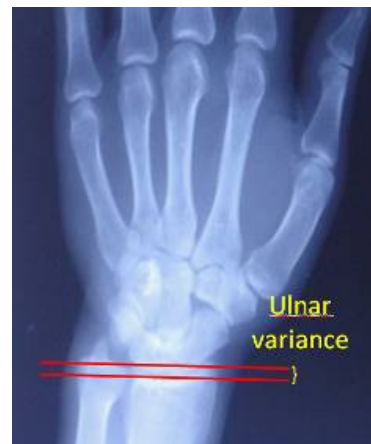

مرحله IIIb بودند (جدول ۲). متغیر طول استخوان اولنا در نمای پشتی جلویی میج اندازه‌گیری شد (فاصله خطی که از سطح اولنار رادیوس تا خطی که از قاعده استیلوئید اولنا کشیده می‌شود) (شکل ۱).

جدول ۲. طبقه‌بندی «لیکمن»

طبقه‌بندی «لیکمن»	علامه پرتونگاری
مرحله I	در پرتونگاری لونیت تغییری دیده نمی‌شود.
مرحله II	تغییرات اسکلوئیک در لونیت وجود دارد اما استخوان کلاپس نکرده است.
مرحله IIIa	لونیت دچار شکستگی، کلاپس یا هر دو شده است.
مرحله IIIb	علائم مرحله IIIa به همراه چرخش تثبیت شده اسکافوئید دیده می‌شود.
مرحله IV	علائم مراحل III به همراه تغییرات فرسایشی در مفاصل اینترکارپال دیده می‌شود.

شکل ۱. در نمای رخ میج فاصله خطی که از سطح اولنار رادیوس تا خطی که از قاعده استیلوئید اولنا کشیده می‌شود، به عنوان متغیر طول استخوان اولنا در نظر گرفته می‌شود.



این معیار در ۵ مورد منفی، در ۲ مورد خنثی و در ۸ مورد مثبت بود. با توجه به پرتونگاری‌های قبل از جراحی، «ایندکس استال»^۱ و نسبت ارتفاع کارپال در تمامی بیماران اندازه‌گیری شد. روش اندازه‌گیری این دو معیار به صورت زیر بود:
نسبت ارتفاع کارپال: نسبت ارتفاع میج به متاکارپ ۳ می‌باشد که در حالت طبیعی 0.54 ± 0.032 می‌باشد (شکل ۲).
ایندکس استال: نسبت ارتفاع لونیت (a) به عرض آن (b) که در نمای نیم‌رخ اندازه‌گیری می‌شود (شکل ۳) و میزان طبیعی آن 0.53 ± 0.03 می‌باشد.

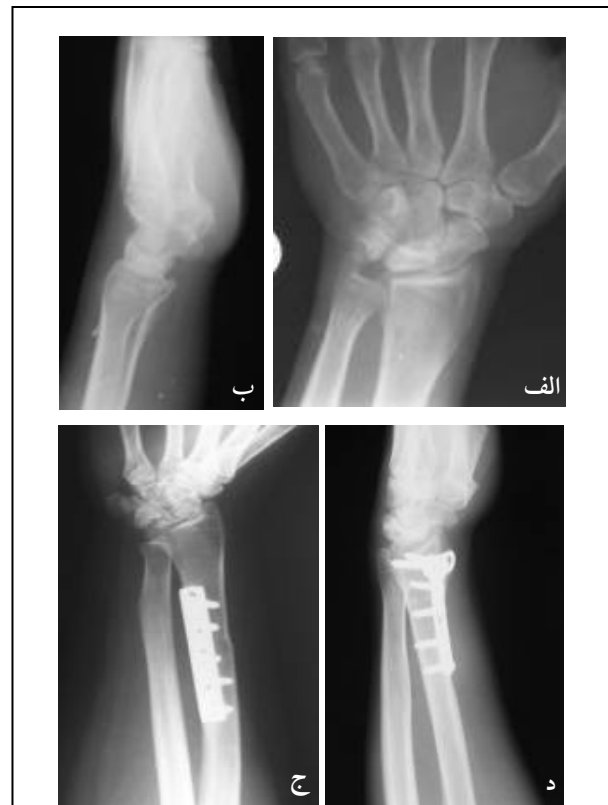قبل از جراحی و در مراجعه نهایی یکسان بود و بیماران هیچ‌گونه محدودیت حرکتی نداشتند. قدرت مشت کردن با استفاده از دینامومتر اندازه‌گیری شد و میانگین آن ۳۳/۵ کیلوگرم به دست آمد که حدود ۹۷/۱ درصد قدرت سمت مقابل بود. میانگین نقایص عملکردی با استفاده از معیار Quick DASH برابر ۸/۵ بود. در ویزیت نهایی «ایندکس استال» و نسبت ارتفاع کارپال اندازه‌گیری شد و نتایج نشان دادند که این دو معیار در بیماران تغییر نکردند (جدول ۳).

پنج بیمار دچار مرحله IIIa بودند. در این بیماران میانگین درد قبل از درمان ۵/۶ بود که در ویزیت نهایی به ۱/۴ کاهش یافت. این تفاوت از نظر آماری معنادار بود ($p=۰/۰۰۰$). میانگین دامنه خم کردن، راست کردن، انحراف به سمت اولنا، انحراف به سمت رادیوس، سوییناسیون و پروناسیون قبل از جراحی به ترتیب ۶۲/۶، ۶۰/۶، ۲۵/۶، ۱۷/۴، ۸۴/۴ و ۸۰/۴ درجه بود. در ویزیت نهایی دامنه خم کردن و راست کردن به ۷۱ و ۶۸/۸ درجه افزایش یافت که از نظر آماری معنی‌دار بود ($p=۰/۰۰۱$) و در موارد دیگر اختلاف آماری معنادار مشاهده نشد ($p=۰/۰۰۲$). در موارد دیگر اختلاف آماری معنادار مشاهده نشد (جدول ۳). میانگین قدرت مشت کردن ۲۵/۴ کیلوگرم به دست آمد که حدود ۹۴ درصد قدرت سمت مقابل بود. عملکرد بیماران براساس معیار Quick DASH معادل $۱۲/۷۲ \pm ۵/۰۹$ بود. اگرچه این بیماران تا حدودی محدودیت و مشکل در انجام کارهای روزمره داشتند، اما وضعیت عملکردی آنان قابل قبول بود. نمره «ایندکس استال» و نسبت ارتفاع کارپال از ۳۷/۶ و ۰/۵۲۸ قبل از جراحی به ۳۲/۴ و ۰/۵۱۲ پس از درمان کاهش یافتند و تفاوت در نسبت ارتفاع کارپال از نظر آماری معنادار نبود (جدول ۳).

جدول ۳. مقایسه معیارهای پرتونگاری قبل از جراحی و ویزیت نهایی به تفکیک مرحله بیماری

مرحله بیماری	معیار	قبل از جراحی	ویزیت نهایی	p-value
II	ایندکس استال	۴۴	۴۴	-
	نسبت ارتفاع کارپال	۰/۵۴	۰/۵۴	-
IIIa	ایندکس استال	۳۷/۶	۳۲/۴	۰/۰۰۱
	نسبت ارتفاع کارپال	۰/۵۲۸	۰/۵۱۲	۰/۰۵۶
IIIb	ایندکس استال	۳۰/۶۲	۲۸	۰/۰۰۱
	نسبت ارتفاع کارپال	۰/۵۱۸	۰/۵۰۵	۰/۰۰۰

میانگین مدت زمان پیگیری بیماران $۵ \pm ۲/۴۴$ سال بود. در مراجعه نهایی، معیارهای پرتونگاری در عکس‌های جدید اندازه‌گیری شدند (شکل ۵). بیماران از نظر درد، دامنه حرکتی و قدرت مشت کردن مورد بررسی قرار گرفتند. همچنین برای هر بیمار معیار Quick DASH تکمیل گردید. این معیار شامل ۱۱ سؤال است و تأثیر مشکل پیش آمده در انجام فوقانی بر عملکرد بیمار را در یک هفته اخیر بررسی می‌کند. نمره آن بین صفر (بهترین حالت) تا ۱۰۰ (بدترین حالت) متغیر می‌باشد^(۱۸).



شکل ۵. پرتونگاری قبل از عمل دو بیمار دچار مرحله IIIa بیماری کین‌باخ. الف) نمای رخ و نیم‌رخ، ب) نمای جانبی. ج و د) پرتونگاری‌های ۴ سال پس از عمل که بیماری در همان مرحله IIIa باقی مانده است.

یافته‌ها

نتایج براساس طبقه‌بندی مراحل بیماری استخراج گردید. دو بیمار در مرحله II بودند. میانگین درد قبل از درمان ۴/۵ و در ویزیت نهایی بدون درد بود. دامنه خم کردن، راست کردن، انحراف به سمت اولنا، انحراف به سمت رادیوس، سوییناسیون و پروناسیون

نجات‌دهنده^۴ در درجات شدید بیماری نظیر برداشتن استخوان‌های ردیف پروگزیمال^(۱۶).

«هالتن»^۵ در سال ۱۹۲۸ برای اولین بار ارتباط بین متغیر طول استخوان اولنای منفی و بروز «کین باخ» را توضیح داد و از جراحی کوتاه کردن رادیوس برای درمان این بیماری استفاده کرد^(۱۷). «پرسون»^۶ نیز مانند «هالتن» ارتباط بین متغیر طول استخوان اولنا و بیماری «کین باخ» را مطرح و جراحی دراز کردن اولنا را پیشنهاد کرد^(۱۷).

«ناکامورا»^۷ و همکاران کوتاه‌سازی رادیوس را در بیماران با متغیر طول استخوان اولنای صفر و حتی مثبت انجام دادند و به نتایج مثبت دست یافتند^(۱۵). بنابراین آنها توصیه کردند که کوتاه‌سازی رادیوس، تنها به‌عنوان یک روش برای هم‌سطح کردن سطوح مفصلی مطرح نمی‌باشد و می‌تواند بار محوری را توزیع نموده و فشار لونیت را کاهش دهد.

هدف از درمان «کین باخ» در مراحل II و III براساس طبقه‌بندی «لیکمن»، برداشتن بار وارد بر استخوان لونیت و فراهم آوردن امکان بازتوانی عروقی خودبه‌خودی است^(۸). گفته می‌شود که جراحی‌های هم‌سطح‌سازی سطوح مفصلی و جراحی خشک کردن مفاصل داخل مچ در رسیدن به این اهداف به میزان یکسانی موفقیت‌آمیز بوده‌اند^(۲۱).

بحث مهم دیگری که در درمان بیماری «کین باخ» مطرح می‌باشد این است که آیا کوتاه‌سازی در رسیدن به اهداف مورد نظر در درمان «کین باخ» موفقیت‌آمیز است یا خیر؟

در سال ۱۹۹۳ «کوندیت»^۸ و همکاران، ۲۴ بیمار را که با دو روش کوتاه‌سازی و خشک کردن اسکافوتراپزوتراپی‌زویید تحت درمان قرار گرفته بودند، بررسی نمودند^(۲۸). میانگین زمان پیگیری ۵۶ ماه بود. در هیچ‌یک از دو گروه نتایج خوب و عالی دیده نشد و استفاده از روش کوتاه کردن رادیوس، نتایج مطلوبی نداشت. همچنین «تریل»^۹ و همکاران در ۱۹۹۶، در ۲۰ بیمار دچار

هشت بیمار دچار مرحله IIIb بودند در این بیماران میانگین درد قبل از عمل ۶/۳۷ بود که در ویزیت نهایی به ۳/۶۲ کاهش یافت ($p=0/019$). میانگین دامنه خم کردن، راست کردن، انحراف به سمت اولنا، انحراف به سمت رادیوس، سوپیناسیون و پروناسیون قبل از جراحی به ترتیب ۴۱/۷۵، ۳۹/۷۵، ۱۶/۶۲، ۱۰/۱۲، ۷۹/۳۷ و ۷۲/۱۲ درجه بود. در ویزیت نهایی این مقادیر به ۵۱/۱۲، ۵۰، ۲۲/۲۵، ۱۴/۵، ۸۶/۲۵ و ۷۷/۶۲ درجه افزایش یافت و این اختلاف از نظر آماری معنادار بود. قدرت مشت کردن با میانگین آن ۲۱/۳۷ کیلوگرم (حدود ۷۸/۸۴٪ قدرت سمت مقابل) به‌دست آمد. میانگین نقایص عملکردی ۲۷/۵۷ بود. این بیماران نسبت به بیماران گروه IIIa مشکلات بیشتری در انجام کارهای روزمره داشتند، اما به هر حال وضعیت عملکردی آنها تقریباً قابل قبول بود. «ایندکس استال» و نسبت ارتفاع کارپال در این گروه از ۳۰/۶۲ و ۰/۵۱۸ قبل از جراحی به ۲۸ و ۰/۵۰۵ پس از جراحی کاهش یافت و در هر دو مورد تفاوت از نظر آماری معنی‌دار بود ($p=0/000$ و $p=0/001$) (جدول ۳). براساس معیارهای پرتونگاری، در یک مورد، بیماری به مرحله IV پیشرفت کرد و برای درمان، خشک کردن مچ انجام گردید.

بحث

درمان بیماری «کین باخ» یا استئونکروز استخوان لونیت به دلیل عدم اطلاع و نبود شناخت کامل از سیر طبیعی بیماری همچنان مورد بحث می‌باشد^(۳۸). تنوع روش‌های درمانی نشان می‌دهد که در حال حاضر روش معینی برای درمان «کین باخ» وجود ندارد^(۳). این درمان‌ها عبارتند از بی‌حرکتی مچ^(۱۰)، دیستراکشن موقتی^(۱۹،۲۰)، جاناندازی باز و ثابت کردن با وسیله داخلی یا با بدون گرافت استخوانی، جراحی‌های بازتوانی عروقی، انواع مختلف خشک کردن مفاصل داخل مچ شامل خشک کردن اسکافوتراپزوتراپی‌زویید^۱، کاپیوتوهایمیت^۲ و اسکافوکاپیتیت^۳^(۲۱،۲۲)، خارج‌سازی لونیت با یا بدون پروتز^(۲۳،۲۴)، بدون عصب کردن مچ^(۲۵) و جراحی‌های

4. Salvage
5. Hulten
6. Persson
7. Nakamura
8. Condit
9. Trail

1. Scaphoterapeziumterapezoid
2. Capitohamate
3. Scaphocapitate

راست کردن، می‌گردد. براساس معیار Quick DASH، نتایج عملکردی بیماران پس از گذشت حدود ۴ سال در حد قابل قبول ۲۰ به دست آمد. در این مطالعه برخلاف بهبود علایم بالینی و عملکرد بیماران، معیارهای پرتونگاری پیشرفت بیماری را نشان داد و این یافته تایید کننده مطالعات قبلی بود.

در ۲ بیمار که در یک مورد مرحله IIIa به مرحله IIIb تبدیل شد و دیگری از IIIb به مرحله IV رسید و فیوژن نیاز پیدا کرد، وضعیت بدتر شد.

مهم‌ترین نقص مطالعه حاضر این بود که به صورت گذشته‌نگر انجام گردید. بدین ترتیب از ۳۰ بیماری که در مدت مورد نظر با روش کوتاه‌سازی رادیوس درمان شده بودند، تنها ۱۵ بیمار قابل دسترسی بودند. همچنین بیشتر بیماران دچار مراحل IIIa و IIIb بودند که انجام کوتاه‌سازی رادیوس در آنها مورد بحث و اختلاف نظر بود. از طرفی این مطالعه از نوع توصیفی بود و نتایج درمان با سایر روش‌ها مقایسه نگردید. نکته دیگر اینکه این مطالعه نتایج میان مدت درمان را بررسی نمود که البته می‌تواند شروع انجام مطالعات دراز مدت باشد. لیکن از نقاط قوت آن می‌توان به استفاده از معیار Quick DASH برای بررسی عملکرد بیماران اشاره کرد. این معیار اطلاعات خوبی از وضعیت عملکردی بیماران ارائه می‌دهد.

نتیجه‌گیری

انجام کوتاه‌سازی رادیوس در بیماران دچار مراحل IIIa و IIIb می‌تواند علایم بالینی بیماران را بهبود بخشد؛ اگرچه علایم پرتونگاری منطبق با علایم بالینی نمی‌باشند.

1. Iwasaki
2. Radial closing wedge osteotomy
2. Altay
3. Watanabe

«کین‌باخ»، نتایج ۱۱ ساله کوتاه‌سازی رادیوس را بررسی نمودند و در بیشتر بیماران شکستگی و قطعه قطعه شدن لونیت دیده شد. همچنین آنها دریافتند که در ۱۳ بیمار، استخوان جدید در حفره لونیت تشکیل و در ۱۲ بیمار تغییرات فرسایشی پدید آمد^(۲۹). برخی محققین عقیده دارند که به دلیل عدم تأثیر کوتاه‌سازی رادیوس بر چرخش نادرست اسکافوئید، انجام آن در مرحله IIIb بیماری ممنوع است^(۶).

از سوی دیگر مطالعاتی نیز وجود دارند که از انجام کوتاه‌سازی رادیوس در درمان «کین‌باخ» حمایت کرده و نتایج قابل قبول و رضایت‌بخشی را گزارش می‌کنند. در سال ۲۰۰۲ «آیواساکی»^۱ و همکاران نتایج درمان «کین‌باخ» را با دو روش برش استخوانی بسته گوه‌ای^۲ و کوتاه‌سازی رادیوس مقایسه نمودند و دریافتند که حتی بیماران دچار مرحله IIIb نیز نتایج مطلوبی از نظر بالینی به دست آوردند، اما هیچ‌گونه بهبود پرتونگاری در این بیماران مشاهده نگردید^(۳۰). «آلتی»^۲ و همکاران در سال ۲۰۰۷ نتایج کوتاه‌سازی رادیوس در مراحل IIIa و IIIb را بررسی نمودند. میانگین زمان پیگیری ۸۵ ماه بود. آنان نیز مشاهده کردند که نتایج بالینی و عملکردی درمان در هر دو گروه رضایت‌بخش بود؛ اگرچه هیچ‌گونه شواهد پرتونگاری منطبق بر این یافته‌ها وجود ندارد^(۶). «واتاناب»^۳ و همکاران به دنبال کوتاه‌سازی رادیوس در درجات II، IIIa و IIIb پس از گذشت ۱۴ سال از جراحی، نتایج عملکردی مناسب و قابل قبول گزارش نمودند. به این ترتیب که درد بیماران کاهش و دامنه حرکتی افزایش یافت. آنان نیز اظهار نمودند که یافته‌های پرتونگاری این بهبود را تایید نمی‌کند^(۳۱).

در مطالعه حاضر، ۱۵ بیمار به صورت میان‌مدت بررسی شدند و یافته‌ها نشان دادند که کوتاه کردن رادیوس در بیماران دچار مراحل IIIa و IIIb باعث کاهش درد و افزایش دامنه حرکتی در خم و

References

1. Kawoosa AA, Dhar SA, Mir MR, Butt MF. Distraction osteogenesis for ulnar lengthening in Kienbock's disease. *Int Orthop*. 2007;31(3):339-44.
2. Zenzai K, Shibata M, Endo N. Long-term outcome of radial shortening with or without ulnar shortening for treatment of Kienbock's disease: a 13-25 year follow-up. *J Hand Surg Br*. 2005;30(2):226-8.

3. Divelbiss B, Baratz ME. Kienbock disease. *J Am Soci Surg Hand*. 2001;1(1):61-72.
4. Tsunoda K, Nakamura R, Watanabe K, Horii E, Miura T. Changes in carpal alignment following radial osteotomy for Kienböck's disease. *J Hand Surg Br*. 1993;18(3):289-93.
5. Kienbock R. Über traumatische Malazie des Mondbeines und ihre Folgezustände: Entartungsformen und Kompressions-

frakturen. *Fortschr Geb Rontgenstr.* 1910;16:77-103 (translated by Peltier LF in CORR. 1980;149-4).

6. Altay T, Kaya A, Karapinar L, Ozturk H, Kayali C. Is radial shortening useful for Lichtman stage 3B Kienbock's disease? *Int Orthop.* 2008;32(6):747-52.

7. Gabl M, Lutz M, Reinhart C, Zimmerman R, Pechlaner S, Hussl H, Rieger M. Stage 3 Kienböck's disease: reconstruction of the fractured lunate using a free vascularized iliac bone graft and external fixation. *J Hand Surg Br.* 2002;27(4):369-73.

8. Laing AJ, Lenehan B, Oh TC, O'Sullivan ME. Radial recession osteotomy for early Kienbock's disease. *Eur J Orthop Surg Traumatol.* 2002;12(4):181-5.

9. Watanabe K, Nakamura R, Horii E, Miura T. Biomechanical analysis of radial wedge osteotomy for the treatment of Kienböck's disease. *J Hand Surg Am.* 1993;18(4):686-90.

10. Delaere O, Dury M, Molderez A, Foucher G. Conservative versus operative treatment for Kienböck's disease. A retrospective study. *J Hand Surg Br.* 1998;23(1):33-6.

11. Wada A, Miura H, Kubota H, Iwamoto Y, Uchida Y, Kojima T. Radial closing wedge osteotomy for Kienböck's disease: an over 10 year clinical and radiographic follow-up. *J Hand Surg Br.* 2002;27(2):175-9.

12. Garcia-Elias M, An KN, Cooney WP, Linscheid RL. Lateral closing wedge osteotomy for treatment of Kienböck's disease. A clinical and biomechanical study of the optimum correcting angle. *Chir Main.* 1998;17(4):283-90.

13. Matsushita K, Firrell JC, Tsai TM. X-ray evaluation of radial shortening for Kienböck's disease. *J Hand Surg Am.* 1992;17(3):450-5.

14. Nakamura R, Horii E, Imaeda T. Excessive radial shortening in Kienböck's disease. *J Hand Surg Br.* 1990;15(1):46-8.

15. Nakamura R, Imaeda T, Miura T. Radial shortening for Kienböck's disease: factors affecting the operative result. *J Hand Surg Br.* 1990;15(1):40-5.

16. DiDonna ML, Kiefhaber TR, Stern PJ. Proximal row carpectomy: study with a minimum of ten years of follow-up. *J Bone Joint Surg Am.* 2004;86-A(11):2359-65.

17. Lichtman DM, Alexander AH, Mack GR, Gunther SF. Kienböck's disease--update on silicone replacement arthroplasty. *J Hand Surg Am.* 1982;7(4):343-7.

18. Hudak PL, Amadio PC, Bombardier C. Development of an upper extremity outcome measure: the DASH (disabilities of the arm, shoulder and hand) [corrected]. The Upper Extremity Collaborative Group (UECG). *Am J Ind Med.* 1996;29(6):602-8.

19. Allan CH, Joshi A, Lichtman DM. Kienbock's disease: diagnosis and treatment. *J Am Acad Orthop Surg.* 2001;9(2):128-36.

20. Zelouf DS, Ruby LK. External fixation and cancellous bone grafting for Kienböck's disease: a preliminary report. *J Hand Surg Am.* 1996;21(5):746-53.

21. Coe MR, Trumble TE. Biomechanical comparison of methods used to treat Kienböck's disease. *Hand Clin.* 1993;9(3):417-29.

22. Horii E, Garcia-Elias M, Bishop AT, Cooney WP, Linscheid RL, Chao EY. Effect on force transmission across the carpus in procedures used to treat Kienböck's disease. *J Hand Surg Am.* 1990;15(3):393-400.

23. Kawai H, Yamamoto K, Yamamoto T, Tada K, Kaga K. Excision of the lunate in Kienböck's disease. Results after long-term follow-up. *J Bone Joint Surg Br.* 1988;70(2):287-92.

24. Swanson AB, Maupin BK, de Groot Swanson G, Ganzhorn RW, Moss SH. Lunate implant resection arthroplasty: long-term results. *J Hand Surg Am.* 1985;10(6 Pt 2):1013-24.

25. Röstlund T, Somnier F, Axelsson R. Denervation of the wrist joint--an alternative in conditions of chronic pain. *Acta Orthop Scand.* 1980;51(4):609-16.

26. Hulten O. Uber Anatomische Variationen Der Handgelenkknöchel: Ein Beitrag zur Kenntnis der Genese zweier verschiedener Mondbeinveränderungen. *Acta Radiol.* 1928;9:155-68.

27. Persson M. Pathogenese und Behandlung der Kienbockschen Lunatummalazia: der Frakturtheorie im Lichte der Erfolge operativer Radiusverkürzung (Hulten) und einer neuen Operationsmethode- Ulnaverlängerung. *Acta Chir Scand* 1945;(suppl 98):68.

28. Condit DP, Idler RS, Fischer TJ, Hastings H 2nd. Preoperative factors and outcome after lunate decompression for Kienböck's disease. *J Hand Surg Am.* 1993;18(4):691-6.

29. Trail IA, Linscheid RL, Quenzer DE, Scherer PA. Ulnar lengthening and radial recession procedures for Kienböck's disease. Long-term clinical and radiographic follow-up. *J Hand Surg Br.* 1996;21(2):169-76.

30. Iwasaki N, Minami A, Oizumi N, Suenaga N, Kato H, Minami M. Radial osteotomy for late-stage Kienböck's disease. Wedge osteotomy versus radial shortening. *J Bone Joint Surg Br.* 2002;84(5):673-7.

31. Watanabe T, Takahara M, Tsuchida H, Yamahara S, Kikuchi N, Ogino T. Long-term follow-up of radial shortening osteotomy for Kienbock disease. *J Bone Joint Surg Am.* 2008;90(8):1705-11.