

## کندرودیسپلازی پانکتاتا در مفصل ران و مشکل افتراق از دررفتگی مادرزادی

(گزارش یک مورد)

\*دکتر امیررضا فرهود، \*\*دکتر رضا یوسفیان، \*\*\*سروش بغدادی، \*\*\*\*دکتر تقی بغدادی

«دانشگاه علوم پزشکی بوشهر» و «دانشگاه علوم پزشکی تهران»

### خلاصه

کندرودیسپلازی پانکتاتا که با کلسیفیکاسیون منقوط اپی‌فیز طی سال اول تولد و تأخیر در استخوانی شدن آن به همراه اختلالاتی مانند کاتاراکت و کوتاهی اندام‌ها مشخص می‌گردد، می‌تواند با دررفتگی مفصل ران یا کوکسا وارا همراه باشد. در این گزارش یک مورد از این نوع دیسپلازی اسکلتی نادر مطرح می‌گردد که به علت تشخیص دررفتگی مفصل ران دو طرف به مدت طولانی با پاولیک هارنس درمان شد. استفاده از سونوگرافی و ام‌آرآی قبل از انجام عمل جراحی برای جاناندازی باز، موقعیت صحیح سر غضروفی هر دو فمور در استابولوم و وجود کوکسا واری واضح دو طرفه را نشان داد. **واژه‌های کلیدی:** کندرودیسپلازی پانکتاتا، مفصل ران، دررفتگی مفصل ران

دریافت مقاله: ۵ ماه قبل از چاپ؛ مراحل اصلاح و بازنگری: ۱ بار؛ پذیرش مقاله: ۱/۵ ماه قبل از چاپ

## Hip in Chondrodysplasia Punctata Simulating Congenital Dislocation

(Report of One Case)

\*Amirreza Farhoud, MD; \*\*RezaYousefian, MD; \*\*\*Soroush Baghdadi, \*\*\*\*Taghi Baghdadi, MD

### Abstract

Chondrodysplasia punctata, characterized by transient and stippled calcification in epiphyses during first year of life and delay of their ossification, and disorders such as cataract and short limbs could present with congenital dislocation of hips or coxa vara. In this case report, a case of this rare skeletal dysplasia is introduced that had been treated with pavlic harness as bilateral CDH for long time. Ultrasonography and MRI before open reduction of hips demonstrated reduced cartilaginous femoral heads in acetabulums and bilateral coxa vara.

**Keywords:** Chondrodysplasia punctata; Hip joint; Hip dislocation

Received: 5 months before printing ; Accepted: 1.5 months before printing

### معرفی بیمار

بیمار دختر یازده ماهه‌ای بود که از دو ماهگی به علت محدودیت ابداکسیون ران دو طرف به ارتوپد مراجعه نمود. در ابتدا برای بیمار گذاشتن دو عدد پوشک به مدت یک ماه و به دنبال تشخیص نیمه دررفتگی با سونوگرافی، استفاده از پاولیک هارنس توصیه شده بود. در سن چهار ماهگی در یک مرکز

دیگر، پس از انجام پرتونگاری ساده لگن (شکل ۱) و مشاهده تغییرات مشابه دررفتگی مفصل ران دو طرف، برای بیمار درمان با پاولیک هارنس ادامه یافته بود. این درمان با توجه به وضعیت مناسب سر فمورها در استابولوم به هنگام استفاده از پاولیک در پرتونگاری ساده (شکل ۲) و دررفتگی دو طرف بدون پاولیک، تا ۱۱ ماهگی ادامه یافته و طی این مدت بیمار با انجام

\*Orthopaedic Surgeon, Orthopaedic Department, Bushehr University of Medical Sciences, Bushehr, IRAN.

\*\*Resident of Orthopaedic Surgery, Orthopaedic Department, Tehran University of Medical Sciences, Tehran, IRAN.

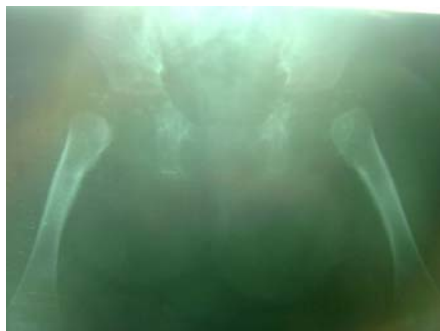\*\*\*Medical student, Tehran University of Medical Sciences, Tehran, IRAN.

\*\*\*\*Orthopaedic Surgeon, Orthopaedic Department, Tehran University of Medical Sciences, Tehran, IRAN.

**Corresponding author:** Taghi Baghdadi, MD

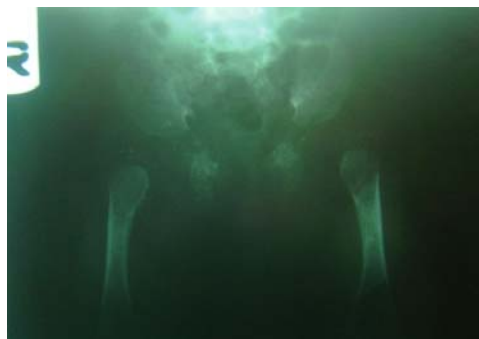Imam Khomeini Hospital, Department of Orthopaedic Surgery, Keshavarz Blvd, Tehran, Iran.

E-mail: taghibaghdadi@hotmail.com

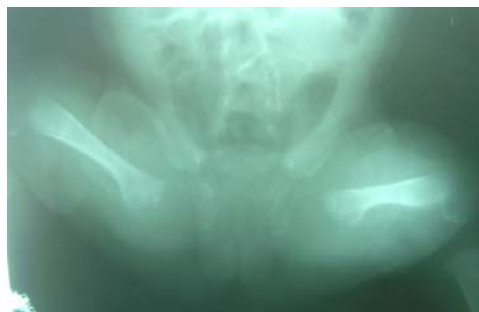

شکل ۳. پرتونگاری ساده لگن در سن ۱۰ ماهگی که همچنان دررفتگی مفصل ران دو طرف را نشان می دهد.

شکل ۱. پرتونگاری ساده لگن در سن ۴ ماهگی که کلسیفیکاسیون های منقوط پروگزیمال فمورها و قرارگیری آنها در بالا و خارج تر استابولوم را نشان می دهد.



شکل ۲. پرتونگاری ساده لگن در سن ۴ ماهگی که قرارگیری پروگزیمال فمورها در استابولوم در پاولیک هارنس را نشان می دهد.



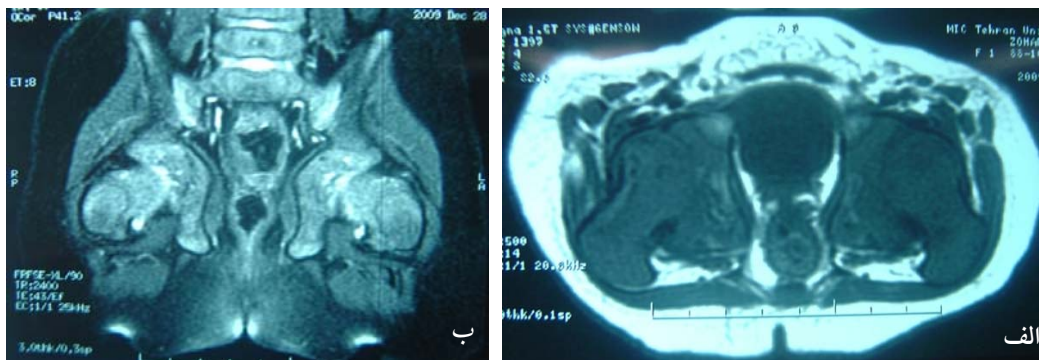
داشت. در معاینه ارتوپدی کوتاهی قد کودک نسبت به سن و کوتاهی قسمت پروگزیمال اندام های فوقانی و تحتانی (بازوها و رانها) نسبت به قسمت دیستال آنها (ساعدها و ساقها) کاملاً جلب نظر می نمود. شلی لیگامانی عمومی وجود داشت. محدوده حرکتی مفاصل رانها (شامل ابداسیون) در دو طرف قرینه و کامل، چین های مدیال رانها قرینه، نشانه گالزی (آلیس) و کلیسیک<sup>۱</sup> و نشانه های ارتولانی و بارلو منفی بودند. عرض پیرینه پهن تر از طبیعی به نظر نمی رسید. سایر معاینات ارتوپدی شامل ستون فقرات نکته دیگری را نشان نمی داد.

پرتونگاری های بعد از ۴ ماهگی، کلسیفیکاسیون های منقوط<sup>۲</sup> را در آپوفیز یا اپی فیزهای پاشنه ها، زانوها، آرنج و شانه ها نشان می داد. در پرتونگاری های سریال لگن بیمار از ۴ تا ۱۱ ماهگی، وجود کلسیفیکاسیون های منقوط در اپی فیز پروگزیمال فمور و عدم استخوانی شدن سر فمور و لترال بودن امتداد فمورها نسبت به استابولوم مربوطه قابل مشاهده بود (شکل های ۱ و ۳)، که در نگاه اول تشخیص دررفتگی دو طرفه مفاصل ران را مطرح می نمود. باتوجه به پرتونگاری ها و سن بیمار و احتمال تغییر شکل

پرتونگاری ساده (شکل ۳) پیگیری شده بود. در ۱۱ ماهگی باتوجه به عدم پاسخ به درمان دررفتگی، بیمار به کلینیک ما ارجاع شد. در سابقه پزشکی بیمار، والدین در چهارماهگی متوجه نیستاگموس در چشمان کودک شده و با تشخیص کاتاراکت دو طرفه، چشمها جراحی شده بودند. باتوجه به کافی نبودن رشد شیرخوار، بررسی های لازم از لحاظ بیماری های غدد و متابولیک برای شیرخوار انجام شده و نتایج منفی بود.

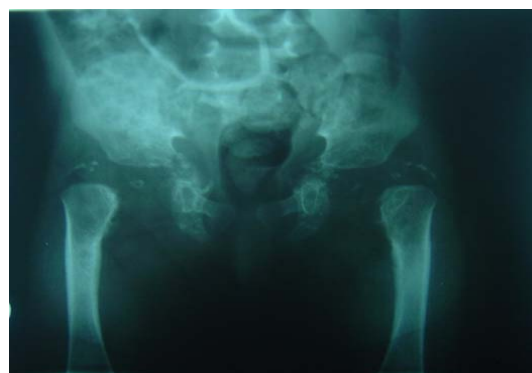بررسی قلب با اکوکاردیوگرافی، کلیه ها با سونوگرافی و ستون فقرات با پرتونگاری ساده نیز طبیعی بود. شیرخوار حاصل ازدواج پدر و مادر منسوب (دختر خاله و پسر خاله) بود که به علت اولیگوهایدرآمیوس به صورت پره ترم (۳۴ هفتگی) و از طریق زایمان سزارین و با وزن هنگام تولد ۲۶۰۰ گرم و قد ۴۳ سانتی متر و دور سر ۳۵ سانتی متر متولد شده بود. سابقه مصرف دارویی مادر در دوران حاملگی نیز نکته مثبتی نداشت. فرزند دیگر خانواده پسر ۸ ساله و کاملاً سالم بود. در سن ۱۱ ماهگی قد شیرخوار ۶۶ سانتی متر، وزن ۹۳۵۰ گرم و دور سر ۴۴/۵ سانتی متر بود. تکامل شیرخوار نیز تأخیر داشت به طوری که گرفتن گردن در ۶ ماهگی و نشستن در ۱۰/۵ ماهگی آغاز شده بود. در ۱۱ ماهگی شیرخوار هنوز قادر به ایستادن نبود و در معاینه فیزیکی پل بینی فرورفته بود و عینک به چشم

1. Klisic's sign  
2. Stippled



شکل ۴. ام آر آی مفاصل ران در ۱۱ ماهگی در مقاطع آگزیکال (الف) و کرونیال (ب) که قرارگیری پروگزیمال فمورها در استابولوم و کوکساوارا دوطرفه (در مقطع کرونیال) را نشان می‌دهد.

شکل ۵. پرتونگاری ساده لگن در سن ۱۳ ماهگی که همچنان به صورت گمراه کننده دررفتگی مفصل ران دو طرف را نشان می‌دهد. اما کلسیفیکاسیون‌های منقوط در پروگزیمال فمورها کاهش یافته است.



### بحث

کندرو دیسپلازی پانکتاتا<sup>۱</sup> شامل گروهی از دیسپلازی‌های اسکلتی است که با کلسیفیکاسیون‌های منقوط و موقت در داخل اپی‌فیز در سال اول زندگی مشخص می‌شود و می‌تواند با کوتاهی قد، چهره دیسمورفیک، پوست خشک و پوسته‌ریزی دهنده، کاتاراکت و گاهی ناهنجاری‌های قلبی همراه باشد<sup>(۱،۲)</sup>. توارث این نوع دیسپلازی هتروژن و به صورت‌های مختلف (وابسته به X غالب و مغلوب و همچنین اتوزومال غالب و مغلوب) گزارش شده است<sup>(۲،۳)</sup>.

شایع‌ترین نوع دیسپلازی اسکلتی، سندرم کونرادی-هانرمن-هاپل<sup>۲</sup> است که به صورت غالب وابسته به کروموزوم X

سر فمور استخوانی نشده به علت استفاده طولانی مدت از پاولیک، تصمیم به جاناندازی باز هر دو مفصل ران گرفته شد و برای بررسی بیشتر، سونوگرافی درخواست شد. سونوگرافی قرارگیری سر هر دو فمور را در استابولوم نشان داد.

به علت عدم تطابق یافته‌های پرتونگاری و سونوگرافی، تصمیم گرفته شد با ام آر آی بررسی دقیق‌تر و بیشتر انجام شود. ام آر آی نیز قرارگیری سر فمورها در استابولوم همراه با کوکسا واری قابل توجه دو طرفه را نشان داد (شکل ۴) و تصمیم گرفته شد درمان جراحی منتفی و استفاده از پاولیک قطع گردد و فقط پیگیری‌های بعدی برای شیرخوار انجام شود. پرتونگاری لگن در ۱۳ ماهگی عدم تشکیل سر فمورها و لیکن کاهش کلسیفیکاسیون‌های منقوط در پروگزیمال فمورها را نشان داد (شکل ۵).

1. Chondrodysplasia punctata  
2. Chonradi-Hunermann-Happle Syndrome

بیماران مبتلا به کندرودیسپلازی پانکتاتا گزارش شده است<sup>(۹)</sup>. به علت اختلال در استخوانی شدن اپی فیز در این نوع دیسپلازی مانند بسیاری از دیسپلازی‌های اپی فیزیال، احتمال تشخیص اشتباه «دررفتگی هیپ»، در صورت عدم توجه به احتمال تشخیص صحیح کوکسا وارا و فقط تکیه بر یافته‌های پرتونگاری ساده بسیار محتمل است؛ چراکه اپی فیز سر فمور با تأخیر طولانی استخوانی می‌شود و به علت واروس، متافیز پروگزیمال فمور در پرتونگاری در موقعیت بالاتر و خارج تر قرار می‌گیرد. بررسی گذشته‌نگر و مجدد پرتونگاری‌های ساده این بیمار نشان می‌دهد که در همه این کلیشه‌ها، خط شتون شکسته نبوده و طبیعی است. لذا حتی با وجود قرارگیری پروگزیمال فمورها در خارج استابولوم در پرتونگاری ساده، با وجود خط شتون سالم می‌توان به وجود دررفتگی مفصل ران شک کرد. در دیسپلازی اسپوندیلوآپی فیزیال نیز امکان این اشتباه تشخیصی مطرح شده و به‌طور کلی در استئوکندرودیسپلازی‌ها، استفاده از سونوگرافی برای افتراق دررفتگی مفصل ران از کوکسا وارا پیشنهاد شده است<sup>(۲۹)</sup>.

در بیمار گزارش حاضر به مدت طولانی (حدود ۸ ماه) از پاولیک هارنس استفاده شده بود. حتی در صورت تشخیص درست دررفتگی مفاصل ران و قابل استفاده بودن پاولیک به علت جثه کوچک بیمار و قرارگیری سر فمورها در استابولوم در هنگام استفاده از پاولیک، استفاده از آن قابل توجیه نبود. در این بیمار با استفاده از سونوگرافی و ام‌آرآی - که قابلیت نشان دادن اپی فیز غضروفی را دارند- کوکسا واری واضح و قرارگیری سر فمورها در استابولوم مشخص شد که درمان کاملاً متفاوتی دارد. قابل توجه است که در دیسپلازی اسپوندیلوآپی فیزیال، گزارش مبنی بر همزمانی کوکسا وارا و دررفتگی مفصل ران وجود دارد که اهمیت استفاده از سونوگرافی یا ام‌آرآی را در این گونه دیسپلازی‌های اسکلتال بیشتر می‌نماید<sup>(۳۰)</sup>.

### نتیجه‌گیری

مفصل ران در دیسپلازی‌های اسکلتی می‌تواند تظاهرات گیج‌کننده‌ای در پرتونگاری ساده داشته باشد لیکن استفاده از سونوگرافی و ام‌آرآی برای تشخیص دقیق کمک کننده است.

به ارث می‌رسد و در نتیجه جهش در ژن تولیدکننده پروتئین اتصال یابنده به اپومابیل<sup>۱</sup> که در چرخه بیوسنتز کلسترول نقش دارد ایجاد می‌گردد. در این نوع که مشخصه آن ضایعات پوستی (در ۲۸٪ موارد) به صورت اریترودرما ایکتیزیوفر<sup>۲</sup>، آتروفی پوست و ریزش مو محدود شده می‌باشد، کوتاهی قد خفیف‌تر و گاهی غیرقرینه بوده، کاتاراکت (در ۱۷٪ موارد) غیرقرینه و اغلب یک‌طرفه می‌باشد<sup>(۳،۴،۵،۶)</sup>. یک نوع نادرتر اما شدیدتر کندرودیسپلازی پانکتاتا، نوع ریزوملیک<sup>۳</sup> است که به صورت اتوزومال مغلوب انتقال می‌یابد و با کوتاهی قسمت‌های پروگزیمال اندام‌ها (کوتاهی ریزوملیک) در هنگام تولد و کاتاراکت دوطرفه (در ۷۲٪ موارد) و تغییرات پوستی (در ۲۸٪ موارد) تظاهر می‌یابد. خشکی مفصلی و دررفتگی مفصل ران در نوع ریزوملیک شایع می‌باشد<sup>(۳،۷)</sup>.

تشخیص سریع کلسیفیکاسیون‌های منقوت در غضروف‌های مفصلی در کندرودیسپلازی پانکتاتا مهم می‌باشد زیرا فقط در سال اول تولد وجود دارد. این یافته غیراختصاصی می‌باشد و در اختلالات دیگر مانند سندرم زلوگر<sup>۴</sup>، سابقه مصرف وارفارین یا فنتیوین توسط مادر، امبریوپاتی ناشی از الکل و سرخچه، کمبود آنزیم ویتامین K اپوکسیدردوکتاز، تریزومی کروموزومی ۱۸ و ۲۱، هیپوتیروییدسم، کندریت عفونی قبل از تولد، سندرم «اسمیت-لملی-اوپیتز»<sup>۵</sup> و اختلالات نادر دیگر دیده شده است<sup>(۲،۶)</sup>.

در بیمار ما با توجه به کاتاراکت دوطرفه، کلسیفیکاسیون‌های منقوت در غضروف‌های مفصلی، کوتاهی قرینه قد، مخصوصاً در پروگزیمال اندام‌ها و منفی بودن سابقه مادر و آزمایش‌های بیمار و رد شدن سایر علل کلسیفیکاسیون‌های غضروف‌های مفصلی، تشخیص کندرودیسپلازی منقوت از نوع ریزوملیک مطرح می‌باشد. در بررسی «وایت»<sup>۶</sup> و همکاران، در نوع ریزوملیک دررفتگی مفصل ران در ۴۴٪ موارد گزارش شده است<sup>(۸)</sup>. همچنین در مطالعه «میسون»<sup>۷</sup> و همکاران کوکسا وارا در ۲۰٪

1. Epomabil binding protein
2. Erythroderma ichtysioforma
3. Rhizomelic chondrodysplasia punctata
4. Zellweger's syndrome
5. Smith-Lemli-Opitz syndrome
6. White
7. Mason

## References

1. **Fairbank HA.** Dysplasia epiphysialis punctata; synonyms; stippled epiphyses, chondrodystrophia calcificans congenita (Hünemann). *J Bone Joint Surg Br.* 1949;31B(1):114-22.
2. **Karol LA.** Skeletal Dysplasia. In: Herring JA, Editor. Tachdjian's Pediatric Orthopaedics. 4<sup>th</sup> ed. Philadelphia: Saunders: Elsevier; 2008. p 1707-14 , 1732-40.
3. **Wulfsberg EA, Curtis J, Jayne CH.** Chondrodysplasia punctata: a boy with X-linked recessive chondrodysplasia punctata due to an inherited X-Y translocation with a current classification of these disorders. *Am J Med Genet.* 1992; 43 (5):823-8.
4. **Whitlock NV, Izatt L, Simpson-Dent SL, Becker K, Wakelin SH.** Molecular prenatal diagnosis in a case of an X-linked dominant chondrodysplasia punctata. *Prenat Diagn.* 2003;23(9):701-4.
5. **Spranger JW, Opitz JM, Bidder U.** Heterogeneity of Chondrodysplasia punctata. *Humangenetik.* 1971;11(3):190-212.
6. **Happle R.** X-linked dominant chondrodysplasia punctata. Review of literature and report of a case. *Hum Genet.* 1979; 53(1):65-73.
7. **Happle R.** Cataracts as a marker of genetic heterogeneity in chondrodysplasia punctata. *Clin Genet.* 1981;19(1):64-6.
8. **White AL, Modaff P, Holland-Morris F, Pauli RM.** Natural history of rhizomelic chondrodysplasia punctata. *Am J Med Genet A.* 2003;118A(4):332-42.
9. **Mason DE, Sanders JO, MacKenzie WG, Nakata Y, Winter R.** Spinal deformity in chondrodysplasia punctata. *Spine (Phila Pa 1976).* 2002;27(18):1995-2002.
10. **De Pellegrin MP, Mackenzie WG, Harcke HT.** Ultrasonographic evaluation of hip morphology in osteochondrodysplasias. *J Pediatr Orthop.* 2000;20(5):588-93.