

تأثیر عصاره هیدروالکلی میوه گیاه پنج انگشت (*Vitex agnus-castus*) بر تغییرات بافت تخمدان در سندرم تخمدان پلی کیستیک القایی (PCOS) در موش صحرایی

غلامعلی جلودار^۱(PhD)*، الهام کرمی^۲(MSc)

۱- گروه فیزیولوژی، دانشکده دامپزشکی دانشگاه شیراز

۲- دانشگاه پیام نور

دریافت: ۹۱/۴/۱۱، اصلاح: ۹۱/۶/۸، پذیرش: ۹۱/۸/۱۷

خلاصه

سابقه و هدف: گیاه پنج انگشت به طور سنتی برای درمان مشکلات هورمونی زنان استفاده می شود. این مطالعه جهت بررسی اثر عصاره میوه این گیاه بر فولیکولهای تخمدان پس از القا (polycystic ovary syndrome, PCOS) انجام گردید.

مواد و روشها: در این مطالعه ۴۸ موش صحرایی نژاد Sprague dawley (وزن 20 ± 20 گرم و سن ۱۰ هفته) که سیکل جنسی منظم داشتند به چهار گروه ۱۲ تایی: کنترل (دریافت آب مقطر)، شم، PC و PT تقسیم شدند. به گروههای PC و PT جهت القاء PCOS به مدت ۲۸ روز لتروزول (۱ mg/kg) با گاوآذ خوراندند. گروههای شم و PT (پس از القاء PCOS) به مدت ۳۰ روز عصاره گیاه را با دوز ۳۶۵ mg/kg از طریق گاوآذ دریافت کردند. در پایان دوره تمامی موش ها کشته شده و بافت تخمدانهای آنها پس از تهیه مقاطع بافتی و رنگ آمیزی با روش هماتوکسیلین - اتوزین مورد مطالعه قرار گرفتند.

یافته ها: نتایج کاهش معنی داری را در تعداد فولیکول های پری آنترال (Preantral follicle, PAF)، آنترال (Antral follicle, AF) و جسم زرد در گروه PC در مقایسه با سایر گروه ها نشان داد ($p < 0.05$). اما تفاوت معنی داری در تعداد فولیکول های اولیه بین گروهها مشاهده نشد. همچنین قطر AF، ضخامت لایه تکا در فولیکول ها و لایه تونیکا آلبوژینای تخمدان در گروه PC افزایش معنی داری را نسبت به گروههای دیگر نشان داد ($p < 0.05$). اما ضخامت لایه گرانولوزا در گروه PC نسبت به سایر گروهها کاهش معنی داری یافت ($p < 0.05$). درمان با گیاه پنج انگشت سبب افزایش تعداد فولیکول های PAF, AF و جسم زرد ($6/42 \pm 0/64$) در مقابل ($3 \pm 0/18$)، کاهش تعداد فولیکول های کیستی ($1/28 \pm 0/42$) در مقابل ($5/66 \pm 0/49$)، کاهش ضخامت تونیکا آلبوژینای تخمدان، کاهش ضخامت لایه تکا و افزایش ضخامت لایه گرانولوزا در AF شد.

نتیجه گیری: نتایج مطالعه نشان داد که گیاه پنج انگشت در دوز مصرفی اثرات مثبتی بر وضعیت فولیکول های موجود در تخمدان در سندرم تخمدان پلی کیستیک دارد.

واژه های کلیدی: سندرم تخمدان پلی کیستیک، هیستولوژی تخمدان، موش صحرایی، پنج انگشت.

مقدمه

اختلالات شامل نقص در عملکرد هیپوتالاموس-هیپوفیز، عملکرد تخمدان و عملکرد آدرنال است. در واقع PCOS با ترشحات غیر عادی گنادوتروپین ها (FSH و LH)، افزایش ترشح استروئیدهای تخمدان و همچنین مقاومت به انسولین همراه است (۳). از درمانهای رایج این بیماری استفاده از داروهای شیمیایی مانند کلومفین سترات، لتروزول و متفورمین می باشد (۴). با توجه به عوارض جانبی ناشی از مصرف بسیاری از مواد شیمیایی، استفاده از گیاهان دارویی شتابی بیشتر پیدا کرده است. یکی از گیاهانی که از گذشته های دور مورد نظر بوده و هم اکنون با پیگیری بیشتر در مسیر تحقیقات قرار گرفته است گونه گیاه پنج انگشت (*Vitex agnus-castus*) با نام عمومی "ویتکس" است. گیاه

سندرم تخمدان پلی کیستیک Polycystic ovary syndrome, (PCOS) یکی از شایع ترین بیماری اندوکراین زنان در سنین باروری است که منجر به عدم تخمک گذاری، قاعدگی های نامرتب و حتی ناباروری همراه با علائم هیپراندرژیسم مثل آکنه و پرمویی (Hirsutism) می گردد (۱). از جمله فاکتورهایی که با PCOS در ارتباط بوده و جزء عوامل زمینه ساز و تشدید کننده آن می باشند، می توان مقاومت به انسولین، دیابت نوع ۲، هیپرهوموسیستئینی و بیماریهای قلبی-عروقی را نام برد (۲). اتیولوژی دقیق PCOS مشخص نیست. تحقیقات انجام شده نشان می دهد که در PCOS تعدادی از اختلالات آندوکراین باعث تقویت و تشدید همدیگر می گردند. این

این مقاله حاصل پایان نامه الهام کرمی دانشجوی کارشناسی ارشد علوم جانوری دانشگاه پیام نور اصفهان می باشد.

* مسئول مقاله:

تعیین سیکل جنسی: حیوانات در ابتدای کار و همچنین قبل از انجام خونگیری به مدت ۱۴ روز از نظر نظم مراحل سیکل جنسی مورد ارزیابی قرار گرفتند. این کار از طریق نمونه گیری از ترشحات واژن و مشاهده سلول های موجود در اسمیر در زیر میکروسکوپ نوری انجام گرفت. در موش صحرایی آزمایشگاهی طول دوره استروس ۴ یا ۵ روز بوده و دارای چهار مرحله اصلی پرواستروس (Proestrus)، استروس (Estrus)، مت استروس (Metestrus) و دی استروس (Diestrus) است (۴).

روش القاء سندرم تخمدان پلی کیستیک: پس از بررسی روشهای مختلف القا PCOS در مدل های حیوانی، در این تحقیق از روش استفاده از مهار کننده آروماتاز یعنی لتروزول استفاده شد (۱۴). تیمار موش ها با قرص لتروزول (۱mg/kg) با توجه به تقسیم بندی گروهها به صورت دهانی توسط گاوژ و به مدت ۲۸ روز انجام شد.

تهیه و تجویز عصاره گیاه: گیاه پنج انگشت از منطقه استان فارس و از بخش خاوران واقع در ۱۲۰ کیلومتری جاده شیراز- چهارم جمع آوری و توسط بخش زیست شناسی دانشکده علوم دانشگاه شیراز شناسایی گردید. میوه های گیاه پس از جدا شدن از شاخه، در شرایط استاندارد، دور از نور خورشید، رطوبت، آلودگی میکروبی با تهویه مناسب در سایه خشک شدند. جهت عصاره گیری، مقدار ۵۰۰ گرم از پودر میوه گیاه در ۱ لیتر اتانول ۷۰ درصد حل گردید. پس از ۴۸ ساعت به وسیله کاغذ صافی محلول صاف شده به بالن منتقل گردید. حلال آن با استفاده از دستگاه روتاری (Rotatory evaporator) در دمای ۷۰ درجه سانتی گراد با دور متوسط خارج گردید. مایع غلیظ شده حاصل را در بشر قرار داده، در پایان در آن و در دمای ۴۵ درجه به مدت دو روز قرار داده شد که در نتیجه آن تمام حلال الکلی محلول های غلیظ بخار شد و در نهایت عصاره خشک حاصل شد. حدود ۵۰ گرم عصاره خشک از مجموع ۵۰۰ گرم پودر میوه گیاه پنج انگشت بدست آمد. تجویز عصاره به صورت دهانی و توسط گاوژ انجام شد. بدین ترتیب که حجم معینی از عصاره مطابق با دوز تعیین شده (۳۶۵mg/kg) به صورت روزانه و به مدت ۳۰ روز، به هر موش خوراندند.

بررسی بافت تخمدان: هر دو تخمدان موشها جهت بررسی هیستولوژیکی برداشته شدند و پس از قالب گیری، به صورت سریالی و با ضخامت ۵ تا ۶ میکرومتر برش داده شدند و با همتوکسیلین - اتوزین رنگ آمیزی شدند. در مرحله آخر مقاطع بافتی تهیه شده از تخمدانها در زیر میکروسکوپ نوری با بزرگنمایی ۴۰۰ مشاهده شده و گروه های مختلف فولیکولی شمارش گردید. همچنین ضخامت لایه تکای فولیکول آنترال، گرانولوزا و تونیکا آلبوژینای تخمدان اندازه گیری شد. به منظور بررسی تغییرات بافت تخمدان، ساختارهای موجود در تخمدان بر اساس مورفولوژی به ۵ گروه: ۱- فولیکول های اولیه (primary follicle, PF)، ۲- فولیکول های پره آنترال (PAF)، ۳- فولیکول های آنترال (AF)، ۴- فولیکول های کیستیک (cystic follicle, CF) و ۵- جسم زرد (corpus luteum, CL) دسته بندی شدند و تغییرات آنها در تخمدان مورد بررسی قرار گرفت.

نتایج با استفاده از نرم افزار SPSS و به کمک آنالیز واریانس یک طرفه (One-Way ANOVA) با هم مقایسه شدند و از آزمون LSD برای مقایسه جفت گروه ها استفاده شد و صورت میانگین \pm خطای معیار (Mean \pm SEM) بیان شدند و $p < 0.05$ معنی دار در نظر گرفته شد.

پنج انگشت یکی از گیاهان دارویی است که به طور سنتی از ۲۰۰۰ سال قبل تاکنون برای درمان بی نظمی های قاعدگی، تنظیم هورمون های جنسی و بهبود باروری استفاده می شده است (۵). پژوهش های داروشناسی اخیر نشان داده اند که عصاره گیاه پنج انگشت اثر غیر مستقیم تحریک جسم زرد همراه با اثرات ضد استروژنی را دارا است.

بر اساس این مطالعات عصاره این گیاه به ویژه با تغییر میزان هورمون های جنسی تا بر طرف شدن عدم تعادل آنها عمل می کند (۶). عصاره گیاه تولید شیر را افزایش داده و این کار را احتمالاً با مکانیزم های متفاوتی از طریق پرولاکتین به انجام می رساند (۷). همچنین مصرف این گیاه در کاهش علائم سندرم پیش قانده ای (premenopausal syndrome, PMS) موثر می باشد (۸-۱۱).

مطالعات فارماکولوژیک و کلینیکی اخیر نشان داده که وجود ترکیبات دوپامینرژیک در عصاره گیاه پنج انگشت موجب تعدیل هورمون های جنسی شده است (۱۲). بر اساس شواهد موجود احتمالاً ترکیباتی در عصاره این گیاه وجود دارد که به گیرنده های D2 دوپامین در هیپوتالاموس و هیپوفیز قدامی متصل می گردند و از این طریق آزادسازی LH و FSH را مهار می کنند، در نتیجه موجب کاهش این هورمونها می شوند (۶).

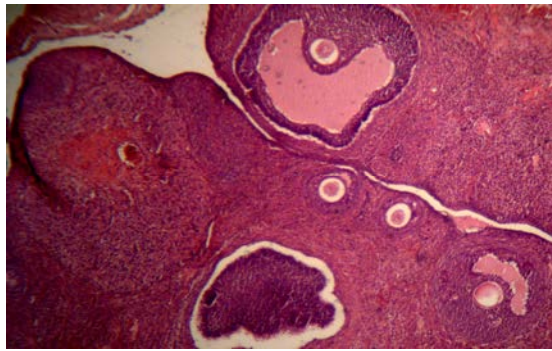
از آنجایی که عصاره این گیاه بر میزان هورمون های جنسی اثر داشته و سبب بهبود وضعیت این هورمونها در PCOS تجربی شده است (۱۳)، این تحقیق به منظور بررسی تاثیر عصاره هیدروالکلی میوه گیاه پنج انگشت بر تغییرات بافت تخمدان (تعداد انواع فولیکولها و جسم زرد موجود بر روی تخمدان) در موشهای صحرایی پس از القاء سندرم تخمدان پلی کیستیک انجام گردید.

مواد و روشها

این مطالعه به صورت تجربی و بر روی ۴۸ سر موش صحرایی ماده بالغ Sprague dawley و در ۴ گروه ۱۲ تایی (با میانگین وزن 20 ± 20 و سن تقریبی ۱۰ هفته) انجام گرفت. حیوانات از بخش پرورش حیوانات آزمایشگاهی دانشگاه شیراز تهیه شده و در اتاق حیوانات بخش فیزیولوژی در شرایط استاندارد (۱۲ ساعت نور و ۱۲ ساعت روشنائی و دمای ۲۲ درجه سانتی گراد) و تهویه مناسب نگهداری شدند. طی این مدت، موش ها دسترسی آزاد به آب و غذا داشتند. سیکل جنسی همه موش ها با تهیه اسمیر واژنی طی ۱۴ روز تعیین شد و موشهایی که سیکل جنسی منظم داشتند، انتخاب شده و به طور تصادفی به ۴ گروه تقسیم گردیدند: گروه کنترل (موش های این گروه تحت هیچ تیماری قرار نداشتند)، گروه کنترل درمان یا شم (جهت بررسی اثر عصاره گیاه بر تغییرات بافت تخمدان این گروه به مدت ۳۰ روز عصاره گیاه را با دوز ۳۶۵ mg/kg با استفاده از گاوژ دریافت کردند)، گروه PC (این گروه جهت القاء سندرم تخمدان پلی کیستیک به مدت ۲۸ روز لتروزول (1mg/kg) به صورت دهانی دریافت کردند) و گروه PT که موش های این گروه پس از القاء سندرم تخمدان پلی کیستیک، به مدت ۳۰ روز توسط عصاره گیاه و به صورت دهانی تحت درمان قرار گرفتند. در پایان دوره آزمایش (۲۲±۶ روز) پس از تعیین سیکل جنسی و وزن، تمامی موش ها با استفاده از خونگیری از قلب در فاز پرواستروس کشته شدند (موشهای گروه PC فاقد سیکل منظم بودند).

یافته ها

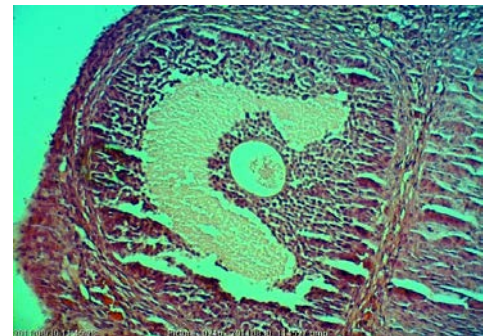
با بررسی مورفولوژی مقاطع بافتی تهیه شده از تخمدان ها در گروه کنترل فولیکول های مختلف از جمله فولیکول های گراف با لایه ضخیم سلولهای گرانولوزا و تعداد قابل توجهی جسم زرد (۱۰ مورد) دیده شد (شکل ۱). در تخمدان های مربوط به گروه PC تعداد زیادی فولیکول بزرگ کیستی با لایه بسیار نازک گرانولوزای که از مشخصات فولیکولهای کیستی است (۸) مشاهده شد (شکل ۲). در این گروه تنها سه مورد جسم زرد که نشانه تخمک گذاری است یافت شد. بنابراین بر پایه مشاهدات بافت تخمدان ها، خوردن ترروزول به موش ها در مدت ۲۸ روز، منجر به ایجاد فولیکول های کیستی و کاهش تعداد فولیکول های مختلف و عدم تخمک گذاری یا تخمک گذاری بسیار اندک (بدلیل کاهش تعداد جسم زرد) در این گروه شده است. بررسی های مورفولوژیکی در گروه PT در مقایسه با گروه PC نشان داد که عصاره میوه گیاه پنج انگشت در مدت ۳۰ روز منجر به افزایش در تعداد فولیکول های مختلف، کاهش تعداد فولیکول های کیستی (۱/۲۸±۰/۴۲ در مقابل ۵/۶۶±۰/۴۹) و افزایش تعداد جسم زرد (۶/۴۲±۰/۶۴ در مقابل ۳±۰/۱۸) شده است (شکل ۳).



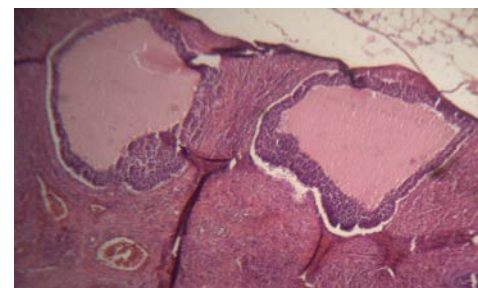
شکل ۳. مشاهده فولیکول های مختلف به همراه جسم زرد در گروه PT (بزرگنمایی ×۴۰۰)

عصاره گیاه پنج انگشت در دوز ۳۶۵mg/kg در گروه کنترل درمان (شم) در مقایسه با گروه کنترل تغییر معنی داری بر تغییرات بافت تخمدان ایجاد نکرد (نمودار ۱). استفاده از ترروزول جهت ایجاد سندرم تخمدان پلی کیستیک در موش های صحرایی سبب کاهش تعداد فولیکول های AF، PAF، CL و افزایش تعداد فولیکول های کیستی در مقایسه با گروه کنترل شد. این تغییرات از لحاظ آماری معنی دار بود ($p < 0.05$). در حالیکه تفاوت معنی داری در تعداد فولیکول های PF در هیچکدام از گروه ها مشاهده نشد. میانگین تعداد فولیکول های PAF، AF و CL در گروه PCOS دریافت کننده عصاره (PT) به طور معنی داری نسبت به گروه PC افزایش نشان داد در حالیکه میانگین تعداد فولیکول های کیستی در گروه PT نسبت به گروه PC کاهش نشان داد ($p < 0.05$) (جدول ۱).

اندازه گیری قطر فولیکول های آنترال افزایش معنی داری را در گروه PC نسبت به گروه کنترل نشان می دهد ($p < 0.05$) که به دلیل وجود کیست های بزرگ و پر از مایع است. کاهش معنی داری ($p < 0.05$) در اندازه قطر این فولیکولها در گروه PT نسبت به گروه PC مشاهده شد (نمودار ۱). میانگین ضخامت تونیکا آلبوزینای تخمدان (نمودار ۲) و تکای فولیکولهای آنترال (نمودار ۳) در گروه PC افزایش معنی داری را نسبت به گروه کنترل نشان داد. در حالیکه میانگین ضخامت لایه گرانولوزای فولیکول (نمودار ۴) در این گروه کاهش معنی داری را نسبت به گروه کنترل داشت ($p < 0.05$). میانگین ضخامت لایه گرانولوزای فولیکول های آنترال در گروه PT به طور معنی داری نسبت به گروه PC افزایش ولی میانگین ضخامت لایه تکای فولیکول آنترال و تونیکا آلبوزینای تخمدان در گروه PT نسبت به گروه PC کاهش یافت ($p < 0.05$).



شکل ۱. نشان دهنده فولیکول گراف در گروه کنترل (بزرگنمایی ×۴۰۰)



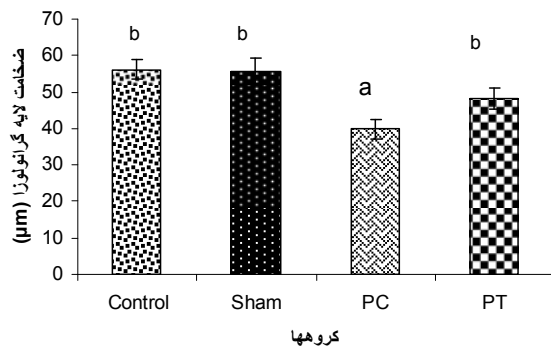
شکل ۲. مشاهده دو مورد فولیکول کیستی به همراه لایه نازک گرانولوزا در گروه PC (بزرگنمایی ×۴۰۰)

جدول ۱. مقایسه تعداد فولیکول های مختلف و جسم زرد در گروههای مورد بررسی (n=۱۲)

گروهها	تعداد فولیکول اولیه	تعداد فولیکول پری آنترال	تعداد فولیکول آنترال	تعداد فولیکول کیستی	تعداد جسم زرد
کنترل	۱۷/۷۵±۰/۸۱	۵۲±۱۰/۴۲ a	۱۱/۸۵±۱/۱۱ a	۰ a	۱۰±۰/۷۵a
شم	۱۷/۲۳±۰/۹۴	۵۳/۲۶±۱/۹۳a	۱۱/۴۲±۰/۹۲ a	۰ a	۱۰/۴۱±۰/۷۱a
PC	۱۷±۰/۸۷	۳۹/۶۱±۱/۷۵b	۳±۰/۰۳b	۵/۶۶±۰/۴۹ b	۳±۰/۱۸b
PT	۱۷/۴۸±۰/۸۵	۴۸±۱/۹۶ a	۶±۰/۴۸c	۱/۲۸±۰/۴۲ c	۶/۴۲±۰/۶۴c

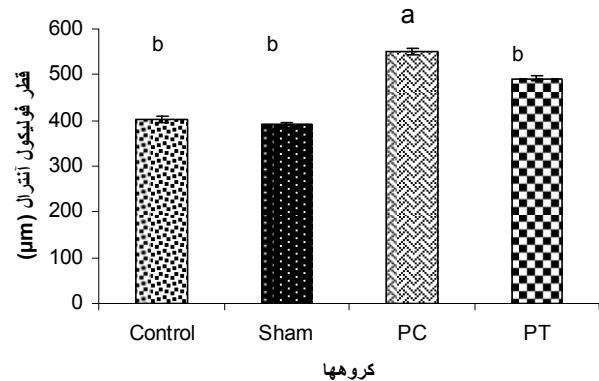
حروف الفبای لاتین غیر مشابه در هر ستون نشان دهنده تفاوت معنی دار بین گروهها می باشد

شم: گروه کنترل به همراه دریافت عصاره PC: مبتلا به PCOS PT: گروه مبتلا به PCOS و درمان شده با عصاره گیاه



نمودار ۴: مقایسه ضخامت لایه گرانولوزای فولیکول آنترال در گروه های مختلف (n=12)

حروف نامشابه نشان دهنده تفاوت معنی دار بین گروهها می باشد ($p < 0.05$).
PC: گروه مبتلا به PCOS
PT: گروه مبتلا به PCOS و درمان شده با عصاره گیاه

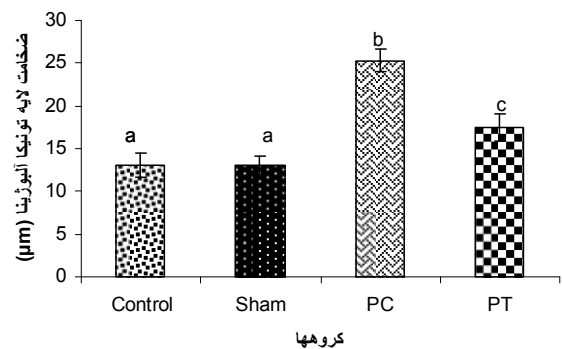


نمودار ۱: مقایسه قطر فولیکول آنترال در گروه های مختلف (n=12)

حروف نامشابه نشان دهنده تفاوت معنی دار بین گروهها می باشد ($p < 0.05$).
PC: گروه مبتلا به PCOS
PT: گروه مبتلا به PCOS و درمان شده با عصاره گیاه

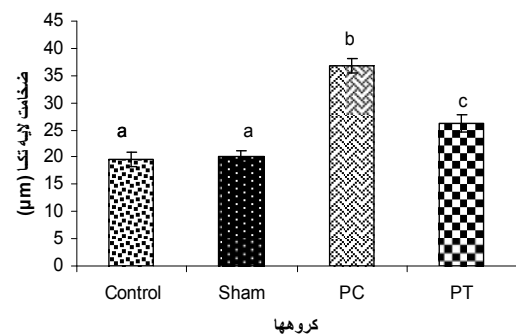
بحث و نتیجه گیری

نتایج حاصل از این بررسی نشان داد پس از القاء سندرم تخمدان پلی کیستیک تعداد فولیکول های پری آنترال و آنترال در تخمدان کاهش داشته و کیست های متعدد دارای فولیکولهای بزرگ با لایه گرانولوزای بسیار نازک می باشند. تنها سه مورد جسم زرد در این تخمدانها مشاهده شد که نشانگر آنوالاسیون یا الیگوالاسیون در این گروه است. همچنین عصاره میوه گیاه پنج انگشت در دوز ۳۶۵mg/kg در موش های مبتلا به PCOS سبب افزایش تعداد فولیکولهای مختلف و تعداد جسم زرد (CL) و کاهش در تعداد فولیکولهای کیستی موجود بر روی تخمدان شد. نتایج تحقیق حاضر نشان داد ترکیبات موجود در گیاه پنج انگشت سبب بهبود وضعیت فولیکولهای بافت تخمدان در PCOS شده است. Sasikala و همکاران پس از ایجاد سندرم تخمدان پلی کیستیک توسط تتروزول به مدت ۲۸ روز در رت های ماده گزارش کردند که رشد و نمو فولیکول ها در گروه آزمایش نسبت به گروه کنترل کاهش داشته است که این نتایج با یافته های پژوهش حاضر همخوانی دارد (۱۵). همچنین Desjardins و همکاران پس از القاء PCOS در موش های صحرایی گزارش کردند کیستهای متعددی در تخمدان تشکیل شده است و منشاء این کیست ها از فولیکول های آترزی شده، است. همچنین مشاهده کردند لایه سلول های گرانولوزا دژنره شده و لایه خارجی سلول تکا ضخیم تر شده است (۱۶). از آنجا که PCOS با تغییرات هورمونهایی جنسی بخصوص استروئیدها همراه است، احتمالاً مصرف این گیاه با تنظیم سطح این هورمونها یا اثر برگیرنده های آنها توانسته اثر سوء عدم تعادل این هورمونها را کاهش دهد. فیتواستروژن ها از مواد طبیعی گیاهی هستند که خواص استروژنی دارند و در بعضی از گیاهان از جمله در گیاه پنج انگشت یافت می شوند. شباهت ساختمان این مواد با استروژن سبب گردیده که آنها قادر باشند به گیرنده های استروژن متصل شوند و انواع اثرات استروژنی را اعمال کنند. سه گروه اصلی فیتواستروژن ها شامل ایزوفلاون ها، لیگنان ها و کومستان ها هستند. اکثر فیتواستروژن ها تمایل بالایی برای اتصال به گیرنده های استروژنی



نمودار ۲: مقایسه ضخامت لایه تونیکا البوژینای تخمدان در گروههای مختلف (n=12)

حروف نامشابه نشان دهنده تفاوت معنی دار بین گروهها می باشد ($p < 0.05$).
PC: گروه مبتلا به PCOS
PT: گروه مبتلا به PCOS و درمان شده با عصاره گیاه



نمودار ۳: مقایسه ضخامت لایه تکای فولیکول آنترال در گروههای مختلف (n=12)

حروف نامشابه نشان دهنده تفاوت معنی دار بین گروهها می باشد ($p < 0.05$).
PC: گروه مبتلا به PCOS
PT: گروه مبتلا به PCOS و درمان شده با عصاره گیاه

گیاهی است، ثابت شده است (۱۸). در مطالعه Dugoua و همکاران اثرات آندوکراین این گیاه شامل افزایش ترشح پروژسترون و القای تشکیل طبیعی جسم، مشخص شده است. بر اساس نتایج این تحقیق گیاه پنج انگشت باعث مهار سازی پرولاکتین شده و همچنین مرحله لوتئال چرخه قاعدگی را نرمال می کند (۱۹). همچنین از آنالیز شیمیایی عصاره گیاه پنج انگشت پیش ماده های استروئیدی استخراج کرده اند که محققین معتقدند از طریق عملکرد این پیش ماده ها بر محور هیپوتالاموس-هیپوفیز-تخمندان تاثیر دارند (۶). مطابق با نتایج تحقیقات قبل می توان نتیجه گرفت که ترکیبات موجود در عصاره گیاه پنج انگشت احتمالا از با داشتن اثراتی شبیه هورمون های استروئیدی از طریق اتصال به گیرنده های آنها یا بر اثر تغییر میزان ترشح آنها بر میزان هورمون های جنسی اثر گذاشته و با این مکانیسم باعث بهبود در وضعیت فولیکولی تخمدان نسبت به گروه ۳ شده است.

با استفاده از نتایج بدست آمده در تحقیق حاضر، می توان نتیجه گیری کرد که عصاره گیاه پنج انگشت موجب افزایش رشد و نمو PAF، AF، کاهش قطر AF، کاهش ضخامت لایه تکا در AF، کاهش ضخامت تونیکا آلبوژینای تخمدان و افزایش ضخامت لایه گرانولوزا در حیوانات مبتلا به سندرم تخمدان پلی کیستیک می شود که نشانه های بهبود وضعیت سندرم تخمدان پلی کیستیک است.

تقدیر و تشکر

بدینوسیله از خانم احمدی کارشناس بخش فیزیولوژی و آقای جلالی کارشناس بخش فارماکولوژی که در انجام این تحقیق همکاری نمودند تشکر و قدردانی می گردد.

بنا نسبت به گیرنده های آلفا نشان می دهند. این فرم گیرنده بیشتر در تخمدان، رحم، مغز و مثانه بیان می شود (۶). ترکیبات موجود در این گیاه بر هومون های جنسی اثر گذاشته و میزان این هورمون ها را تغییر داده است (۱۷ و ۱۳).

ممکن است اثر ترکیبات فیتواستروئیدی و فیتواستروژنی بر تغییرات هورمونهای جنسی از طریق اتصال به گیرنده های استروژنی اعمال شده باشد. Nasri و همکاران کاهش هورمون های تستوسترون، LH و FSH را در موشهای سوری نر که مدت یک ماه دوزهای مختلف عصاره گیاه پنج انگشت را به صورت داخل صفاقی در یافت کرده بودند، گزارش کردند (۱۷). بنابراین به نظر می رسد که گیاه پنج انگشت در حیوان مبتلا به PCOS با تعدیل گنادوتروپینها سبب بهبود هورمونهای تخمدان و فولیکولهای موجود بر روی آن می شود. همچنین ترکیبات دوپامینرژیک موجود در این گیاه در بهبودی دردهای پستان در سندرم پیش از قاعدگی و احتمالا دیگر علائم این سندرم زنان موثر واقع شده است. لذا مصرف عصاره یا فرآورده دارویی این گیاه مانند اکتوگل و ویتاگنوس جهت درمان این بیماریها توصیه شده است. ترکیبی به نام ویتکسی لاکتون در عصاره گیاه پنج انگشت وجود دارد که به گیرنده های D2 دوپامین در هیپوتالاموس و هیپوفیز قدامی متصل می شود و از آن طریق آزادسازی پرولاکتین را مهار می کند و دردهای پستان را کاهش می دهد (۱۱). از میوه گیاه پنج انگشت ویتکسی-لاکتون جدا گردیده، این ماده تمایل بالایی برای اتصال به گیرنده های دوپامینی نشان می دهد، این ترکیب شبه دوپامینی سبب مهار آزادسازی پرولاکتین پایه و تحریک شده توسط هورمون آزادکننده تیروتروپین می گردد (۶). اخیرا گیاه پنج انگشت را پزشکان آلمانی برای درمان بیماران توصیه کرده اند و حتی در اروپا و آمریکای شمالی به عنوان گیاه دارویی کاربرد پیدا کرده است. در اروپا خاصیت درمانی این گیاه برای بی نظمی های سیکل قاعدگی، ناراحتی پستان به وسیله کمسیون E آلمان که به عنوان نمایندگی دولتی داروهای

Effect of Hydroalcoholic Extract of Vitex Agnus-Castus Fruit on Ovarian Histology in Rat with Induced Polycystic Ovary Syndrome (PCOS)

G.A. Jelodar (PhD)^{1*}, E. Karami (MSc)²

1. Department of Physiology, School of Veterinary Medicine, Shiraz University, Shiraz, Iran

2. Payame Noor University, Iran

J Babol Univ Med Sci; 15(3); May 2013; pp: 96-102

Received: Jul 1st 2012, Revised: Aug 29th 2012, Accepted: .Nov 7th 2012.

ABSTRACT

BACKGROUND AND OBJECTIVE: Vitex agnus castus is used as alternative medicine for treatment of endocrine disorders in women. This study was carried out to evaluate the effect of vitex agnus castus in ovarian histomorphology in rat with induced polycystic ovary syndrome (PCOS).

METHODS: In this study, 48 Sprague Dawley rats (200±20 g & 10 weeks ages) with normal estrous cycles were randomly divided into four groups: Control (received distilled water), Sham, PC and PT. To develop PCOS letrozol was administrated (1mg/kg) by gavage for 28 days to the PC and PT groups. Sham and PT (after induction of PCOS) groups received 365 mg/kg vitex agnus-castus extract orally by gavage for 30 days. At the end of experiment, rats were sacrificed, both of ovaries were dissected out, and prepared section of ovaries stained with *Hematoxylin-eosin* for histological study.

FINDINGS A significant decrease in number of preantral follicles (PAF), antral follicles (AF) and corpus luteum was observed in PC group compared to other groups, but number of primary follicles did not show significant difference between groups. Diameter of antral follicles, thickness of theca of follicle and tunica albuginea of ovary increased significantly in PC group compared to other groups. However thickness of granulosa layer decrease in PC group compare to other groups. Treatment by vitex agnus castus resulted to increase number of PAF and AF, corpus luteum (6.42±0.64 vs. 3±0.18), decrease number of cystic follicles (1.28 ±0.42 vs. 5.66±0.49) and decrease thickness of theca of follicle and tunica albuginea of ovary and increase thickness of granulosa layer of AF.

CONCLUSION: The results of this study showed that vitex agnus castus in administrated dose has positive effect on the condition of ovarian follicles in the experimental PCOS.

KEY WORDS: Polycystic ovary syndrome, Ovarian histology, Rat, Vitex agnus castus.

*Corresponding Author;

Address: Department of Physiology, School of Veterinary Medicine, Shiraz University, Shiraz, Iran

Tel: +98 711 6138757

E-mail: jelodar@shirazu.ac.ir

References

- Gambineri A, Pasquali R. Insulin resistance, obesity and metabolic syndrome in polycystic ovary syndrome. *Endocrinol Nutr* 2005;53(Suppl 1):41-55.
- Raja-Khan N, Shuja SA, Kunselman AR, et al. Brachial artery conductance during reactive hyperemia is increased in women with polycystic ovary syndrome. *Eur J Obstet Gynecol Reprod Biol* 2011;55(1):49-53.
- Marx TL, Mehta AE. Polycystic ovary syndrome: pathogenesis and treatment over the short and long term. *Cleve Clin J Med* 2003;70(1):31-3, 36-41, 45.
- Moggetti P, Castello R, Negri C, et al. Metformin effects on clinical features, endocrine and metabolic profiles, and insulin sensitivity in polycystic ovary syndrome: a randomized, double-blind, placebo-controlled 6-month trial, followed by open, long-term clinical evaluation. *J Clin Endocrinol Metab* 2000;85(1):139-46.
- Newall C, Anderson L, Phillipson J. Herbal medicines. 3rd ed. London: The Pharmaceutical Press 1996; pp: 19-20.
- Borrione P, Di Luigi L, Maffulli N, Pigozzi F. Herbal supplements: cause for concern? *J Sports Sci Med* 2008;7(4): 562-4.
- Klicdag E, Tarim E, Bagis T, et al. Fructus agni casti and bromocriptine for treatment of hyperprolactinemia and mastalgia. *Int J Gynaecol Obstet* 2004;85(3) 292-3.
- Zamani M, Neghab N, Torabian S. Therapeutic effect of Vitex agnus castus in patients with premenstrual syndrome. *Acta Med Iran* 2012;50(2):101-6.
- Dante G, Facchinetti F. Herbal treatments for alleviating premenstrual symptoms: a systematic review. *J Psychosom Obstet Gynaecol* 2011;32(1):42-51.
- Schellenberg R. Treatment for the premenstrual syndrome with agnus castus fruit extract: prospective, randomised, placebo controlled study. *BMJ* 2001;322(7279):134-7.
- Wuttke W, Jarry H, Christoffel V, Spengler B, Seidlova, Wuttke D, Chaste tree (Vitex agnus-castus) -- pharmacology and clinical indications. *Phytomedicine* 2003;10(4):348-57.
- Daniele C, Thompson Coon J, Pittler MH, Ernst E. Vitex agnus castus a systematic review of adverse event. *Drug Saf* 2005;28(4):319-32.
- Jelodar G A, Askari K. Effect of vitex agnus-castus fruits hydroalcoholic extract on sex hormones in rat with induced polycystic ovary syndrome. *Physiol Pharmacol* 2012;16(1):62-9.
- Kafali H , Iriadam M, Ozardali I, Demir N. Letrozole-induced polycystic ovaries in the rat: a new model for cystic ovarian disease. *Arch Med Res* 2004;35(2):103-8.
- Sasikala SL, Shamil AS. A novel ayurvedic medicine-asokarishtam in the treatment of letrozol induced PCOS in rat. *J Cell Tissue Res* 2009;9(2):1903-7.
- Desjardins GC, Beaudet A, Brawer JR. Alternations in opioid parameters in the hypothalamus of rats with estradiol-induced polycystic ovarian disease. *Endocrinology* 1990;127(6):2969-76.
- Nasri S, Oryan S, Haeri Rohani A, Amin GH, Yahyavi H, The effects of vitex agnus castus L. extract on gonadotrophines and testosterone in male mice. *Iranian Int J Sc* 2004;5(1):25-30.
- Roemheld H. Chasteberry. *Am Fam Physican* 2005;72(5):821-4.
- Dugoua JJ, Seely D, Perri D, Koren G, Mills E. Safety and Efficacy of Chaste tree (Vitex agnus castus) during pregnancy and lactation. *Can J Clin Pharmacol* 2008;15(1):74-9.