

## گزارش مورد نادری از جسم خارجی دوطرفه در ریه

محسن محمدی<sup>۱</sup>(MD)، سهیل اوصیا<sup>۱\*</sup>(MD)، المیرا خدابخش<sup>۲</sup>(MD)

۱- مرکز تحقیقات بیماری‌های غیرواگیر کودکان امیرکلا، دانشگاه علوم پزشکی بابل

۲- دانشگاه علوم پزشکی بابل

دریافت: ۹۱/۸/۲۴، اصلاح: ۹۱/۱۰/۱۷، پذیرش: ۹۱/۱۲/۱۶

### خلاصه

**سابقه و هدف:** بلع جسم خارجی در یک فرد سالم با مکانیسم غیر ارادی عضلات و رفلکس بلع جلوگیری خواهد شد. در کودکان آسپیراسیون جسم خارجی شیوع بیشتری دارد و ممکن است تهدید کننده حیات باشد. تشخیص به موقع بیماری در مرحله بدون علامت و درمان اورژانسی برونکوسکوپی بیمار بسیار حائز اهمیت می باشد. از این رو یک شیرخوار مبتلا به بلع جسم خارجی دو طرفه در برونکوس راست و چپ و برونکوسکوپی گزارش می گردد.

**مواد و روشها:** شیرخوار پسر ۲۰ ماهه ای به علت تنگی نفس و تب مراجعه کرده که شرح حالی مشکوک از بلع جسم خارجی حدود سه ماه قبل را ذکر می کردند، که دو بار به علت پنومونی در مراکز درمانی درمان شد. در معاینه ویزینگ دو طرفه در سمع ریه و دیسترس شدید تنفسی داشته است. در عکس ریه پر هوایی دو طرفه ریه داشته است که با توجه به شرح حال و معاینه فیزیکی جهت بیمار برونکوسکوپی انجام شد که موفق به خارج کردن جسم خارجی، تخمه در برونکوس راست و مغز آن از برونکوس چپ شدیم و سپس با حال عمومی خوب مرخص شد.

**نتیجه گیری:** بلع جسم خارجی ممکن است تظاهرات غیرمعمول به خصوص در سنین پایین داشته و به ندرت ممکن است هر دو برونکوس را درگیر نماید و با بیماریهایی نظیر پنومونی و آسم اشتباه گردد، و اقدام سریع برونکوسکوپی اورژانسی، ضروری است.

**واژه های کلیدی:** آسپیراسیون، پنومونی، برونکوسکوپی، ویزینگ، آسم.

### مقدمه

بعضی از مطالعات این برتری برونکوس راست به چپ، اثبات نشده است (۷و۱). درمان انتخابی برای اجسام خارجی راه هوایی، استفاده از آندوسکوپی سخت جهت بیرون کشیدن جسم خارجی در همان روز تشخیص می باشد (۸). از این رو بر آن شدیم تا یک بیمار با جسم خارجی دو طرفه در برونکوس راه هوایی با یک شرح حال غیرمعمول و تشخیص به موقع و برونکوسکوپی اورژانسی موفق را گزارش نماییم.

### گزارش مورد

شیرخوار پسر ۲۰ ماهه ای با شکایات خس خس سینه و تنگی نفس از ۵ روز قبل مراجعه کرده است که در مرکز درمانی دیگری تحت درمان بوده است. والدین شیرخوار تب خفیف و سابقه مشکلات مشابه را از حدود سه ماه قبل ذکر می کنند که تحت درمان آنتی بیوتیکی قرار گرفته است. همچنین سابقه مشکوک از سرفه و سیانوز را حدود سه ماه قبل بعد از مصرف آجیل را ذکر می کنند که توسط خواهر بیمار خورنده شده است. رشد و تکامل بیمار نرمال می باشد.

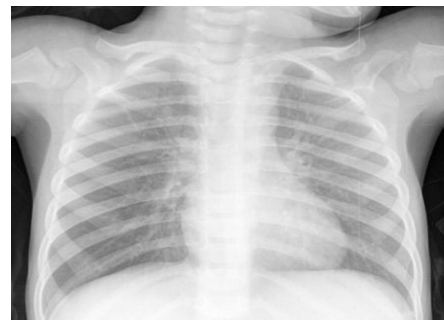
شیرخواران و نو پایان با استفاده از دهان خود به کاوش محیط پیرامون خود می پردازند و لذا بیشترین تعداد قربانیان آسپیراسیون جسم خارجی را تشکیل می دهند (۱). کودکان کوچک تر از ۳ سال، ۷۳٪ موارد را تشکیل می دهند (۱). علائم اولیه آسپیراسیون جسم خارجی بستگی به اندازه جسم و مکان گیرافتادن جسم متفاوت می باشد (۲و۳). از علائم بالینی سرفه و خس خس سینه و تنگی نفس می باشد (۴). بلع جسم خارجی یک وضعیت بسیار خطرناک و تهدید کننده حیات می باشد و در حدود ۵٪ مرگ و میر در گروه سنی کمتر از ۱۵ سال اتفاق می افتد (۱). شرح حال مهمترین راه تشخیص بیماری می باشد (۱). در یک مطالعه از میان ۱۴۲۸ بیمار که با تشخیص بلع جسم خارجی در راه هوایی ثبت شد تنها ۶ مورد جسم خارجی در هر دو برونکوس یافت شد (۵). در مطالعه ای دیگر از میان ۱۰۲ کودک با شک به بلع جسم خارجی یافته های برونوسکوپی نشان داد که تنها در ۵ مورد در هر دو برونکوس جسم خارجی یافت شد که بسیار نادر می باشد (۶). اغلب محققین اعتقاد بر این مسئله دارند که جسم خارجی اغلب در برونکوس راست به دام می افتد (برونس راست در ۵۸٪ موارد) که این رخداد به دلیل کوتاهی و مستقیم و گشاد بودن برونکوس راست می باشد؛ در حالیکه در

\* مسئول مقاله:

در معاینه علائم حیاتی بیمار شامل:

PR: 110 RR: 55 T: 36.8 BP: 100/65

بوده است. در معاینه قفسه سینه دیسترس تنفسی شدید، رتراکسیون ساب کوستال و اینترکوستال به همراه ویزینگ دو طرفه داشته است. در روز بستری تحت درمان با آنتی بیوتیک و نبولایزر سالبوتامول و هیدروکورتیزون قرار گرفت. در عکس قفسه سینه پر هوایی دو طرفه مشهود بوده است. (شکل ۱) با توجه به شرح حال مشکوک، مشاوره جراحی اطفال انجام شد که با تشخیص اولیه بلع جسم خارجی **Rigid Bronchoscopy** انجام شد که به دنبال آن تخمه از برونکوس راست و مغز آن از برونکوس چپ خارج شد و در روز پنجم، بعد از درمان کامل با حال عمومی خوب مرخص شد (شکل ۱).



شکل ۱. عکس ریه قبل از برونکوسکوپی

## بحث و نتیجه گیری

در بیمار گزارش شده تخمه از برونکوس راست و مغز آن از برونکوس چپ خارج شد که یافته ای کمیاب می باشد. در یک مطالعه نوع جسم خارجی در میان ۱۴۲۸ بیمار با تشخیص بلع جسم خارجی ۱۲۴۴ مورد (۸۷/۱۲٪) بادام زمینی و ۹۳ مورد (۶/۵٪) باقلا و سایر موارد حدود ۹۱ مورد (۶/۳۷٪) بوده است؛ (۵). جسم خارجی دو طرفه در برونش راست و چپ بسیار نادر بوده و یک تاریخچه بالینی دقیق و معاینه فیزیکی و عکس قفسه سینه راهگشای تشخیص می باشد (۸). اسپیراسیون در یک فرد سالم با مکانیسم غیرارادی عضلات و رفلکس بلع جلوگیری خواهد شد (۲) در حالی که در کودکان به دلیل ناهماهنگی در عضلات بلع و یا قراردادن اشیاء اطراف در دهان و یادگیری راه رفتن و دویدن، نداشتن دندان کافی، تحت مراقبت بودن با برادر و خواهر بزرگتر شیوع بلع جسم خارجی بیشتر می باشد (۱). در شیرخوار گزارش شده سن پایین و تغذیه ناصحیح احتمالی علت بلع جسم خارجی بوده است. ۱/۳ مواد آسپیره شده را میوه های مغزدار، از جمله بادام زمینی تشکیل می دهد. از دیگر مواد آسپیره شده می توان به قطعات هویج خام، سیب، نخود، لوبیا خشک، ذرت، تخم هندوانه یا آفتاب گردان و تکه های اسباب بازی اشاره کرد. طبق برخی مطالعات بیشترین جسم خارجی بلع شده بادام زمینی و در برونش راست می باشد (۸و۹).

مهم ترین روش تشخیص گرفتن شرح حال می باشد که ممکن است به دلیل بعضی مشکلات مقدور نباشد. ممکن است رخداد در حضور شاهد عینی نباشد و یا در حضور برادر یا خواهر بزرگتر بوده که به دلیل مداخله در واقعه انکار شود (۱۰). بیمار ممکن است در مرحله بدون علامت مراجعه کرده باشد و یا با عوارضی نظیر تب و پنومونی و آتلکتازی و هموپتیزی تظاهر کند (۱). در بیشتر موارد، جسم خارجی در برونش گیر می کند (برونش راست در ۵۸٪ موارد درگیر می شود). این

محل در حنجره و نای در ۱۵٪ موارد دیده شده است (۱). در یک مطالعه از ۱۴۲۸ بیمار که با تشخیص بلع جسم خارجی در راه هوایی ثبت شده است بر اساس مکان جسم خارجی ۷۵ مورد (۵/۲۵٪) در تراشه، ۷۸۰ بیمار (۵۴/۶۲٪) در برونکوس راست، ۵۶۷ بیمار (۳۹/۷۱٪) در برونکوس چپ و ۶ مورد (۰/۴/۲٪) در هر دو برونکوس بوده است (۵). در مطالعه دیگری محل درگیری راه هوایی در جسم خارجی حدود ۶۸٪ در برونکوس راست، ۳۰٪ در سمت چپ، حدود ۲٪ در هر دو برونش و ۳۰-۲۰٪ در کارینا بوده است (۱۱).

در یک مطالعه انجام شده از سال ۱۹۹۷-۲۰۰۷ در میان ۱۰۲ کودک با شک به بلع جسم خارجی، یافته های برونکوسکوپی نشان داد که جسم خارجی حدود ۴۵ مورد در برونکوس راست، ۲۹ مورد در چپ، ۵ مورد در هر دو برونکوس، ۱۴ مورد در تراشه، ۴ مورد در حنجره بوده است و ۵ مورد یافته ای نداشته است (۶). در حالی که در بیمار ما جسم خارجی در هر دو برونکوس راست و چپ بوده است که به ندرت اتفاق می افتد.

علائم بالینی ممکن است در سه مرحله دیده شود:

۱- مرحله اولیه، حمله شدید سرفه، خفگی، حالت اق زدن که ممکن است بلافاصله با انسداد راه هوایی، اسپیراسیون جسم خارجی ایجاد شود (۱). حدود ۹۰-۸۰ درصد با تریاد سرفه، ویزینگ و کاهش صداهای ریوی مشخص می شود (۱) که در بیمار ما ویزینگ علامت بارز بوده است.

۲- مرحله بدون علامت می باشد. مرحله ای که بسیار خطرناک بوده و سبب تاخیر در تشخیص می شود (۱) که در بیمار ما نیز این زمان سبب تاخیر در تشخیص شده بود.

۳- مرحله سوم عوارض بیماری می باشد که شامل تب و سرفه و هموپتیزی و پنومونی و آتلکتازی می باشد (۱).

در یک مطالعه از ۹۸ کودک مشکوک به بلع جسم خارجی ۴۶٪ با تظاهر تب، ۳۹٪ با پنومونی، ۲۹٪ با سرفه بوده اند (۱۲). در بیمار ما نیز تظاهرات بیماری شامل پنومونی و تب بوده است که ممکن است بدون در نظر گرفتن عامل زمینه ای به وجود آورنده درمان مکرر شده و سبب گمراهی پزشک و تاخیر در تشخیص شود.

یافته های رادیولوژی در یک عکس خلفی-قدامی مناسب حین بازدیم می تواند بسیار کمک کننده باشد. در حالیکه در ۳۰-۱۵٪ موارد نرمال گزارش می شود (۸). در طی بازدیم، جسم خارجی موجود در برونش مانع خروج هوا از ریه دچار انسداد شده و سبب آمفیژمای انسدادی، گیرافتادن هوا همراه با هوادار شدن ریه انسداد یافته و شیفیت مدیاستن به سمت مقابل می گردد. در حالی که در بیمار گزارش شده یک پرهوایی دو طرفه وجود داشته و شواهد رادیولوژیکی پنومونی وجود نداشت. درمان انتخابی برای اجسام خارجی راه هوایی، در آوردن جسم خارجی از مسیر هوایی در همان روزی که تشخیص داده می شود توسط برونکوسکوپی می باشد (۱۳). در بیمار ما با تشخیص به موقع و اقدام برونکوسکوپی موفق که به طور اورژانسی در مرکز انجام شد، سبب نجات و بهبودی به موقع بیمار گشت.

شرح حال مثبت از واقعه هرگز نباید نادیده گرفته شود چه بسا شرح حال منفی نیز می تواند گمراه کننده باشد. خفگی و یا سرفه به همراه خس خس قویاً به نفع جسم خارجی می باشد. از آنجاییکه میوه های مغزدار از شایع ترین علل انسداد برونش ها می باشند، پزشک مخصوصاً از والدین کودک در این مورد سوال

به این موضوع در شرح حال در جهت درمان به موقع و صحیح بیماری ضروری است.

### تقدیر و تشکر

بدینوسیله از واحد توسعه و تحقیقات بالینی بیمارستان کودکان امیرکلا و خانم دکتر محدثه میرزاپور برای همکاری در تهیه این گزارش تشکر و قدردانی می‌گردد.

می‌پرسد و چنان چه شرح حال مثبت از خوردن آن وجود داشته باشد، برونکوسکوپی سریعاً می‌بایست انجام گیرد. علائم بالینی ممکن است از بیمار بدون علامت تا علائمی مثل سرفه، خس خس سینه، پنومونی، کاهش صداهای ریوی و ویزینگ باشد و در بیمار با پنومونی مکرر و عدم پاسخ به درمان آنتی بیوتیکی باید مورد شک قرار گیرد. شرح حال و معاینه بالینی و نه عکس رادیوگرافی، اندیکاسیون جهت برونکوسکوپی را تعیین می‌کند. بلع جسم خارجی ممکن است تظاهرات غیرمعمول در سنین پایین داشته باشد و حتی دو طرفه باشد و یا با بیماری‌هایی نظیر آلرژی، آسم، پنومونی اشتباه گردد (۱۴). از این رو توجه

## A Rare Case with Bilateral Foreign Body Aspiration

M. Mohamadi (MD)<sup>1</sup>, S. Osia (MD)<sup>1\*</sup>; E. Khodabakhsh (MD)<sup>2</sup>

1. Non-Communicable Pediatric Diseases Research Center, Babol University of Medical Sciences, Babol, Iran

2. Babol University of Medical Sciences, Babol, Iran

---

J Babol Univ Med Sci; 15(5); Sep 2013; pp: 107-111

Received: Nov 14<sup>th</sup> 2012, Revised: Jan 6<sup>th</sup> 2013, Accepted: Mar 6<sup>th</sup> 2013.

### ABSTRACT

**BACKGROUND AND OBJECTIVE:** Foreign body aspiration in a normal mechanism of voluntary muscles with swallowing reflex will be stopped. In children, foreign body aspiration is more common that threaten life. Early diagnosis of disease in the asymptomatic stage and emergency treatment of bronchoscopy is very important. In this study, bilateral foreign body aspiration in infant with right and left bronchus and bronchoscopy was reported.

**CASE:** A 20-month-old infant presented with dyspnea and fever and with suspected history of foreign body aspiration about three months ago that was treated for pneumonia at hospitals twice. On physical examination, bilateral wheezing in lung auscultation and respiratory distress was found. According to patient's history, physical examination and chest x-ray, bronchoscopy was performed. Seed was found from left and right bronchus, and then the patient was discharged in a good condition.

**CONCLUSION:** Foreign body aspiration is unusual, especially in the early childhood and rarely may involve both bronchus. Foreign body aspiration can be misdiagnosed as pneumonia and asthma. Thus emergency bronchoscopy is necessary.

**KEY WORDS:** *Aspiration, Pneumonia, Bronchoscopy, Wheezing, Asthma.*

---

\*Corresponding Author;

Address: Non-Communicable Pediatric Diseases Research Center, Amirkola Children Hospital, Babol, Iran

Tel: +98 111 3246963

E-mail: sohil.osia@yahoo.com

## References

- 1.Holinger LD. Foreign body of the airway. In: Kliegman RM, Stanton BMD, Geme JS, Schor NF, Behrman RE. Nelson textbook of pediatrics. 19th ed. Philadelphia: Elsevier Health Sciences 2011; pp: 1453-4.
- 2.Tietjen PA, Kaner RJ, Quinn CE. Aspiration emergencies. Clin Chest Med 1994;15(1):117-35.
- 3.Elloy MD, Worley GA, Bailey CM. Foreign body inhalation: a case of mistaken identity? J Emerg Med 2010;38(4):499-501.
- 4.McGuirt WF, Holmes KD, Feehs R, Browne JD. Tracheobronchial foreign bodies. Laryngoscope 1988;98(6):615-8.
- 5.Zhijun C, Fugao Z, Niankai Z, Jingjing C. Therapeutic experience from 1428 patients with pediatric tracheobronchial foreign body. J Pediatr Surg 2008;43(4):718-21.
- 6.Shubha AM, Das K. Tracheobronchial foreign bodies in infants. Int J Pediatr Otorhinolaryngol 2009;73(10):1385-9.
- 7.Lakhani JK. Bronchial foreign bodies lateralisation in children: Indian Pediatr 1998;35(8):798-9.
- 8.Gang W, Zhengxia P, Hongbo L, et al. Diagnosis and treatment of tracheobronchial foreign bodies in 1024 children. J Pediatr Surg 2012;47(11):2004-10.
- 9.Goren S, Gurkan F, Tiraschi Y, Kaya Z, Acar K. Foreign body asphyxiation in children. Indian Pediatr 2005;42(11):1131-3.
- 10.Freidman EM. Tracheobronchial foreign bodies. Otolaryngol Clin North Am 2000;33(1):179-185.
- 11.Swanson KL, Prakash UB, Midthun DE, et al. Flexible bronchoscopic management of airway foreign bodies in children. Chest 2002;121(5):1695-700.
- 12.Schmidt H, Manegold BC. Foreign body aspiration in children. Surg Endosc 2000;14(7):644-8.
- 13.Cevik M, Gokdemir MT, Boleken ME, Sogut O, Kurkcuoglu C. The characteristics and outcomes of foreign body ingestion and aspiration in children due to lodged foreign body in the aerodigestive tract. Pediatr Emerg Care 2013;29(1):53-7.
- 14.Akelma AZ, Cizmeci MN, Kanburoglu MK, Mete E. An overlooked cause of cough in children: foreign body aspiration. J Pediatr 2013;163(1):292-3.