

بررسی مورد خشاب کاشت مو، وسیله ای جدید برای کاهش زمان کاشت مو

محمد پورفخاران^۱، امین شمسی اختری^۲، کمال سید فروتن^۳، نازیلا سادات سید فروتن^۴، نغمه سادات جعفری^۵، مرضیه نوری آق قلعه^۶، سعید شیرنگی^۷، ندا قلی زاده سندان^۸

۱. پزشک عمومی، سازمان پزشکی قانونی، تهران، ایران.

۲. متخصص اورژانس، مرکز تحقیقات بیمارستان بقیه الله، تهران، ایران. مولف مسئول، تلفن ثابت: ۰۲۱-۲۲۰۰۳۳۶۳-amin.may1981@gmail.com

۳. فوق تخصص جراحی پلاستیک و زیبایی، دانشیار گروه جراحی پلاستیک و ترمیمی، دانشگاه علوم پزشکی تهران، بیمارستان حضرت فاطمه (س)، تهران، ایران

۴. محقق مرکز تحقیقات علوم پزشکی، دانشگاه آزاد اسلامی، واحد پزشکی تهران د تهران، ایران

۵. متخصص پزشکی قانونی، دانشگاه علوم پزشکی تهران، تهران، ایران

۶. دانشجوی پزشکی، دانشگاه علوم پزشکی تهران، تهران، ایران

۷. متخصص جراحی عمومی، دانشگاه علوم پزشکی کاشان، کاشان، ایران

۸. کارشناسی ارشد مهندسی هسته ای، تهران، ایران

چکیده

مقدمه: امروزه پیوند مو، درمان اصلی ریزش موی سر می باشد، که با پیشرفتهای این روش و تشابه بیشتر موهای کاشته شده با حالت طبیعی استقبال از آن را روز به روز بیشتر می کند. در روش های جدیدتر برای حالت طبیعی تر موهای کاشته شده فولیکول ها به صورت تک تک یا در دسته های کوچکتر کاشته می شود. که در این حالت با افزایش زمان کاشت مو و مواجهه طولانی تر فولیکول های خارج شده با استرسورهای محیطی مواجه خواهیم بود. وسیله طراحی شده باهدف کاهش زمان کاشت و کم کردن مواجهه با استرسورها در این مقاله معرفی می گردد.

معرفی مورد: استفاده از وسیله جدید با نام (میکروایمپلنت) micro implant بر روی آقای ۴۵ ساله کاندید پیوند مو انجام گرفت. پس از توضیحات کافی و کسب رضایت، آزمایشات لازم انجام گرفت که همگی طبیعی گزارش شد. از ناحیه ی پس سری ۳ قطعه ی ۱۰ در ۲ سانتی متری جدا و در محلول فیزیولوژیک قرار گرفت. سپس به قطعاتی با ۴-۱ فولیکول تقسیم و با استفاده از micro implant طی نیم ساعت در ناحیه ی پیشانی کاشته شد.

نتیجه گیری: استفاده از این روش با کاهش چشمگیر مدت عمل، تاثیر بسزایی در سلامت فولیکول های کاشته شده و موفقیت پیوند خواهد داشت.

واژگان کلیدی: پیوند مو، فولیکول مو، میکروایمپلنت.

وصول مقاله: ۹۰/۹/۶ اصلاحیه نهایی: ۹۰/۱۲/۱۱ پذیرش: ۹۰/۱۲/۲۱

مقدمه

برای درمان طاسی سر دو روش اصلی وجود دارد که عبارت است از درمان دارویی با داروهایی مثل ماینوکسیدیل یا فناستراید و درمان جراحی که همان کاشت یا پیوند مو می باشد (۱ و ۲). امروزه پیوند، درمان اصلی ریزش مو با الگوی مردانه می باشد. در این عمل فولیکول های مو را از قسمت هایی مو دار برداشته و در قسمت هایی از سر که دچار ریزش مو شده است پیوند می زنند (۳ و ۲). ناحیه ی پس سری بدلیل عدم تاثیرپذیری از هورمون های مردانه و نیز از آنجا که موهای این ناحیه بسیار مقاوم می باشد به عنوان بهترین ناحیه دهنده فولیکول مو تلقی می شود (۴).

بعد از اولین کاشت موی سر توسط Orentreich روشهای مختلفی برای این کار ابداع شده است (۵). در روش Punch transplantation قطعاتی به ابعاد ۸-۶ میلیمتر از محل مورد نظر جهت کاشت مو برداشته شده و توسط قطعاتی با ابعاد مشابه برداشته شده از پس سر حاوی فولیکول های مو جایگزین می شد. این روش که امروزه منسوخ شده است سرعت بالایی داشته ولی موفقیت آن پایین بوده و همچنین بدلیل غیر طبیعی بودن الگوی موهای کاشته شده ایجاد اسکار در محل های برداشت مو در قسمت پس سری از نظر زیبایی ظاهری نیز مشکلاتی داشته است (۶).

در روش Mini-micro-grafting تمام فولیکول های مورد نیاز به صورت یکجا از پس سر برداشته می شود. سپس بافت حاوی موی برداشته شده با چشم غیر مسلح یا لوپ به دسته های بسیار کوچک تر از روش Punch تقسیم شده و بر حسب الگوی طبیعی نواحی مورد نظر در دسته های ۶-۱ تایی کاشته می شوند. محل برداشت بافت حاوی فولیکول در قسمت پس سری نیز ترمیم جراحی می شود. در حالت Mini graft این دسته ها شامل ۶-۴ فولیکول مو و در حالت Micro graft دسته های فولیکولی کاشته شده شامل ۳-۱ فولیکول می باشد (۷).

Follicular unit hair transplantation روش

دیگری است که بسیار شبیه روش Mini-micro-grafting بوده منتها در آن تقسیم پیوند به دسته های فولیکولی تحت میکروسکوپ و با توجه به فیزیولوژی فولیکول های مجاور در مقایسه با آناتومی آنها صورت می گیرد. یعنی این تقسیمات بر اساس ارتباط عملکردی فولیکول های مجاور از نظر عصبی-عروقی، غدد مربوطه و غیره صورت می پذیرد. این عمل منجر به ظاهر طبیعی تر موهای کاشته شده و موفقیت بیشتر جراحی می شود (۸).

در دو روش اخیر با توجه به کاشت فولیکول ها در قطعات کوچکتر، الگوی طبیعی تری ایجاد شده (تراکم کاشت در هر ناحیه با توجه به تراکم طبیعی مورد انتظار آن ناحیه خواهد بود) و همچنین میزان موفقیت آن بیشتر خواهد بود. اما این روشها بسیار زمان بر و بدلیل لزوم حفظ فولیکول ها در شرایط فیزیولوژیک دایم در تمام مدت کاشت مو مشکلاتی از جمله احتمال آسیب به فولیکول ها را خواهد داشت (۲).

لذا ما بر آن شدیم با اختراع وسیله ای جدید علاوه بر کاهش زمان کاشت مو شرایط حفظ فیزیولوژیک فولیکول های مو را نیز بهبود بخشیم.

معرفی مورد

مورد، آقای ۴۵ ساله ای با ملیت ایرانی بود که ۸ ماه قبل جهت پیوند مو به بیمارستان نوشهر شهر نوشهر مراجعه کرده بود. پس از توضیحات کلی در مورد پیوند مو و مشکلات و عوارض احتمالی آن در مورد وسیله اختراع شده و هدف از اختراع آن توضیحاتی به وی داده شد. مورد در خصوص برتری های استفاده از این وسیله و همچنین عدم تضمین موفقیت با این روش بدلیل نبود تجربه استفاده قبلی از آن و این که وی اولین فردی است که قرار است این وسیله به صورت تجربی بر روی وی انجام شود، کاملاً تفهیم شده و از وی رضایت کتبی همراه با تعهد به جبران هرگونه

از اسکالپل به قطعات کوچک تر حاوی ۱، ۲ یا ۴ فولیکول
مو تقسیم کردیم. تیغه های اسکالپل به کرات تعویض
می شدند، تا کندی تیغه منجر به له شدن فولیکول ها و
آسیب به آنها نشود. قطعه های بریده شده روی گاز استریل
چیده شده و پس از چیده شدن ۱۰۰ قطعه روی یک گاز
(۱۰ × ۱۰)، بلافاصله آن را در یک Petri dish قرار می
دادیم.

یکی از وقتگیر ترین مراحل در عمل کاشت مو، همین
مرحله کاشت است. وسیله اختراع شده در همین مرحله
استفاده گردید و باعث کم شدن قابل توجه زمان عمل، از ۵
ساعت به ۲/۵ ساعت (برای کاشت ۴۰۰۰ فولیکول مو) و
سهولت کاشت فولیکول ها و حفظ شرایط فیزیولوژیک
فولیکول ها شد. این وسیله که نام آن را Micro-implant
گذاشته ایم، عمل کاشت فولیکول مو را با سرعت انجام می
دهد و سهولت استفاده از آن (user friendly) برای
جراح محرز است. همان طور که در شکل (۲) دیده می
شود این وسیله دارای یک نوک تیز جهت ایجاد شیار
کشت، ابعاد دقیق و متناسب و از زمانی که گرافت از سر
جدا می شود تا زمانی که فولیکول آماده شده در سر کاشته
می شود، فولیکول ها در شرایط استرس قرار دارند که
کاهش این استرسورها در فرآیند کاشت مو بسیار ارزشمند
است. از جمله این استرسورها سرما، عدم وجود مواد
تغذیه ای، دوربودن از محیط فیزیولوژیک رشد مو (بدن
انسان) و توانایی وفق با محیط کاشته شده (عدم جابجایی و
مناسب بودن شکاف کاشت مو جهت موفقیت هرچه بهتر
پیوند) را میتوان نام برد (۱۱). سرم فیزیولوژیکی که فولیکول
های مو از زمان خارج شدن تا زمان کاشت در آن قرار می
گیرند تا حدودی محیط فیزیولوژیک بدن انسان را تقلید
می کنند. هر چه این زمان کوتاه تر باشد، احتمال زنده ماندن
فولیکول پیوند شده بیشتر است. به همین دلیل و جهت
کاهش استرسورها یک شیار درونی بر روی این وسیله
طراحی شده است که در ابتدای پروسیجر از سرم فیزیولوژی

عوارض و مشکلات ناشی از استفاده از روش جدید توسط
تیم تحقیقاتی گرفته شد.

پس از گرفتن شرح حال کامل از جمله سابقه ی خونریزی
های غیر طبیعی، سابقه ی دیابت، سابقه ی مشکلات قلبی و
اضطراب و همچنین مواد و داروهای مصرفی، با توجه به
مصرف ماینوکسیدیل و استعمال سیگار توسط بیمار بدلیل
کاهش احتمال خونریزی حین عمل (۹ و ۱۰) ماینوکسیدیل دو
هفته و استعمال سیگار یک هفته قبل از عمل قطع شد.

برای بیمار آزمایشات هماتولوژیک از جمله: تعداد سلول
های خونی، میزان هموگلوبین، تعداد پلاکت، زمان
پروترومبین و زمان نسبی ترومبوپلاستین فعال شده انجام شد
که همگی در محدوده نرمال بود. قند خون بیمار نیز طبیعی
گزارش شد. بیمار از نظر هپاتیت B و همچنین بیماری ایدز
نیز بررسی شد که منفی بود. نوار قلب گرفته شده از بیمار نیز
نرمال بود.

محل مناسب برای برداشت فولیکول های مو را در ۲ سانتی
متری بالای خط فرضی که نوک لاله های گوش فرد را به
هم وصل می کند در قسمت Occipital را انتخاب کردیم.
پس از Prep & Drep، بی حسی موضعی با تزریق داخل
جلدی و زیر جلدی محلول لیدوکائین و اپی نفرین در نرمال
سالین و انجام شد.

سپس ۳ قطعه ای دوزنقه ای شکل حاوی فولیکول های مو به
طول تقریبی ۱۰ سانتی متر و عرض ۲ سانتی متر با تیغه
میکروتوم (تیغه ای از جنس آلومینیوم به ضخامت mm
۰/۵)، برش داده شده و این گرافت ها با تیغه بیستوری از
پوست پس سر جدا شده و بلافاصله در مایع فیزیولوژیک
قرار داده شدند (شکل ۱).

محل برداشت گرافت ها توسط یکی از اعضای تیم به روش
جراحی وبا استفاده از نخ نایلون ۰/۳ ترمیم شد.

برای کاشت فولیکول های مو، گرافت را از مایع
فیزیولوژیک خارج کرده و آن را روی یک قطعه چوبی
استریل قرار دادیم. سپس زیر ذره بین گرافت را با استفاده

بحث

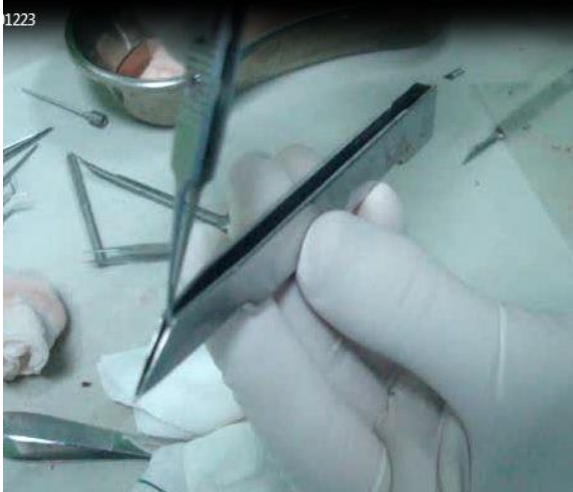اولین تجربه کاشت موی منتشر شده مربوط به استفاده از این روش برای بازسازی ابرو، ریش و سبیل می باشد که در سال ۱۹۳۰ توسط محقق ژاپنی به نام Sasagawa در مجله *The Japanese journal of dermatology* چاپ شد (۱۳). در این روش دسته های بزرگ فولیکول مو به وسیله پانچ از قسمتی از بدن برداشته شده و در ناحیه ی مورد نظر کاشته می شد. در سال ۱۹۴۳ دومین مقاله مربوط به کاشت مو توسط Tamura در مجله ی فوق به چاپ رسید (۱۴). در این روش که بسیار به روشهای امروزی نزدیک بود از micrografts یعنی کاشت پیازهای مو به صورت دسته های کوچک برای پیوند موهای ناحیه ی زهار استفاده شد. حدود ۵۰ سال قبل Orentreich برای اولین بار امکان استفاده از پیوند مو را برای طاسی سر مطرح کرد. پس از آن به تدریج با پیشرفت سریع این روش و مرتفع شدن مشکلات اولیه، امروزه این روش به عنوان اصلی ترین درمان طاسی سر با الگوی مردانه شناخته می شود (۵).

امروزه روش مرسوم برای کاشت مو در ایران و جهان Follicular unit hair transplantation می باشد که طی آن گرافت های بزرگ از پس سر برداشته شده و پس از تقسیم به دسته های کوچک از فولیکول های مو در ناحیه طاسی کاشته می شود. از مشکلات این روش می توان عدم پایداری همه فولیکول های کاشته شده و همچنین مدت زمان بسیار طولانی این درمان را نام برد (۱۲ و ۲).

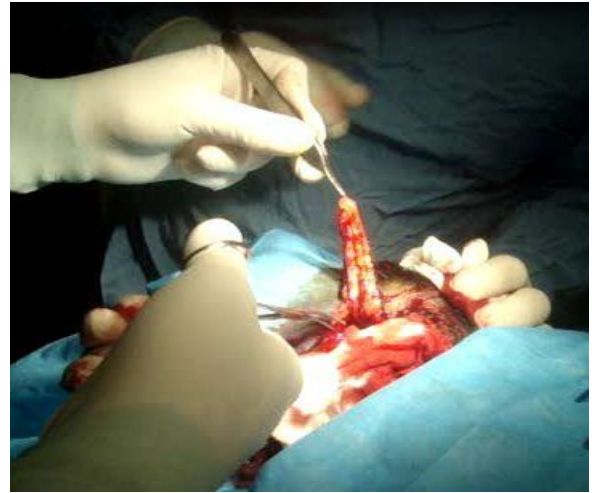پر میشود به این ترتیب در کل زمان پروسیجر کاشت، فولیکول ها درون سرم فیزیولوژی قرار دارند که شانس کاشت موفق را بسیار افزایش می دهد. این وسیله به نحوی طراحی شده است که نوک تیز آن با یک بار قرار گرفتن روی پوست، یک شیار کشت به شکل هفت (۷) بر روی پوست ایجاد میکند که این شکل منحصر به فرد شیار، امکان جابجایی فولیکول مو را به حداقل رسانده و شانس رشد فولیکول را به حداکثر میرساند که در مدل قدیمی پانچ که سطح مقطع گرد ایجاد میشود جابجایی فولیکول معضل اساسی است.

طی عمل، در محل گیرنده پیوند (قسمت پیشانی)، بی حسی موضعی و تزریق داخل جلدی و زیر جلدی نرمال سالیین انجام شد. با استفاده از ذره بین ۲ تا ۴ برابر و با استفاده از میکروپانچ (micropunch) ۰/۸ تا ۱/۲ میلیمتری، سوراخ هایی در قسمت گیرنده ایجاد کردیم که فاصله سوراخ ها در جلوی پیشانی کمتر باشد، و هر چه به سمت عقب سر می رفتیم این فاصله به تدریج افزایش یافت. برای کاشت مو در قسمت خط رویش مو (جلو ترین نقطه ای که موهای کاشته شده در پیشانی از آن شروع می شوند) از قطعات حاوی ۱ فولیکول و برای کاشت مو در قسمت های عقب تر به ترتیب از قطعات حاوی ۲ و ۴ فولیکول استفاده گردید. به این ترتیب، الگوی طبیعی رویش موهای سر تقلید شد (شکل ۳).

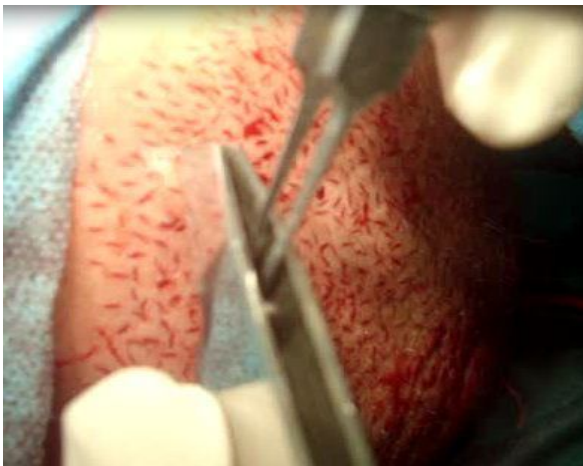
سپس با استفاده از microtweezer، بیش از ۱۰۰۰ فولیکول آماده شده را تک تک با وسیله ی ابداعی جدید در سوراخ های ایجاد شده قرار دادیم (شکل ۴). زمان کاشت مو توسط تیم سه نفره ۳۵ فولیکول در دقیقه (بدون استفاده از این وسیله ۱۲ فولیکول در دقیقه (۱۲)) بود که در این حالت کل زمان کاشت مو بسیار کوتاه می شود.



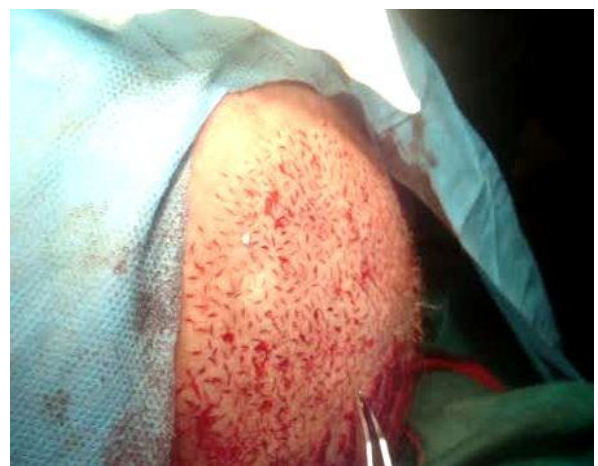شکل ۲



شکل ۱



شکل ۴



شکل ۳

کاشته می شوند مدت زیادی خارج از محیط فیزیولوژیک بدن و در مواجهه با استرسورها (سرما، عدم وجود مواد تغذیه‌ای، دور بودن از محیط فیزیولوژیک رشد مو (بدن انسان) و توانایی وفق با محیط کاشته شده (عدم جابجایی و مناسب بودن شکاف کاشت مو جهت موفقیت هرچه بهتر پیوند) (۱۱)) قرار می گیرند. این امر منجر به آسیب فولیکول های مذکور شده که این آسیب در میزان موفقیت و بعبارت دیگر میزان پایایی فولیکول های کاشته شده تاثیر منفی میگذارد.

در مطالعه ی Unger میزان بقای فولیکول ها با مدت زمانی که فولیکول در محیط خارج از بدن می ماند نسبت عکس دارد به طوری که اگر فولیکولها ۲ ساعت بیرون از محیط بدن قرار بگیرند میزان موفقیت ۹۵٪ خواهد بود و اگر این زمان به ۴ ساعت افزایش یابد ۹۰٪ و در زمان ۶ ساعت ۸۶٪ از فولیکول های کاشته شده به بقای خود ادامه می دهند. به عبارت دیگر هر یک ساعتی که فولیکول ها خارج از بدن میمانند میزان بقای فولیکول های کاشته شده حدود یک درصد کاهش می یابد (۱۵). با افزایش مدت زمان عمل کاشت، مو فولیکول هایی که دیرتر در ناحیه ی مورد نظر

نتیجه گیری

وسیله ی اختراع شده با کاهش زمان کاشت مو و همچنین فراهم آوردن محیط مناسب در حین انجام مرحله ی کاشت باعث کاهش چشمگیر مواجهه فولیکول ها با استرسورها می شود که در بقای فولیکول های کاشته شده و موفقیت هرچه بیشتر پیوند تاثیر قابل توجهی دارد.

تشکر و قدردانی

از همکاری کلیه عزیزانی که ما را در تهیه و چاپ این مقاله یاری نمودند بخصوص استاد عزیز آقای دکتر فروتن و سرکار خانم یدنگی کمال تشکر را داریم.

بدلیل بدیع بودن این طرح وعدم اعتماد به قابلیت آن از سوی پزشکان و بیماران، تیم محققین مشکلاتی را برای رضایت از بیماران جهت شرکت در طرح داشتند. همچنین با توجه به اولین نوبت استفاده از وسیله ی جدید توسط تیم جراحی آموزش تیم در حین جراحی و بر بالین بیمار محدودیت هایی را برای مخترعین در پی داشت.

پیشنهاد می شود مطالعات بعدی به صورت گسترده تر و با تعداد شرکت کنندگان بیشتر با پیگیری طولانی مدت با حذف عوامل مخدوش کننده (مانند تفاوت در اعضای تیم جراحی یا تفاوت در شرایط بیمار از جمله وسعت منطقه ی درگیر) بصورت دقیق زمان عمل را با هردو روش سنجیده و همچنین نتایج طولانی مدت را در حالت با یا بدون استفاده از این وسیله را مقایسه نمایند.

Reference

- Schweiger ES, Boychenko O, Bernstein RM. Update on the pathogenesis, genetics and medical treatment of patterned hair loss. *J Drugs Dermatol* 2010;9:1412-9.
- Rose PT. The latest innovations in hair transplantation. *Facial Plast Surg* 2011;27:366-77.
- Khanna M. Hair transplantation surgery. *Indian J Plast Surg* 2008;41:S56-S63.
- Rebora A. Pathogenesis of androgenetic alopecia. *J Am Acad Dermatol* 2004;50:777-9.
- Orentreich N. Autografts in alopecias and other selected dermatological conditions. *Ann NY Acad Sci* 1959;83:463-79.
- Dua A, Dua K. Follicular unit extraction hair transplant. *J Cutan Aesthet Surg* 2010;3:76-81.
- Unger WP. Hair transplantation: current concepts and techniques. *J Investig Dermatol Symp Proc* 2005;10:225-9.
- Bernstein RM, Rassman WR, Seager D, Shapiro R, Cooley JE, Norwood OT and et al. Standardizing the classification and description of follicular unit transplantation and mini-micro grafting techniques. *Dermatol Surg* 1998;24:957-63.
- Patwardhan N, Mysore V. Hair transplantation: standard guidelines of care. *Indian J Dermatol Venereol Leprol* 2008;74:S46-53.
- Basil W. The effect of preoperative instruction on postoperative outcome. *Insight* 1989; 14:21-2.
- Parsley WM, Perez-Meza D. Review of factors affecting the growth and survival of follicular grafts. *J Cutan Aesthet Surg* 2010;3:69-75.
- Jiménez-Acosta F, Ponce I. Follicular unit hair transplantation: current technique. *Actas Dermosifiliogr* 2010;101:291-306.
- Sasagawa M. Hair transplantation. *Jpn J Dermatol* 1930;30:493.
- Tamura H. Pubic hair transplantation. *Jpn J Dermatol* 1943;53:76.
- Unger W. Effect of rapid transfer of grafts from the donor area to the recipient site. In: Unger W, Shapiro R, editors. *Hair Transplantation*. 4th ed. New York: Marcel Dekker; 2004. p. 295.