

Incontinenta pigmenti (Bloch-Sulzberger disease) در یک دختر ۱۰ ساله

دکتر نگین روناسی^۱، دکتر نسرين رفيعيان^۲، دکتر صنم ميربيگي^{۳*}

تاریخ دریافت: 1391/10/01 تاریخ پذیرش: 1391/12/21

چکیده

Incontinenta pigmenti (Bloch-Sulzberger disease) یک بیماری نادرارثی غالب و وابسته به کروموزوم X می‌باشد. این بیماری به طور شایع پوست، چشم، مو، سیستم عصبی مرکزی و دندان‌ها را درگیر می‌کند. بیماری در خانم‌ها شایع‌تر است. یافته‌های پوست و مو مهم‌ترین جنبه تشخیص این سندرم در بیماران می‌باشد. درگیری سیستم دندانی به صورت کاهش تعداد دندان‌های شیری و دائمی از نظر تشخیصی در مرحله بعدی قرار می‌گیرد. بیمار دختر ۱۰ ساله‌ای است که دارای ضایعات پوستی، آلوشیا، تاخیر در زمان رویش دندان‌ها و هایپودنشیا می‌باشد. از نظر نورولوژیک و افتالمولوژیک مشکل خاصی نداشته و علت مراجعه، مشکلات دندانی بود. با توجه به تاریخچه ضایعات پوستی و مشکلات دندانی بیماری Incontinenta pigmenti تشخیص داده شد.

واژگان کلیدی: incontinenta pigmenti، تظاهرات دهان

مجله پزشکی ارومیه، دوره بیست و چهارم، شماره اول، ص ۶۸-۶۵، فروردین ۱۳۹۲

آدرس مکاتبه: دانشکده دندانپزشکی، دانشگاه علوم پزشکی یزد، تلفن: ۰۳۵۱-۶۲۵۶۲۰۰

Email: drsmirbeigi@gmail.com

مقدمه

مولتی سیستمیک ارزش تشخیصی دارند و به چهار مرحله تقسیم می‌شوند: (۱۱، ۶، ۵)
مرحله اول: اریتما، تاول و بولا به صورت الگوی خطی
مرحله دوم: پاپول، ضایعات وروکوز و هایپرکراتوسیز
مرحله سوم: هایپرپیگمانتاسیون
مرحله چهارم: هایپوپیگمانتاسیون و آتروفی پوست
در تمام این مراحل ضایعات پوستی تمایل به حالت خطی Blaschko دارند.

بعد از تغییرات پوستی، تظاهرات دهانی شایع‌ترین یافته‌های بیماری هستند که در ۸۰ درصد بیماران یافت شده و اکثراً هر دو سیستم دندانی را درگیر می‌کند. شایع‌ترین این تظاهرات هایپودنشیا است (۴۳٪). پس از آن دندان‌های تغییر شکل یافته به صورت مخروطی^۱ یا میخی^۲ (۳۰٪) بیشترین شیوع را دارند (۱۳).

Incontinenta pigmenti یک ناهنجاری ناشایع است که با تظاهرات عصبی، پوستی، چشمی و دندانی همراه است (۱۳-۱). شیوع این ناهنجاری ۱/۴۰۰۰۰ در هر تولد نوزاد دختر می‌باشد (۱۱). اولین مورد بیماری توسط Garrod در سال ۱۹۰۶ به صورت پیگمانتاسیون های پوستی در یک نوزاد گزارش شد (۹، ۸، ۴). مورد بعدی در سال ۱۹۲۵ توسط Bardach گزارش شده است (۱۲، ۱۳). بعدها Bloch و Sulzberger به ترتیب در سال‌های ۱۹۲۶ و ۱۹۲۸ موارد دیگری را گزارش و تظاهرات خاص کلینیکی تحت عنوان Incontinenta pigmenti را تعریف نمودند (۱۲، ۱۳).

بیماری اکثراً در جنس مؤنث دیده می‌شود و در صورت درگیری جنس مذکر در بسیاری از حالات سقط خود به خود جنین اتفاق می‌افتد. اگرچه مواردی از بیماران کلاین فلتر (XXY) گزارش شده است (۴، ۶). تظاهرات پوستی این بیماری

^۱ دستیار تخصصی رشته تشخیص و بیماری‌های دهان، دانشکده دندانپزشکی، دانشگاه علوم پزشکی همدان

^۲ استادیار رشته تشخیص و بیماری‌های دهان، دانشکده دندانپزشکی، دانشگاه علوم پزشکی همدان

^۳ استادیار رشته رادیولوژی دهان، فک و صورت، دانشکده دندانپزشکی، دانشگاه علوم پزشکی یزد (نویسنده مسئول)

گزارش کنونی به معرفی یک مورد از ابتلا به این ناهنجاری می‌پردازد.

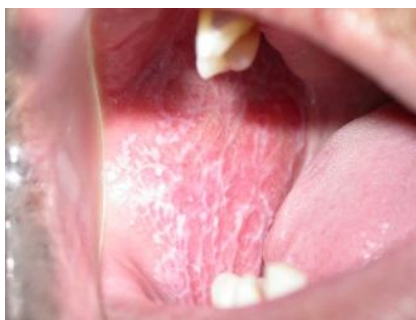گزارش مورد

بیمار دختر ده ساله است که با شکایت عدم رویش دندان به بخش اطفال دانشکده دندانپزشکی، دانشگاه علوم پزشکی همدان مراجعه کرده بود. حین تحقیقات در مورد سابقه پزشکی، دندان‌دانی و خانوادگی کودک، والدین بیان کردند که از زمان تولد، کودکشان دارای لکه‌های پوستی بوده است. در دوران نوزادی صورت بیمار پر از جوش‌های قرمز رنگی بود که موقع گریه کردن تشدید می‌گردید. تا اول‌های پوستی روی سینه، دست‌ها و پیشانی بیمار حدود ۶-۷ ماهگی برطرف شده و جای خود را به لکه‌های تیره رنگی داده است.

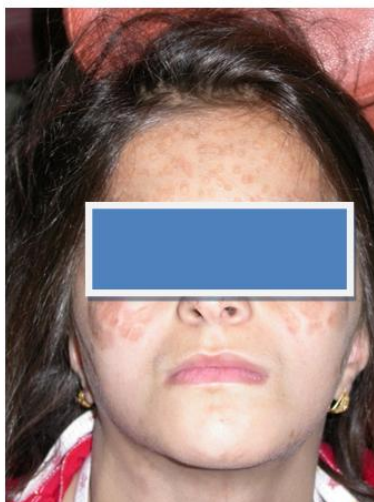در سابقه خانوادگی والدین ازدواج فامیلی داشته و مادر سابقه سقط خود به خود نیز داشته است.

در معاینات فیزیکی داخل دهانی، ضایعات Blaschko (بلاچکو) در ناحیه گونه بیمار مشاهده گردید (شکل ۱). همچنین لکه‌های هایپوپیگمانته در صورت، بازوها و سینه بیمار دیده شد و بیمار دچار استرایبوسموس بود (شکل ۲). وضعیت بینایی، شنوایی، تکلم، حرکتی، بهره هوشی و یادگیری بیمار نرمال بود. آلوپیشیا که از کودکی در ناحیه اسکالپ وجود داشته با مصرف دارو بهتر شده ولی برطرف نگردیده بود (شکل ۳).

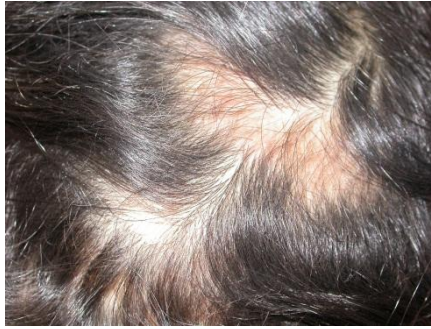در معاینات داخل دهانی نبودن تعدادی دندان مشاهده شد (شکل ۴) و رادیوگرافی جهت بررسی تکامل جوانه دندان‌دانی صورت گرفت (شکل ۵). در رادیوگرافی پانورامیک، دندان‌های پره مولر، سانترال پائین و مولرهای دوم غائب بود (شکل ۶). تشخیص بر اساس یافته‌های کلینیکی، تاریخچه و رادیوگرافی انجام گرفت.



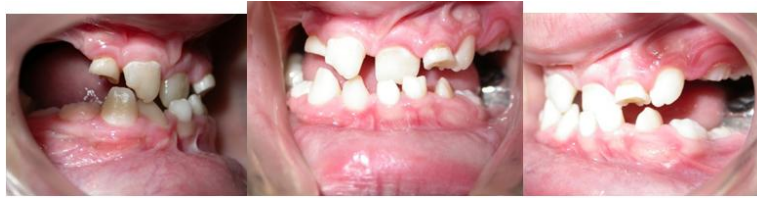شکل شماره (۱): ضایعات پوستی به صورت نمای Blaschko در گونه بی‌مار



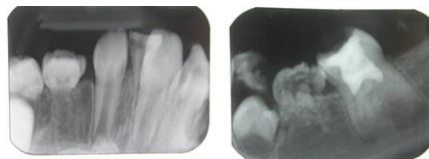
شکل شماره (۲): وجود لکه‌های هایپوپیگمانته در صورت بی‌مار. بی‌مار دچار استرایبوسموس بود.



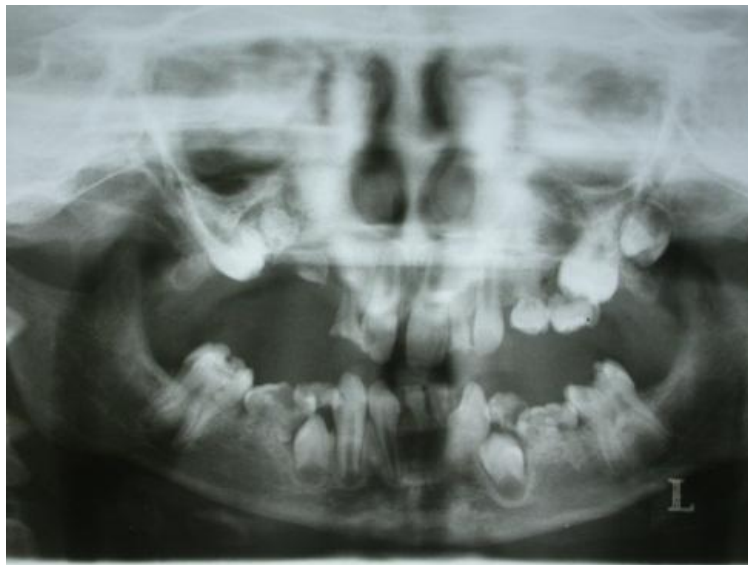
شکل شماره (۳): آلوپیشی در اسکالپ بی‌هار



شکل شماره (۴): وجود دندان‌های های‌پوپلاستی‌ک و عدم وجود دندان‌های دای‌می سانترال سمت چپ



شکل شماره (۵): رادیوگرافی داخل دهانی عدم وجود جوانه دندان‌های پره مولر را نشان می‌دهد



شکل شماره (۶): رادیوگرافی ارتوپنتوموگرام عدم تشکیل جوانه دندان‌های سانترال پای‌ین ، پره مولر و مولرهای دوم را نشان می‌دهد.

بحث و نتیجه گیری

تظاهرات کلینیکی بیماری حتی در یک خانواده بسیار گسترده است و از تغییرات جزئی پوستی و دندان تا مشکلات شدید چشمی و عصبی متغیر است (۱-۱۳). جدی‌ترین تظاهرات کلینیکی این بیماری، مشکلات چشمی و عصبی است (۱-۱۳). مورد گزارش شده بجز استرابیسموس، مشکل چشمی جدی نداشت. استرابیسموس در ۳۳-۱۸٪ بیماران گزارش شده است (۱۱، ۹، ۶، ۴). ضایعات شدید مرتبط با شبکه بعد از دوره نوزادی و در طول یک سال اول زندگی به وجود می‌آیند (۶، ۲، ۱). پیش‌آگهی کودکی که تکامل این ضایعات در او اتفاق نمی‌افتد، خوب است ولی لازم است که بیمار از نظر چشمی مورد معاینه دوره‌ای قرار گیرد (۶، ۲، ۱).

تشنج شایع‌ترین مشکل عصبی در این بیماران است که در سابقه این کودک ذکر نشده بود.

کودک تظاهرات چشمی یا عصبی خاصی نداشت و جدی‌ترین مشکل او ناهنجاری دندانی به صورت کاهش تعداد دندان‌ها و دندان‌های بدفرم بود.

در واقع هایپودنسیا یک یافته شایع در این سندرم می‌باشد، بنابراین دندانپزشکان باید آگاهی کافی در رابطه با این ناهنجاری داشته باشند (۱۳).

افتراق انواع هایپودنسیای غیرسندرمی و انواع همراه با سندرم یکی از مهم‌ترین وظایف دندانپزشکان در تشخیص بیماران مبتلا به سندرم‌های خاص همراه با هایپودنسیا می‌باشد.

References:

- Berlin AL, Paller AS, Chan LS. Incontinentiapiigmenti: a review and update on the molecular basis of pathophysiology. *J Am Acad Dermatol* 2002; 47:169-87.
- Hadj-Rabia S, Froidevaux D, Bodak N, Hamel-Teillac D, Smahi A, Touil Y, Fraitag S, de Prost Y, Bodemer C: Clinical study of 40 cases of incontinentiapiigmenti. *Arch Dermatol* 2003; 139:1163-70.
- Niccoli-Filho WD, da Rocha JC, Di Nicoló R, Seraidarian PI. Incontinentiapiigmenti (Bloch-Sulzberger syndrome): a case report. *J Clin Pediatr Dent* 1993; 17:251-3.
- Arenas-Sordo M, Vallejo-Vega B, Hernandez-Zamora E, Galvez-Rosas A, Montoya-Perez LA: Incontinentiapiigmenti (IP2): familiar case report with affected men. *Med Oral Patol Oral Cir Bucal* 2005; 10:E122-9.
- Phan TA, Wargon O, Turner AM. Incontinentiapiigmenti case series: clinical spectrum of incontinentiapiigmenti in 53 female patients and their relatives. *Clin Exp Dermatol* 2005; 30:474-80.
- Aradhya S, Courtois G, Rajkovic A, Lewis RA, Levy M, Israël A, Nelson DL. Atypical forms of incontinentiapiigmenti in male individuals result from mutations of a cytosine tract in exon 10 of NEMO (IKK-gamma). *Am J Hum Genet* 2001; 68:765-71.
- The International IP Consortium. Survival of male patients with incontinentiapiigmenti carrying a lethal mutation can be explained by somatic mosaicism or Klinefelter syndrome. *Am J Hum Genet* 2001; 69:1210-17.
- Cho SY, Lee CK, Drummond BK. Surviving male with incontinentiapiigmenti: a case report. *Int J Paediat Dent* 2004; 14:69-72.
- Miteva L, Nikolova A. Incontinentiapiigmenti: a case associated with cardiovascular anomalies. *Pediat Dermatol* 2001; 18:54-6.
- Carney RG. Incontinentiapiigmenti: a world statistical analysis. *Arch Dermatol* 1976; 112:535-42.
- Dominguez-Reyes A, Aznar-Martin T, Cabrera-Suarea E. General and dental characteristics of Bloch-Sulzberger syndrome: review of literature and presentation of a case report. *Med Oral* 2002; 7:293-7.
- Russell DL, Finn SB. Incontinentiapiigmenti (Block-Sulzberger syndrome): a case report with emphasis on dental manifestations. *J Dent Children* 1967; 34:494-500.
- Motamedi MH, Lotfi A, Azizi T, Moshref M, Farhadi S. Incontinentiapiigmenti. *Indian J Pathol Microbiol* 2010; 53:302-4.