

ارزیابی نتایج طولانی مدت دکورتیکاسیون لاپاراسکوپیکی کیست‌های علامت‌دار کلیه

محمدرضا محمدی فلاح^۱، مهدی فلاحتی^۲، هلینا جان پناه^۳، فرزاد عابدی^۴

تاریخ دریافت 1392/09/06 تاریخ پذیرش 1392/11/07

چکیده

پیش زمینه و هدف: کیست‌های کلیه اختلال شایعی در بالغین می‌باشند. این بیماران در صورت علامت‌دار شدن به صورت سنتی از طریق آسپیراسیون پرکوتانئوس با یا بدون تزریق مواد اسکروزان درمان می‌شوند ولی میزان عود بالا می‌باشد. به همین دلیل ما نتایج طولانی مدت دکورتیکاسیون لاپاراسکوپیکی کیست ساده کلیه را از نظر علایم و یافته‌های تصویربرداری مورد ارزیابی قرار دادیم.

روش کار: از آوریل ۲۰۰۴ تا ژوئای ۲۰۰۸، ۲۷ بیمار مبتلا به کیست ساده علامت‌دار کلیه تحت دکورتیکاسیون لاپاراسکوپیکی قرار گرفتند و دیواره کیست کلیه در آنان رزکت شد. کیست‌های کمپلکس کلیه از مطالعه خارج شدند. از معیار ونگ بیکر برای تخمین شدت درد قبل و پس از عمل استفاده کردیم. در صورتی که در کلیشه سیتی اسکن که مدت‌ها بعد از عمل انجام می‌شد هیچ نشانه‌ای از عود وجود نداشت به عنوان موفقیت رادیولوژیک در نظر گرفته می‌شد.

یافته‌ها: از ۲۷ بیمار تمام آن‌ها تحت لاپاراسکوپی قرار گرفتند. ۹۲/۵ درصد از بیماران در پیگیری میانگین ۲۲ ماهه (۳ تا ۳۲ ماه) بهبود علامتی و ۹۶/۲ درصد بهبود تصویر برداری داشتند.

بحث و نتیجه گیری: پیگیری طولانی مدت، بر شیوه جراحی لاپاراسکوپیکی دکورتیکاسیون کلیه به عنوان روش مؤثر برای درمان کیست‌های علامت دار تاکید کرده است.

به دلیل موفقیت بیشتر و طولانی مدت درمان لاپاراسکوپیکی و نیز کمتر تهاجمی بودن آن، لاپاراسکوپی به عنوان یک روش قابل قبول در درمان این ضایعات مطرح می‌باشد.

کلیدواژه‌های: دکورتیکاسیون ترانس پرتونال لاپاراسکوپیکی، دکورتیکاسیون رتروپرتونال لاپاراسکوپیکی، کیست علامت‌دار کلیه، کیست کلیه

مجله پزشکی ارومیه، دوره بیست و پنجم، شماره اول، ص ۴۴-۵۰، فروردین ۱۳۹۳

آدرس مکاتبه: ارومیه، دانشگاه علوم پزشکی ارومیه، بیمارستان امام خمینی (ره) ارومیه، تلفن: ۰۹۱۴۱۴۱۷۵۵۵

Email: mmohammadifallah@yahoo.com

مقدمه

خواهند داشت (۲). البته در مطالعاتی دیگر شیوع کیست‌های کلیه را ۵۰ درصد افراد بالغ بیان کرده‌اند (۴،۳). طبقه‌بندی بوسیناک (S) با توجه به معیار CT اسکن جهت افتراق کیست‌های خوش‌خیم کلیه (type I- II) از کیست‌های بالقوه بدخیم به کار می‌رود (Type III- IV) (۵). کیست‌های ساده کلیه معمولاً بدون علامت می‌باشند اما گاهی موجب درد فلانک، هیپرتانسیون، هماچوری، عفونت و یا انسداد در سیستم پیلوکالیس می‌شوند (۶).

کیست‌های کلیه تظاهر شایعی در بررسی‌های روتین پزشکی می‌باشند و منشأ آن‌ها به طور شایع مادرزادی و یا اکتسابی می‌باشد. منشأ کیست‌های کلیه از پارانشیم کلیه می‌باشد. به ندرت منشأ کیست‌های کلیه ممکن است از یوروتلیوم ترانزیشنال باشد (۱). با توجه به انجام سونوگرافی شیوع کیست‌های کلیه افزایش یافته است به طوری که یک پنجم افراد بالغ در سنین بالای ۴۰ سالگی و ۳۷ درصد افراد بالای ۶۰ سال کیست ساده کلیه

^۱ استاد ارولوژی دانشگاه علوم پزشکی ارومیه، مرکز تحقیقات بیماری‌های کلیه، نفرولوژی و پیوند کلیه بیمارستان امام خمینی ارومیه (نویسنده مسئول)

^۲ رزیدنت ارولوژی، بخش ارولوژی بیمارستان امام خمینی ارومیه

^۳ رزیدنت ارولوژی، بخش ارولوژی بیمارستان امام خمینی ارومیه

^۴ رزیدنت ارولوژی، بخش ارولوژی بیمارستان امام خمینی ارومیه

در این مقاله نتایج رزکسیون کیست ساده کلیه در بیماران علامت‌دار، به روش لاپاروسکوپیک و پیگیری طولانی مدت آن‌ها از نظر بهبود علائم بالینی و رادیولوژیک، گزارش گردید.

مواد و روش کار

در یک دوره ۴ ساله از آوریل ۲۰۰۴ تا جولای ۲۰۰۸ در مرکز دانشگاهی بیمارستان امام خمینی ارومیه، ۲۷ بیمار علامت‌دار مبتلا به کیست ساده کلیه تحت دکورتیکاسیون و خارج کردن دیواره کیست قرار گرفتند.

بررسی‌ها شامل میزان خونریزی حین عمل، مدت زمان جراحی، زمان بستری در بیمارستان و میزان بهبود علائم بالینی و رادیولوژیکی و نیز بهبود عوارض بود. Wong Blacerpainscore (۱۳) به منظور دستیابی به اسکورهای قبل و بعد از جراحی استفاده شد.

یکی از روش‌های درمان کیست ساده کلیه، آسپیراسیون پر-کوتانئوس، با یا بدون تزریق مواد اسکروزان می‌باشد. در این روش ممکن است عود کیست داشته باشیم (۶) و نیز عوامل اسکروزان ممکن است موجب سپسیس و آنفیلاکسی شود (۷) و در مواردی نیز فیستول‌های شریانی- وریدی ایجاد می‌شوند، مواردی که تکنیک جراحی پرکوتانئوس ناموفق بوده، نهایتاً منجر به جراحی باز دکورتیکاسیون کیست کلیه شده‌اند. این روش‌ها با وجود مؤثر و بودن ممکن است همراه با عوارض قابل توجه در هنگام عمل و بعد از عمل و نیز بستری طولانی مدت در بیمارستان باشد (۸).
اخیراً با ظهور لاپاراسکوپیک و گسترش استفاده از آن در ارولوزی، انجام لاپاراسکوپیک در کیست‌های علامت‌دار، بسیار مؤثر و همراه با کمترین عوارض، کاهش زمان جراحی، کاهش خونریزی و کاهش زمان بستری شده (۹) و به عنوان روش انتخابی جراحی به کار می‌رود (۱۰).



شکل (۱): موفقیت علامتی بیماری (Symptomatic score) به عنوان کاهش قابل ملاحظه درد تعیین شد.

بیماران ابتدا به جهت دستیابی عروقی (رگ‌گیری) در پوزیشن سوپاین قرار گرفتند. بعد از بی‌هوشی جنرال، کاتتریزاسیون مثانه و فیکس کردن آن جی تیوب (لوله بینی معده‌ای)، بیماران در پوزیشن لترال دکوبیتوس تعدیل شده قرار گرفتند (در روتاسیون ۴۵ درجه قفسه سینه و شکم).

در همه بیماران برای تعبیه پورت بالای ناف از تکنیک این‌اکسس استفاده شد. در روش رتروپریتونال، نوک دنده ۱۲، برش یک سانتی‌متری داده، با انگشت وارد فضای رتروپریتونال شده و مدیال دفلکسیون پریتون انجام شد. پورت ۱۰ میلی‌متری در فضای رتروپریتونال وارد شده و بعد از ایجاد پنوموپریتون با فشار ۱۵ میلی‌متر جیوه، دو پورت پنج میلی‌متری تحت دید مستقیم وارد فلاتک شد. برای تمام اعمال جراحی یک ویدئو اندوسکوپ ۱۰ میلی‌متری با زاویه دید ۳۰ درجه استفاده شد. به جهت رویت فضای رتروپریتونال، تلد لاین، برش و کولون و بافت چربی کنار زده شد. در طی جراحی فاسیا ژروتا در محل نازک و آبی رنگ کیست واضح و قابل تشخیص بود.

ارزیابی قبل از عمل شامل اولتراسونوگرافی و CT اسکن به منظور تشخیص نوع و مکان کیست بود.

آنالیز و کشت ادرار، بررسی الکترولیت‌های سرم، سونوگرافی و سی‌تی اسکن قبل از هر جراحی انجام شدند.

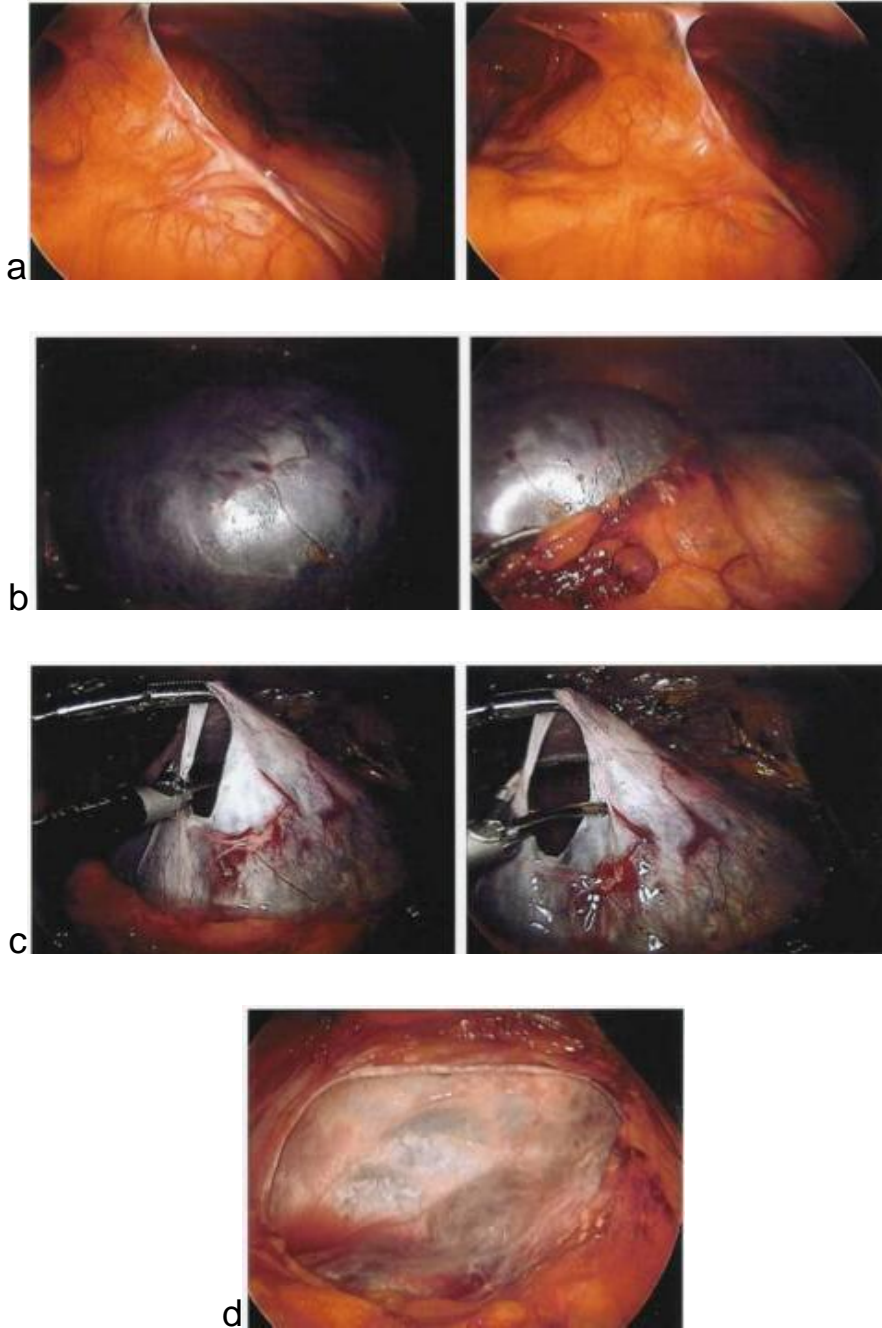
میزان موفقیت در بررسی‌های رادیولوژیکی بعد از عمل به عنوان عدم عود در CT اسکن توصیف شد و همچنین در این مطالعه علائم و نشانه‌های بیماران به جهت خارج کردن سایر بیماری‌ها، به دقت بررسی شدند.

هیچ‌کدام از بیماران سابقه‌ای از ADPKD نداشته و یک بیمار با کیست کمپلکس کلیه از مطالعه خارج شد. همه بیماران در روز قبل از عمل جراحی بستری و هشت ساعت قبل از عمل NPO شدند.

به بیماران در مورد جزئیات جراحی لاپاراسکوپیک و مزایای آن و نیز مضرات آن مانند احتمال تبدیل جراحی لاپاراسکوپیک به جراحی باز توضیح داده شد و رضایت‌نامه کتبی از بیماران گرفته شد.

و مایع داخل کیست برای آنالیز سیتولوژیک فرستاده شد. درن تعبیه شد.

سقف آبی کیست (بلو دام)، با قیچی الکتروکوتتری باز شده و مایع با استفاده از ساکشن آسپیره شد و دیواره کیست در محل اتصال با پارانشیم باز شده و دیواره کیست جهت بررسی پاتولوژیک



شکل (۲): نمای کیست کلیه حین عمل جراحی

الف: نمای رتروپریتونئال کیست کلیه ب: آزاد کردن فضای رتروپریتونئال و نمای سقف آبی کیست ج: دکورتیکاسیون کیست کلیه د: نمای نهایی دکورتیکاسیون لاپاروسکوپیک

یافته‌ها

میانگین سن بیماران ۴۵ سال (۳۱-۶۳)، ۱۱ بیمار مرد (۴۰/۷ درصد) و ۱۶ بیمار زن (۵۹/۲ درصد) بودند.

بر اساس طبقه بندی بوسیناک، ۲۵ بیمار کیست تیپ او ۲ مورد بیمار کیست داشتند. بیماران هیچ‌گونه سابقه‌ای از درمان کیست کلیه مانند آسپیراسیون از طریق پوست، اسکلوترابی و جراحی باز نداشتند. و عملکرد کلیه درصد بیماران نرمال بود. مکان کیست در ۱۸ بیمار (۶۶/۶ درصد) در پل فوقانی کلیه و ۹ بیمار (۳۳/۳ درصد) در پل تحتانی بود.

۱۵ بیمار کیست کلیه چپ و ۱۱ بیمار کیست کلیه راست داشتند. و همه بیماران کیست منفرد با میانگین سایز ۸/۲ سانتی متر (۱۱-۶ سانتی متر) داشتند. اندیکاسیون جراحی درد بیماران در فلانک راست یا چپ و درد شکم بود.

دکورتیکاسیون لاپاروسکوپیک کیست کلیه در ۲۷ بیمار به صورت موفقیت آمیز انجام شد (روش ترانس پریتونال در ۲۵ بیمار و روش رتروپریتونال در ۲ بیمار)، و در هیچ‌کدام از بیماران نیاز به جراحی باز نشد. میانگین زمان جراحی ۶۵ دقیقه (۱۳۰-۴۸ دقیقه) و میزان خونریزی کمتر از ۱۰۰ سی سی بود. و در حین جراحی هیچ‌گونه عارضه‌ای نداشتیم.

تمام بیماران ۱۶ تا ۲۰ ساعت بعد از جراحی مرخص شدند (میانگین ۱۸ ساعت). نمونه‌های ارسال مایع کیست و دیواره کیست در همه بیماران از نظر سایتولوژی و بدخیمی منفی بود.

بهبود علامتی بیماران در ۹۲/۵ درصد از بیماران (۲۵ بیمار) در طی پیگیری ۲۲ ماهه (۳-۲۲ ماه) حاصل شد و ۲ بیمار (۷/۵ درصد) گاه‌آز درد شاکمی بوده که نیاز به مخدر پیدا نکردند.

در بررسی رادیولوژیکی میانگین موفقیت ۹۶/۲ درصد (۲۶ بیمار) در همان دوره زمانی پیگیری بود.

میانگین Score درد در بیماران قبل از جراحی ۷/۸ و بعد از جراحی ۱/۲ در طی پیگیری طولانی مدت بود.

بحث

کیست‌های کلیه در بیش از یک سوم افراد بالای ۵۰ سال یافت می‌شوند و تعداد کمی نیاز به مداخله جراحی دارند. کیست‌های پاراپلوپیک علامت دار کلیه معمولاً با دکورتیکاسیون لاپاراسکوپیک درمان می‌شوند. کیست‌های کلیه ممکن است موجب انسداد سیستم جمع کننده، فشرده کردن پارانشیم کلیه یا خونریزی خودبه‌خودی و در نتیجه هماچوری و درد شوند.

علاوه بر این کیست‌های کلیه ممکن است گاهی عفونی شد. و موجب اروپاتی انسدادی و یا هیپرتانسیون شوند.

لاپاراسکوپیک در کنترل درد و رفع اثرات فشاری کیست‌های کلیه مؤثر می‌باشد. (۱۱)

در چندین مطالعه متوالی انجام شده، لاپاراسکوپیک ترانس پریتونال یا رتروپریتونال همراه با کمترین میزان عوارض، کاهش زمان جراحی، کاهش میزان تلافی خونی، کاهش زمان بستری در بیمارستان و کاهش میزان عود زودرس بوده، و در مطالعه ما، میزان موفقیت در بهبود علائم بیماران ۹۲/۵ درصد و شواهد بهبود رادیولوژیکی ۹۶/۲ درصد در یک میانگین follow up ۲۲ ماهه (۳-۳۲) بود.

انلی و همکارانش (۲۰۰۳) نشان دادند که در یک میانگین پیگیری ۶۰ ماهه، ۸۰ تا ۹۰ درصد بیماران که کیست‌های علامت دار کلیه داشتند بعد از انجام لاپاراسکوپیک دکورتیکاسیون، بهبود کامل علائم داشتند (۱۲).

در یک مطالعه دیگر، (ایفسان و همکارانش ۱۹۹۸-۱۹۹۸) ۹ بیمار با کیست منفرد کلیه در پیگیری ۲۶ ماهه بعد از لاپاراسکوپیک عاری از درد شدند (۱۳). گزارش‌های مشابهی توسط رابنستین و همکارانش در سال ۱۹۹۳ در ۱۰ بیمار بیان شد (۱۴).

گوپتا و همکارانش (۱۵) اخیراً یافته‌هایی از ۲۴ بیمار که تحت رتروپریتونال دکورتیکاسیون کیست‌های علامت‌دار کلیه قرار گرفتند گزارش کردند که در آن میانگین پیگیری ۲/۸ سال (۵-۱/۵ سال)، میزان اسکوردرد از ۷/۲ قبل از جراحی به ۱/۴ بعد از جراحی کاهش یافت.

تعداد زیادی از بیماران با کیست‌های ساده علامت دار درد دارند و درمان آن‌ها مصرف محدود داروهای فاکوئیک خوراکی درناژ پروکتانئوس و گاه‌آز دکورتیکاسیون باز می‌باشد.

در این مطالعه، ما نشان دادیم که ۹۲/۵ درصد از بیماران کاملاً عاری از درد و بدون نیاز به آنالژزیک شدند. در حالی که ۲ بیمار (۷/۵ درصد) بهبودی قابل توجهی در میزان درد پیدا کردند به طوری که جهت تسکین درد بعد از جراحی نیاز به تجویز داروهای بر پایه مورفین پیدا نکردند.

میزان موفقیت به چندین فاکتور وابسته بود که شامل مکان کیست، تکنیک جراحی و مهارت جراح می‌باشد.

میزان پاسخ بالینی و رادیولوژی در مطالعه ما، مطرح کننده این موضوع بوده که درد واقعاً مرتبط با کیست بوده و بنابراین جراحی قابل توصیه می‌باشد.

همان‌طور که گفته شد کیست‌های ساده کلیه هم از طریق ترانس پریتونال و هم رتروپریتونال قابل دسترسی بوده و با این که رویکرد ترانس پریتونال متد ارجح بوده ولی در این روش در معاینه با رتروپریتونال زمان جراحی و بستری در بیمارستان طولانی‌تر می‌باشد.

کاهش زمان بستری در بیمارستان، بجا ماندن اسکار کوچک محل عمل و دوران نقاهت کوتاه می‌باشد ولی باید مواردی مانند هزینه زیاد جراحی، تجربه زیاد جراح، آسیب به ارگان‌ها و خونریزی در طی جراحی را مد نظر قرار داد.

نتیجه‌گیری

پیگیری طولانی مدت، بر شیوه جراحی لاپاراسکوپیک دکورتیکاسیون کلیه به عنوان روش مؤثر درمان کیست‌های علامت‌دار، تاکید کرده است.

میزان موفقیت و دوام بیشتر و کمتر تهاجمی بودن لاپاراسکوپیک، موجب شده که لاپاراسکوپیک از روش‌های قابل قبول درمان باشد.

در مطالعه اخیر میانگین زمان بستری در بیمارستان در روش رتروپریتونئال ۲/۹ روز و در روش ترنس پریتونئال ۲/۹۵ روز ذکر کرد. اتوگ و همکارانش (۱۶) و اکک و همکارانش (۱۷) میانگین زمان جراحی را ۸۹ دقیقه و ۱۰۶ و زمان بستری در بیمارستان را ۱/۱ و ۴/۳ روز، در روش ترانس پریتونئال گزارش کردند.

این نتایج مطرح کننده این مورد بوده که زمان جراحی و زمان بستری در بیمارستان اساساً وابسته به روش جراحی لاپاراسکوپیک نمی‌باشد و چندین فاکتور در این سه مورد دخالت دارند.

نتایج ما نشان داد که جراحی لاپاراسکوپیک دکورتیکاسیون کیست‌های ساده کلیه به‌ویژه در کیست‌های بزرگ با کمترین موربیدیتی ممکن قابل انجام است. در مقایسه با سایر متد، ابلیشن لاپاراسکوپیک کیست با درد کمتر بعد از عمل، کاهش اتلاف خون،

References:

1. Ellis H, Watson C. The kidney and ureter. In: Lecture Notes on General Surgery. Oxford, UK: Blackwell Publishing Company; 2002. P.321-2.
2. Laucks SP Jr, McLachlan MS. Aging and simple cysts of the kidney. Br J Radiol 1981;54(637): 12-4.
3. Kissane JM, Tada S, Yamagishi J, Kobayashi H. The morphology of renal cystic disease; in Gardner KD (ed): Cystic Diseases of the Kidney. New York: Wiley; 1976. P.31.
4. Segura JW, King BF, Jowsey SG. Chronic pain and its medical and surgical management in renal cystic diseases; Polycystic Kidney Disease. New York: 1996. P.466.
5. Glassberg KI, Stephen FD, Lebowitz RL. Renal dysplasia and cystic disease of the kidney; in Campbell's Urology. Philadelphia: Saunders; 1998. P.1768-75.
6. Wolf JS Jr: Evaluation and management of solid and cystic renal masses. J Urol 1998; 159: 1120-33.
7. Bean WJ. Renal cysts: treatment with alcohol. Radiology 1981;138(2): 329-31.
8. Kropp KA, Grayhack JT, Wendel RM, Dahl DS. Morbidity and mortality of renal exploration for cyst. Surg Gynecol Obstet 1967;125(4): 803-6.
9. Dunn MD, Clayman RV. Laparoscopic management of renal cystic disease. World J Urol 2000;18(4): 272-7.
10. Campbell-Walsh Urology by Alan J. Wein, Louis R. Kavoussi, Andrew C. Novick, Alan W. Partin, and Craig A. Peters | eBook on [Internet]. [cited 2014 Mar 11]. Available from: <https://www.inkling.com/store/book/wein-campbellwalsh-urology-10th/?chapterId=f9f9547b3401493cbc86f8a3765dcf2a>
11. Iannelli A, Fabiani P, Niesar E, Gigante M, Benizri EI, Amiel J, et al. Long-term results of transperitoneal laparoscopic fenestration in the treatment of simple renal cysts. J Laparoendosc Adv Surg Tech A 2003;13(6): 365-9.
12. Lifson BJ, Teichman JM, Hulbert JC. Role and long-term results of laparoscopic decortication in solitary cystic and autosomal dominant polycystic kidney disease. J Urol 1998;159(3): 702-5.
13. Rubenstein SC, Hulbert JC, Pharand D, Schuessler WW, Vancaillie TG, Kavoussi LR. Laparoscopic ablation of symptomatic renal cysts. J Urol 1993;150(4): 1103-6.
14. Gupta NP, Goel R, Hemal AK, Kumar R, Ansari MS. Retroperitoneoscopic decortication of

- symptomatic renal cysts. J Endourol 2005;19(7): 831-3.
15. Doulas K, Skrepetis K, Lykourinas M. Laparoscopic ablation of symptomatic peripelvic renal cysts. J Endourol 2004;18(1): 45-8.
16. Okeke AA, Mitchelmore AE, Timoney AG. Comparison of single and multiple sessions of percutaneous sclerotherapy of simple renal cysts. ~~BJU Int~~

LONG-TERM OUTCOMES OF LAPAROSCOPIC DECORTICATION OF SYMPTOMATIC RENAL CYSTS

Mohammad Reza Mohammadi Fallah^{1*}, Mehdi Falahati², Helina Janpanah³, Farzad Abedi⁴

Received: 27 Nov, 2013; Accepted: 27 Jan, 2014

Abstract

Background & Aims: Renal cysts are common disorders in adults. Traditionally, symptomatic patients with renal cysts are treated with percutaneous aspiration with or without using sclerosing agent. However, the recurrence rate is high in this procedure. Thus, we assessed the long-term outcomes of laparoscopic decortication of simple renal cysts from the clinical and radiologic points of view.

Materials & Methods: From April 2004 to July 2008, twenty seven symptomatic patients with simple renal cyst treated with laparoscopic decortication, where the wall of renal cysts resected. Complex renal cysts were excluded from the study. Vang Baker criteria were used for estimation of the severity of pain before and after operation. Radiologic improvement was considered, when, there wasn't any evidence of recurrence in CT scan taken long time after surgery.

Results: Among twentyseven patients treated with laparoscopy, %92.5 of patients had symptomatic improvement and %96.2 had radiological improvement after follow up for 22 months (3-32 months).

Conclusion: According to our study, laparoscopic decortication, as a less invasive method, has a high success rate in the treatment of symptomatic renal cysts.

Key words: Laparoscopic trans-peritoneal decortication, Laparoscopic retroperitoneal decortication, Symptomatic renal cysts, Renal cyst

Address: Urology Department, Faculty of Medicine, Urmia University of Medical Sciences, Urmia, Iran, **Tel:** +98 9141417555

Email: mmohammadifallah@yahoo.com

SOURCE: URMIA MED J 2014; 25(50): 20 ISSN: 1027-3727

¹ Professor, Urology Department, Faculty of Medicine, Nephrology, Kidney Transplant & Research Center, Urmia University of Medical Sciences, Urmia, Iran (Corresponding Author)

² Resident of Urology, Urology Department, Imam Khomeyni Hospital, Urmia, Iran

³ Resident of Urology, Urology Department, Imam Khomeyni Hospital, Urmia, Iran

⁴ Resident of Urology, Urology Department, Imam Khomeyni Hospital, Urmia, Iran