

## درمان اندودونتیک رژنراسیون مولر اول دائمی نابالغ با پالپ نکروز - گزارش مورد

پیمانہ مارسولی<sup>۱</sup>، محمد محمدی خوشرو<sup>۲</sup>، مریم مصطفوی<sup>۳\*</sup>

تاریخ دریافت 1392/10/15 تاریخ پذیرش 1392/12/12

### چکیده

مشخص شده است که غلاف اپی تلیالی هر تویگ و سلول‌های بنیادی آپیکال پاپیلا (SCAP) می‌توانند در شرایط مطلوب به سلول‌های ادنتوبلاست تبدیل شوند و در صورت آسیب ندیدن با وجود نکروز پالپی، تکامل ریشه را ادامه دهند. هدف از گزارش حاضر، مشاهده یک مورد تکامل ریشه دندان نابالغ با پالپ نکروتیک پس از انجام درمان اندودنتیک کانسرواتو می‌باشد.

بیمار یک پسر ۸ ساله سالم با دندان مولر چپ پایین با ضایعه پوسیدگی شدید و ریشه نابالغ بود. دندان تحت درمان کانسرواتو شامل فایلینگ محدود با استفاده از فایل (k-files:stainless steel, Mani- Japan) و شستشوی فراوان با هیپوکلریت ۲/۵ درصد قرار گرفت. از خمیر هیدروکسید کلسیم (U.S.P. Sultan-USA) به عنوان مدیکیشن داخل کانال استفاده شد. یک سال پس از انجام درمان تکامل کامل آپکس مشاهده شد.

به نظر می‌رسد که در آینده درمان رژنراسیون و تحریک تکامل ریشه به صورت نرمال جایگزین درمان آپکسیفیکیشن شود و در نتیجه عوارض ناشی از درمان آپکسیفیکیشن مانند شکستگی سرویکالی ریشه و تاج دندان و نسبت نامطلوب ریشه / تاج دندان نیز کمتر ایجاد گردد.

**کلید واژه‌ها:** آپکسیفیکاسیون، تکنیک‌های رژنراسیون، سلول‌های بنیادی، کلسیم هیدروکساید

مجله پزشکی ارومیه، دوره بیست و پنجم، شماره دوم، ص ۱۶۶-۱۶۰، اردیبهشت ۱۳۹۳

آدرس مکاتبه: ارومیه، دانشگاه علوم پزشکی ارومیه، دانشکده دندان پزشکی، تلفن: ۰۹۱۴۴۰۲۵۹۱۰

Email: mostafavi\_m@umsu.ac.ir

### مقدمه

تکامل و بسته شدن آپکس ریشه دندان‌های دائمی به طور معمول در طی ۳ سال اول بعد از رویش آن‌ها اتفاق می‌افتد. سلامت پالپ دندان در این فاصله زمانی از اهمیت ویژه‌ای برخوردار است. عفونت اندودنتیک و یا ترومای فیزیکی به دندان با ریشه نابالغ می‌تواند باعث ایجاد نکروز پالپی و اختلال در تکامل ریشه شود. در چنین دندان‌هایی به علت باز بودن آپکس و گشادی کانال دندان، انجام درمان‌های معمول اندودنتیک بسیار دشوار می‌باشد و از طرفی به علت وجود دیواره‌های نازک عاجی احتمال شکستگی سرویکال ریشه افزایش می‌یابد (۱).

جهت جلوگیری از مشکلات مذکور درمان‌های اندودنتیک ویژه‌ای برای این دندان‌ها انجام می‌شوند که به طور عمده به سه دسته تقسیم می‌شوند:

۱- آپکسوژنریس: درمانی است که برای جفظ وایتالیته

پالپ در انتهای آپیکالی ریشه به منظور تکامل شکل‌گیری

ریشه طراحی گردیده است.

۲- آپکسیفیکاسیون: درمانی است که برای ایجاد یک سد کلسیفیه در انتهای ریشه دندان‌های دائمی نابالغ نکروز که توانایی ادامه تکامل ریشه را ندارند، انجام می‌شود.

۳- تکنیک رژنراسیون: روشی است که در آن رشد بافت پالپی جدید و ادامه تکامل شکل‌گیری ریشه توسط سلول‌های بنیادی در دندان‌های نابالغ غیرزنده عفونی صورت می‌گیرد (۲).

تکامل ریشه توسط دو نوع از سلول‌ها صورت می‌گیرد: سلول‌های اپی تلیالی غلاف هر تویگ و ادنتوبلاست‌ها. که این سلول‌ها در انتهای ریشه دندان‌های نابالغ وجود دارند و نسبت به تخریب و التهاب مقاومند. سلول‌های اپیتلیالی غلاف هر تویگ می‌توانند باعث تمایز سلول‌های بنیادی مزانشیمی به ادنتوبلاست‌ها شوند که عاج ریشه دندان را تشکیل می‌دهند (۳، ۴).

<sup>۱</sup> استادیار گروه دندانپزشکی کودکان، دانشکده دندانپزشکی، دانشگاه علوم پزشکی ارومیه

<sup>۲</sup> استادیار گروه دندانپزشکی اندودنتیک، دانشکده دندانپزشکی، دانشگاه علوم پزشکی ارومیه

<sup>۳</sup> استادیار گروه رادیولوژی فک و صورت، دانشکده دندانپزشکی، دانشگاه علوم پزشکی ارومیه (نویسنده مسئول)

وجود نکروز بودن پالپ به دنبال درمان کانسرواتو کانال ریشه با استفاده از داروی داخل کانال هیدروکسید کلسیم می‌باشد.

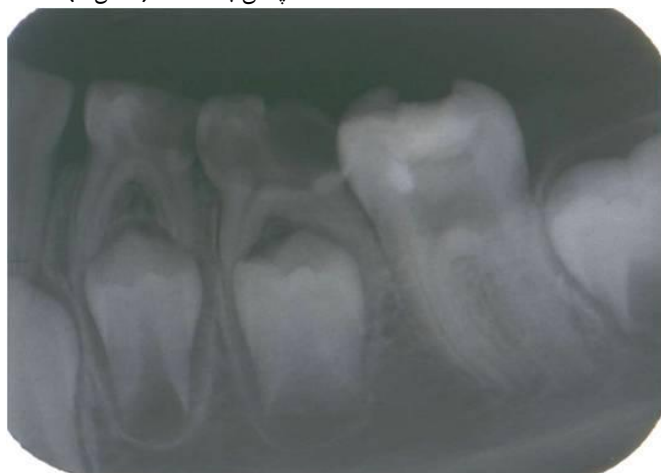### گزارش مورد

بیمار پسری سالم، هشت ساله با پوسیدگی شدید دندان ۳۶ با ریشه نابالغ جهت درمان مراجعه نمود. پالپ به محیط دهان اکسپوز بود و تست‌های حرارتی و الکتریکی نشانگر نکروز بودن پالپ بودند. بیمار حساسیت به دق و لمس نداشت. عمل پروبینگ نرمال بود و تورم و لقی نیز مشاهده نگردید. در تصویر پری آپیکال اولیه تهیه شده از بیمار، پوسیدگی شدید تاجی و آپکس باز دندان مشاهده شد. (شکل ۱) بعد از ایجاد حفره دسترسی، کانال‌ها به وسیله دبریدمان مکانیکی کانسرواتو با استفاده از فایل (k- files:stainless steel, Mani- Japan تا MAF:30 برای کانال‌های مزبالی و MAF:45 برای کانال دیستال و شستشوی زیاد توسط هیپوکلریت سدیم ۲/۵ درصد آماده گردید (شکل ۲). علی‌رغم اینکه دندان کاملاً نکروز بود فایلینگ کوتاه‌تر از طول ریشه انجام شد، طول کارکرد تا جایی بود که خونریزی در انتهای ریشه ایجاد شود و در عین حال بافت انتهایی ریشه تخریب نگردد. نهایتاً کلسیم هیدروکساید (U.S.P. Sultan-USA) به وسیله (Lentulo paste carier Dentsply-UK) در داخل کانال قرار داده شد و تاج به وسیله کولتوزول (temporary filling material Coltene-Switzerland) سیل شد. بعد از ۱ هفته مجدداً کانال باز شده شستشو داده شد و با کلسیم هیدروکساید پر شد و تاج به وسیله کامپوزیت (3M Filtek Z250 3M ESPE-USA) ترمیم دائم شده و به طور کامل سیل گردید. بیمار هر سه ماه به مدت یکسال follow up شد در طول این مدت دندان باز نگردید و کلسیم هیدروکساید تعویض نشد. بعد از یکسال ریشه کامل شده و آپکس بسته شد (شکل ۳).

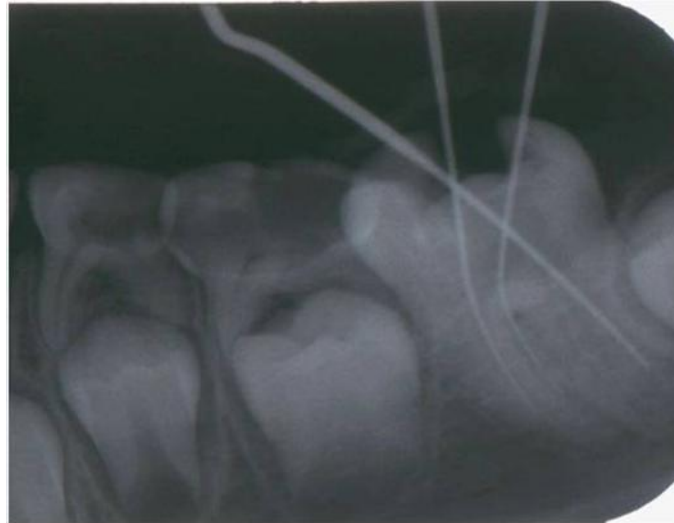
منشأ سلول‌های مزانشیمی از دو دسته سلول‌های بنیادی آپیکال پاپیلا (SCAP) و سلول‌های بنیادی بافت پالپی باقی مانده (DPSCs) است. غلاف هرتویگ ریشه و سلول‌های SCAP می‌توانند با وجود عفونت و نکروز پالپ زنده بمانند زیرا به دلیل نزدیکی به بافت‌های پری آپیکال دارای خونرسانی بالا می‌باشند (۵، ۶).

به دلیل اهمیت غلاف اپی تلپالی هرتویگ ریشه و سلول‌های SCAP در ادامه تکامل ریشه بعد از آسیب پالپی، حفاظت این سلول‌ها از ترومای اینسترومنتیشن درمان‌های اندودنتیک ضروری است (۳). اخیراً گزارش موردهای متعددی انجام شده است که نشان دهنده پتانسیل بلوغ ریشه با وجود ضایعه پاتولوژیک پری آپیکال و نکروز پالپ می‌باشند (۷-۱۱). وجه مشترک تمامی گزارش‌مورد‌های انجام شده در این زمینه وجود دندان‌هایی با پالپ نکروز و ضایعه پری آپیکالی بوده که روش سنتی درمان آن‌ها، آپکسیفیکاسیون بوده است ولی با انجام روش‌های کانسرواتو نوین، روند تکامل ریشه در آن‌ها به صورت نرمال انجام شده است. به علت اینکه این موردهای متعدد بر مبنای نتایج درمانی انجام شده بر روی بیماران، گزارش می‌شوند می‌توانند در ارائه نتایج درمانی انجام شده و یا نشان دادن روش‌های نوین درمان مؤثر باشند.

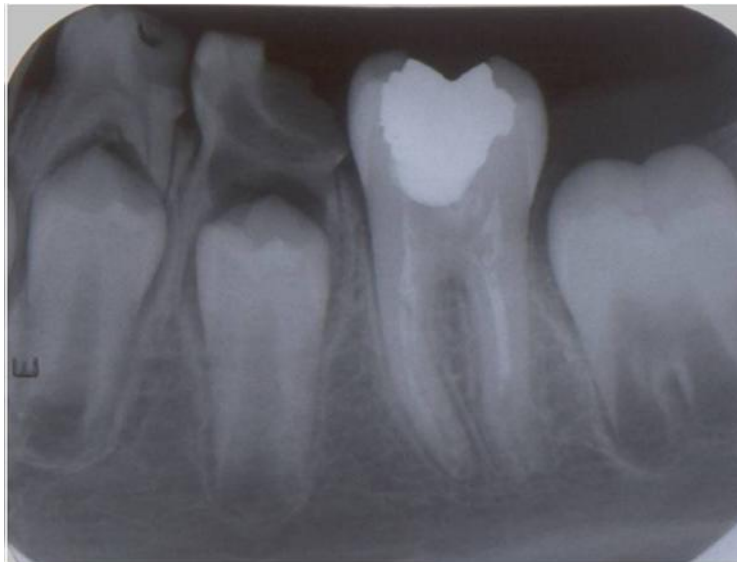از آنجاییکه در روش‌های سنتی درمان دندان‌های نابالغ مانند آپکسیفیکیشن بدلیل عدم تکامل ریشه و نازک بودن دیواره‌های عاجی احتمال شکستگی ریشه بسیار بالاست، فراهم کردن شرایطی که ریشه دندان روند تکامل خود را طی کند و ریسک شکستگی ریشه و در نهایت از دست دادن کامل دندان کاهش یابد، نظیر درمان‌های رژئراسیون از اهمیت بسیاری برخوردار است. هدف از این گزارش مورد، القاء تکامل ریشه مولر اول دائمی نابالغ با



شکل (۱): دندان مولر اول مندیبل با پوسیدگی وسیع تاجی و ریشه نابالغ نکروز



شکل (۲): اینسترومنتیشن کانسرواتيو کانال با طول کارکرد کوتاه انجام شد.



شکل (۳): تصویر پری آپیکال دندان یکسال پس از درمان که نشان دهنده تکامل ریشه می باشد.

### بحث و نتیجه گیری

با وجود اینکه رژنراسیون و ریواسکورلاریزاسیون در درمان تروماهای دندانی و به ویژه avulsion مطرح بوده است، مدت‌ها درمان انتخابی دندان‌های نکرور با آپکس باز، آپکسیفیکیشن بوده و امکان ایجاد رژنراسیون بافتی در این دندان‌ها غیرممکن به نظر می‌رسیده است، اما مطالعات اخیر به سمت استفاده از رژنراسیون برای این دندان‌ها سوق داده شده‌اند (۸). آشنایی با بیولوژی سلول‌های بنیادی و اصول رژنراسیون بافتی می‌تواند در طراحی درمان‌های مناسب‌تر مفید باشد. یکی از مهم‌ترین اهداف در درمان‌های ریشه دندان، استفاده از پیشرفت‌های نوین در تحقیقات بیومدیکال جهت حفظ ساختارهای دندانی در طی درمان است.

مطالعات متعددی در زمینه مهندسی بافت جهت بازسازی ارگان فانکشنال عاج-پالپ در آپکس ریشه به منظور تکامل ریشه انجام شده است. تمامی این مطالعات بر اساس نقش سلول‌های بنیادی در رژنراسیون دندانی می‌باشند (۱۲). در طی دهه اخیر، سلول‌های بنیادی از بسیاری از بافت‌ها جدا شده‌اند و جهت اهداف مهندسی بافت و کاربردهای کلینیکی مربوطه مورد مطالعه قرار گرفته‌اند. سلول‌های بنیادی پالپ دندانی (DPSCs) از پالپ دندانی بزرگسال جدا شده‌اند و پتانسیل بالایی برای خود-نوزایی و نیز تمایز به کندروبلاست‌ها، استئوبلاست‌ها، نرون‌ها و سلول‌های چربی و سلول‌های شبه ادنتوبلاست دارند (۱۳، ۱۴). همچنین به علت بیان برخی آنتی ژن‌های ویژه سطحی سلولی مانند CD-44, CD90

STRo-1, CD-1,4 به عنوان سلول‌های بنیادی مزانشیمال مطرح شده‌اند (۱۳، ۱۵، ۱۶).

سلول‌های بنیادی آپیکال پایبلا (APSCs) از پایبلا آپیکال آپکس دندان در حال تکامل ایزوله شده‌اند. پتانسیل آن‌ها برای خود-نوزایی و تمایز به کندروبلاست ها، استئوبلاست ها و سلول‌های چربی و سلول‌های شبه ادنتوبلاست تایید شده است (۱۷). جمعیت این سلول‌ها در کشت نسبت به سلول‌های DPSCs، در زمان کمتری دو برابر شده‌اند و توانایی رژنراسیون بیشتری داشته‌اند (۱۸). بنا به دلایل فوق و نیز با توجه به موقعیت آپیکالی آپیکال پایبلا، این بافت دارای خونرسانی بیشتری از اطراف بوده و در موارد نکروز پالپی می‌تواند به طور مؤثرتری از آسیب محفوظ بماند (۵). البته با این وجود تمام سلول‌های مزانشیمال دندان با پتانسیل پرولیفراسیون بالا برای خود-نوزایی نباید الزاماً به عنوان سلول بنیادی مطرح شوند. Takeda و همکاران نشان دادند که سرعت رشد و تمایز DPSCs در کشت‌های طولانی مدت به سرعت تغییر یافته، سلول‌ها به شکل دوکی درآمده و توانایی خود را در تولید ساختارهای مشابه دنتین از دست دادند (۱۹).

در دندان در حال تکامل، تشکیل ریشه از سلول‌های اپی‌تلیالی ناحیه لوپ سرویکال آغاز می‌شود که به صورت آپیکالی پرولیفره شده و بر تمایز ادنتوبلاست ها و سمنتوبلاست ها از سلول‌های مزانشیمال تأثیر می‌گذارند. این دیواره اپی‌تلیالی دو لایه که از اتصال اپی‌تلیوم مینایی داخلی و خارجی مینایی بوجود آمده، غلاف اپی‌تلیالی هرتویگ (HRES) را تشکیل می‌دهد، که تعیین کننده شکل ریشه می‌باشد (۶).

با اینکه مکانیسم دقیق تکامل ریشه هنوز مشخص نشده است ولی طبق یافته‌های اخیر سلول‌های اپی‌تلیالی غلاف هرتویگ و ادنتوبلاست‌های متمایز شده از سلول‌های مزانشیمال، نقش اساسی در این زمینه دارند و در صورت نیاز به درمان، حفاظت این سلول‌ها از آسیب‌های ایاتروژنیک ضروری است (۹، ۱۱).

اندریاسن نشان داد که اگر باکتری‌ها از داخل کانال حذف شوند و مدیکیشن استفاده شده در داخل کانال محرک بافت‌های پری آپیکال نباشد، سلول‌های غلاف اپی‌تلیالی هرتویگ ریشه می‌توانند تکامل ریشه را به صورت کاملاً نرمال القاء کنند (۲۰).

مدیکیشن استفاده شده برای داخل کانال در گزارش حاضر،  $Ca(OH)_2$  بود که پس از سپری شدن دوره درمان و *follow up*، تکامل ریشه و بسته شدن آپکس به صورت موفقیت آمیزی مشاهده گردید.

در گزارش Iwaya و همکاران پس از شستشوی کانال از ترکیب مترونیدازول و سیپروفلوکساسین برای ضد عفونی استفاده شد. در جلسه ششم درمان نیز مدیکیشن  $Ca(OH)_2$  را در داخل

کانال به کار بردند. پس از دوره درمان و انجام *follow up* افزایش ضخامت دیواره‌های کانال و بسته شدن کامل آپکس مشاهده شد (۷).

Chueh و همکاران در یک مطالعه برای درمان چهار دندان نکروز با آپکس باز از خمیر  $Ca(OH)_2$  در داخل کانال استفاده نمودند. کیس یک و دو به صورت ایده آل در مان شدند ولی در کیس سه و چهار با اینکه آپکس به طور کامل بسته شد، کلسیفیکاسیون کامل کانال در نیمه آپیکالی ریشه و از طرفی عدم افزایش ضخامت عاجی در نیمه کروئالی مشاهده شد (۱۰).

Chueh و همکاران در مطالعه دیگری به بررسی دوازده دندان نابالغ نکروز پرداختند. دو روش درمانی در این مطالعه مورد بررسی قرار گرفت. در یک روش فقط از  $Ca(OH)_2$  در داخل کانال استفاده شد و دندان‌ها تا زمان ایجاد یک سد کلسیفیه و تحلیل ضایعه آپیکال *follow up* شدند. در این روش زمان دسترسی به نتیجه مطلوب طولانی تر بوده و نویسنده آنرا به عنوان درمان *long-term* مطرح نموده است. در روش دوم یا روش *short-term* پس از شستشوی کانال و کاربرد دو هفته  $Ca(OH)_2$  و رفع علائم حاد اولیه، از MTA به عنوان سد مصنوعی در داخل کانال استفاده شد، که در روش دوم نتایج مطلوب تری در مدت زمان کمتری بدست آمد (۳).

Cotti و همکاران نیز در گزارش یک مورد دندان قدامی دارای پالپ نکروز و شکستگی ریشه و فیستول از شستشوی کانال و خمیر  $Ca(OH)_2$  جهت ضد عفونی کانال و درمان رژنراسیون استفاده کردند، پس از پایان دوره درمان افزایش ضخامت عاجی و بسته شدن کامل آپکس مشاهده شد (۲۱).

Banches et al در یک دندان با آپکس باز با شستشو و استفاده از ترکیب *triple antibiotic paste* کانال را ضد عفونی نمودند. برای سیل کروئالی از MTA تا ناحیه پایین تر از CEJ و از رستوریشن رزینی در تاج استفاده نمودند. تکامل کامل ریشه پس از تکمیل دوره درمان قابل مشاهده بود. در این مطالع استفاده از  $Ca(OH)_2$  به علت PH بالایی که دارد باعث آسیب به بافت زنده موجود در کانال شده و مانع از رشد بافت جدید می‌شود و نمیتوان از آن در اهداف رژنراسیون، افزایش ضخامت عاجی و بسته شدن آپکس استفاده نمود و کاربرد آن را فقط در درمان‌هایی که هدف ایجاد *barrier* کلسیفیه مانند آپکسیفیکیشن مطرح نمودند (۸).

بر اساس مطالعات اخیر انجام شده و گزارش موردهای متعدد ارائه شده در زمینه درمان دندان‌های نکروز با آپکس باز، به این نتیجه می‌توان رسید که در صورت عاری بودن کانال از میکروب‌ها و آلودگی و نیز آسیب نزدن به غلاف اپی‌تلیالی هرتویگ انتهای ریشه، تکامل ریشه در دندان‌های نابالغ نکروزه ادامه پیدا کند و با

آپکسیفیکاسیون شود و عوارض و مشکلات این درمان از قبیل شکستگی‌های سرویکالی تاج، ریشه، نسبت نامناسب ریشه/تاج کمتر مشاهده شود.

رسوب عاج به مقدار کافی، ریشه این دندان‌ها به طور کامل تشکیل شود و شاید بتوان امیدوار بود که در آینده رژنراسیون و تحریک تکامل ریشه در دندان‌های نابالغ نکروزه، جایگزین درمان سنتی

## References:

1. Rafter M. Apexification: a review. *Dent Traumatol* 2005;21(1):1-8.
2. Hargreaves KM, Cohen S. *Pathways of the pulp*. St Louis: Mosby Co; 2011.
3. Chueh L-H, Ho Y-C, Kuo T-C, Lai W-H, Chen Y-HM, Chiang C-P. Regenerative endodontic treatment for necrotic immature permanent teeth. *J Endod* 2009;35(2):160-4.
4. Safi L, Ravanshad S. Continued root formation of a pulpless permanent incisor following root canal treatment: a case report. *Int endod J* 2005;38(7):489-93.
5. Huang GT-J, Sonoyama W, Liu Y, Liu H, Wang S, Shi S. The hidden treasure in apical papilla: the potential role in pulp/dentin regeneration and bioroot engineering. *J endod* 2008;34(6):645-51.
6. Sonoyama W, Liu Y, Yamaza T, Tuan RS, Wang S, Shi S, et al. Characterization of the apical papilla and its residing stem cells from human immature permanent teeth: a pilot study. *J endod* 2008;34(2):166-71.
7. Iwaya Si, Ikawa M, Kubota M. Revascularization of an immature permanent tooth with apical periodontitis and sinus tract. *Dent Traumatol* 2001;17(4):185-7.
8. Banchs F, Trope M. Revascularization of immature permanent teeth with apical periodontitis: new treatment protocol? *J endod* 2004;30(4):196-200.
9. Safi L, Ravanshad S. Continued root formation of a pulpless permanent incisor following root canal treatment: a case report. *Int endod J* 2005;38(7):489-93.
10. Chueh L-H, Huang GT-J. Immature teeth with periradicular periodontitis or abscess undergoing apexogenesis: a paradigm shift. *J endod* 2006;32(12):1205-13.
11. Chueh LH, Ho YC, Kuo TC, Lai WH, Chen YH, Chiang CP. Regenerative endodontic treatment for necrotic immature permanent teeth. *J endod* 2009;35(2):160-4.
12. Tziafas D, Kodonas K. Differentiation potential of dental papilla, dental pulp, and apical papilla progenitor cells. *J endod* 2010;36(5):781-9.
13. Iohara K, Zheng L, Ito M, Tomokiyo A, Matsushita K, Nakashima M. Side population cells isolated from porcine dental pulp tissue with self-renewal and multipotency for dentinogenesis, chondrogenesis, adipogenesis, and neurogenesis. *Stem Cells* 2006;24(11):2493-503.
14. Zhang W, Walboomers XF, Van Kuppevelt TH, Daamen WF, Van Damme PA, Bian Z, et al. In vivo evaluation of human dental pulp stem cells differentiated towards multiple lineages. *J Tissue Eng Regen Med* 2008;2(2-3):117-25.
15. Agata H, Kagami H, Watanabe N, Ueda M. Effect of ischemic culture conditions on the survival and differentiation of porcine dental pulp-derived cells. *Differentiation* 2008;76(9):981-93.
16. Shi S, Gronthos S. Perivascular niche of postnatal mesenchymal stem cells in human bone marrow and dental pulp. *J Bone Miner Res* 2003;18(4):696-704.
17. Abe S, Yamaguchi S, Watanabe A, Hamada K, Amagasa T. Hard tissue regeneration capacity of apical pulp derived cells (APDCs) from human tooth with immature apex. *Biochem Biophys Res Commun* 2008;371(1):90-3.
18. Sonoyama W, Liu Y, Fang D, Yamaza T, Seo B-M, Zhang C, et al. Mesenchymal stem cell-

- mediated functional tooth regeneration in swine. PLoS One 2006;1(1):e79.
19. Takeda T, Tezuka Y, Horiuchi M, Hosono K, Iida K, Hatakeyama D, et al. Characterization of dental pulp stem cells of human tooth germs. J dental Res 2008;87(7):676-81.
20. Andreasen J, Borum M, Jacobsen H, Andreasen F. Replantation of 400 avulsed permanent incisors.
4. Factors related to periodontal ligament healing. Dent Traumatol 1995;11(2):76-89.
21. Cotti E, Mereu M, Lusso D. Regenerative treatment of an immature, traumatized tooth with apical periodontitis: report of a case. J endod 2008;34(5):611-6.

## REGENERATIVE ENDODONTIC TREATMENT FOR A NECROTIC IMMATURE FIRST PERMANENT MOLAR: A CASE-REPORT

Peimane Marasouli<sup>1</sup>, Mohammad Mohammadi Khoshrou<sup>2</sup>, Maryam Mostafavi<sup>3\*</sup>

Received: 5 Jan, 2014; Accepted: 3 Mar, 2014

### Abstract

**Background & Aims:** It is known that Hertwig's epithelial root sheath and stem cells of apical papilla (SCAP) can organize the odontoblast cells under favorable conditions resulting in continued formation of the root even after the pulp is necrotic. The aim of this case report was to demonstrate the continued development of the roots of an immature permanent tooth with necrotic pulp subsequent to conservative root canal treatment.

**Case report:** The patient was an 8-year-old healthy boy with a severe carious lesion in the lower left first molar tooth with an immature root. The tooth underwent a conservative treatment approach, i.e. minimal filling with (k-files: stainless steel, Mani- Japan) and copious 2.5% NaOCl irrigation and then was medicated with calcium hydroxide (U.S.P. Sultan-USA). In this case, after one year developed mature apices was observed without any complication.

**Conclusion:** It is hoped that in the future, regeneration and stimulation of normal continued root development in necrotic immature teeth will replace apexification. Procedures and much fewer cases of cervical fractures of the crown and root and improper root/crown ratios will be encountered.

**Keywords:** Apexification, Regenerative techniques, Stem cells, CaOH

**Address:** Department of Radiology, Faculty of Dentistry, Urmia University of Medical Sciences, Urmia, Iran, **Tel:** +98 9143883573

**E-mail:** mostafavi\_m@umsu.ac.ir

SOURCE: URMIA MED J 2014; 25(2): 166 ISSN: 1027-3727

<sup>1</sup> Assistant Professor, Department of Pediatric Dentistry, Faculty of Dentistry, Urmia University of Medical Sciences, Urmia, Iran

<sup>2</sup> Assistant Professor, Department of Endodontics Dentistry, Faculty of Dentistry, Urmia University of Medical Sciences, Urmia, Iran

<sup>3</sup> Assistant Professor, Department of Radiology, Faculty of Dentistry, Urmia University of Medical Sciences, Urmia, Iran (Corresponding Author)