

## گزارش یک مورد شوانوم با تظاهر درد سیاتیکی

ابوالفضل افشارفرد<sup>۱</sup>، محمد حسنی<sup>۱</sup>، حجت مولایی گوچین قلعه<sup>۲</sup>، فاطمه حسینزاده گان شیرازی<sup>۱</sup>، حسین ظهوری<sup>۱</sup>، سمیه السادات  
ناصری<sup>۳</sup> نیا

<sup>۱</sup> دانشگاه علوم پزشکی شهید بهشتی، دانشکده پزشکی، گروه جراحی عمومی، <sup>۲</sup> دانشگاه علوم پزشکی ارومیه، دانشکده پزشکی، گروه جراحی  
عمومی، <sup>۳</sup> دانشگاه علوم پزشکی شهید بهشتی، دانشکده پزشکی

تاریخ دریافت: ۱۳۹۰/۱۱/۱۷ تاریخ پذیرش: ۱۳۹۱/۲/۱۴

### چکیده

**زمینه و هدف:** شوانوم تومور غلاف عصبی است که اغلب ماهیت خوش خیم و رشد آهسته داشته و منفرد و کپسول دار است. این تومور می تواند از هر عصب محیطی که دارای سلول شوان است، مانند قسمت انتهایی اعصاب کرانیال هم منشأ بگیرد. هدف این مطالعه گزارش یک مورد شوانوم با تظاهر درد سیاتیکی بود.

**معرفی بیمار:** بیمار خانم ۲۰ ساله ای بود که از درد سیاتیکی شدید و طول کشیده اندام تحتانی راست شکایت داشته و انتشار درد را به ناحیه گلو تئال ذکر می کرد. احساس توده در خلف ران داشت و در معاینه یک توده برجسته، با حدود نامشخص، به ابعاد حدود ۱۰×۱۵ سانتی متر در این ناحیه قابل لمس بود که قوام سفت داشت و در لمس درد ناک بود. این توده در MRI خارج عضلانی بود که در خلف قسمت میانی ران راست قرار داشت و در  $T_1W_1$  ایزوسیگنال و در  $T_2W_2$  هیپرسیگنال بود. یافته های حین جراحی نشان دهنده منشأ تومور از یکی از شاخه های فرعی عصب سیاتیک بود که اثر فشاری روی عصب سیاتیک داشت. حین جراحی توده و شاخه فرعی عصب برداشته شده و پاتولوژی شوانوم بود.

**نتیجه گیری:** در بیماران مراجعه کننده با درد سیاتیکی، شوانوم عصب یکی از تشخیص های افتراقی است و لازم است در بررسی بیمار مد نظر قرار گیرد.

**واژه های کلیدی:** درد سیاتیکی، شوانوم، تومور، عصب محیطی

\* نویسنده مسئول: دکتر محمد حسنی، تهران، دانشگاه علوم پزشکی شهید بهشتی، گروه جراحی عمومی

Email: drmhasani57@gmail.com

## مقدمه

لوبولار در طول سیاتیک را نشان دهد. همچنین اسکن FDG-PET<sup>(۱)</sup> (فلورو دزوگلسی گلوکوز F18) می‌تواند جهت لوکالیزه کردن تومور کمک کند(۱). هدف این مطالعه گزارش یک مورد شوانوم با تظاهر درد سیاتیکی بود.

## معرفی بیمار

بیمار خانم ۳۰ ساله‌ای بود که با شکایت از درد شدید و طول کشیده اندام تحتانی راست مراجعه نمود. درد بیمار در مسیر عصب سیاتیک بود و به باسن بیمار انتشار داشت. در معاینه یک توده برجسته، با حدود نامشخص، با قوام سفت به اندازه حدود ۱۵×۱۰ سانتی‌متر و دردناک در باتوک و پروگزیمال قسمت خلفی ران راست لمس می‌شد. یافته‌های آزمایشگاهی طبیعی بودند و MRI نشان دهنده یک توده خارج عضلانی در خلف قسمت میانی ران راست بود که در  $T_1W_1$  (۲) ایزو سیگنال و  $T_2W_2$  (۳) هیپرسیگنال بود(تصویر ۱).

بیمار تحت عمل جراحی قرار گرفت. اکسپلور عصب سیاتیک از خلف ران صورت گرفت. توده از یکی از شاخه‌های عصب سیاتیک منشأ گرفته بود و اثر فشاری روی عصب سیاتیک گذاشته بود که آن شاخه از عصب همراه با توده برداشته شد(تصویر ۲). گزارش پاتولوژی نیز تشخیص شوانوم عصب سیاتیک را مسجل نمود(تصویر ۳).

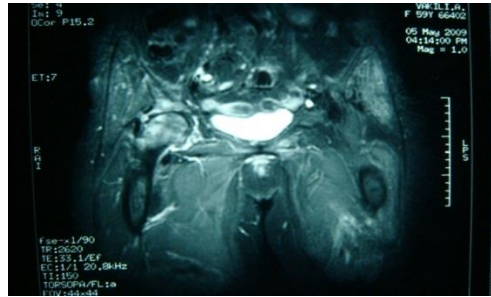
شوانوم تومور شایع و اغلب خوش‌خیم غلاف اعصاب محیطی است که بیشتر در دهه سوم زندگی اتفاق می‌افتد. شایع‌ترین مشخصه شوانوم درد نقطه‌ای یا تیر کشنده در لمس مستقیم است. دردهای جلدی و مداوم می‌تواند نشان بدخیمی باشد. این تومور تمایل به رشد آهسته و درگیری خارج از اعصاب اصلی دارد. این خصوصیت و کپسول‌دار بودن تومور باعث شده که برداشتن آن بدون آسیب اعصاب اصلی امکان پذیر باشد(۲ و ۱).

دژنراسیون بدخیمی در موارد نادر مشاهده شده است. شوانوم در دو سوم موارد کاملاً اینترادورال، یک ششم موارد کاملاً اکسترا‌دورال و در ۱/۶ موارد به صورت کلاسیک شکل دمبل داشته و اینترا و اکسترا‌دورال را با هم درگیر می‌کند. ضایعات علامت‌دار باید با جراحی برداشته شوند(۳ و ۱).

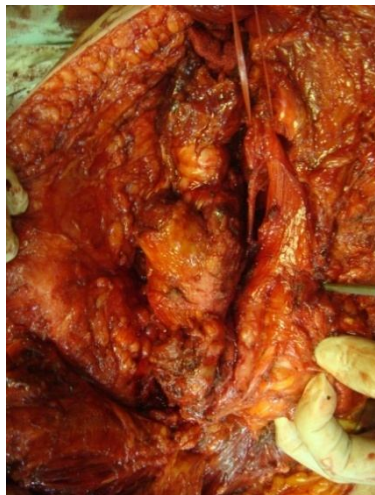درد مهم‌ترین تظاهر بالینی این تومورها می‌باشد، اما این تظاهر ممکن است از نظر تشخیصی ابهام‌آمیز باشد، زیرا اغلب محل حداکثر درد بسیار دورتر از محل نئوپلاسم می‌باشد(۳) و این مسأله در زمانی که تاریخچه و شرح حال بیمار با یافته‌های رادیوگرافیک تطابق ندارد، ملاحظات تشخیصی زیادی را ایجاد می‌کند(۴).

در گذشته این تومورها به اشتباه به عنوان رادیکولوپاتی S<sub>۱</sub> یا دردهای مزمن پسیکوژنیک شناخته می‌شدند، اما تشخیص بیماری حین عمل مسجل می‌شد(۵). امروزه MRI<sup>(۱)</sup> قادر است توده مولتی

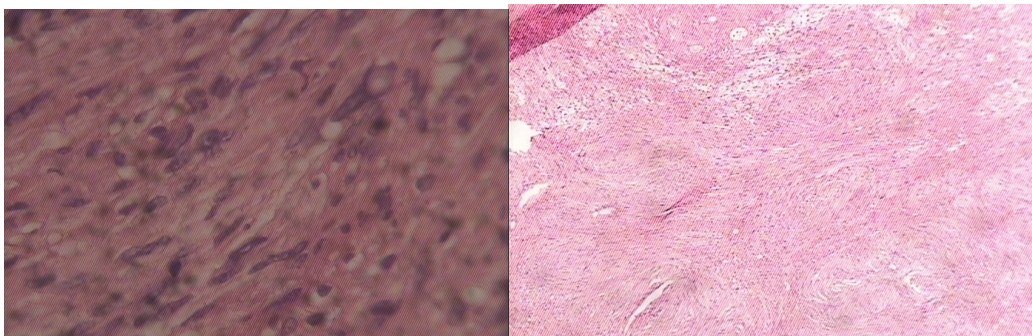
1-Magnetic Resonance Imaging (MRI)  
2-Fluorodeoxyglucose Positron Emission Tomography (FDG-PET)  
3-Time weighted 1 ( $T_1 W_1$ )  
4- Time weighted 2( $T_2 W_2$ )



تصویر ۱: تصویر توده شوانوم در MRI



تصویر ۲: تصویر توده شوانوم در حین جراحی بیمار



تصویر ۳: بافت سلول‌های تومورال شوانوم با درشت‌نمایی کم (چپ) درشت‌نمایی بالا (راست) (میکروسکوپ نوری، رنگ‌آمیزی هماتوکسیلین-اُوزین)

تظاهر بالینی درد سیاتیکی بسته به ماهیت علت  
زمینه‌ای آن متفاوت است. شوانوم عصب سیاتیک  
بیماری بسیار نادری است که در حدود ۱ درصد

## بحث

درد سیاتیکی در نواحی تحتانی کمر و اندام  
تحتانی در طول مسیر عصب سیاتیک حس می‌شود.

بیماران مشاهده می‌شود. از نظر علامت‌شناسی اغلب با درد ناشی از تحت فشار قرار گرفتن ریشه‌های عصبی در نتیجه هریناسیون دیسک بین مهره‌ای لومبار اشتباه می‌شود و نیاز به بررسی‌های تشخیصی در همراهی با ارزیابی بالینی، استفاده از اولتراسوند و ارزیابی‌های نوروفیزیولوژی را ایجاب می‌کند(۲). برای بیماران با تشخیص شوانوم جراحی زمانی اندیکاسیون دارد که ضایعه علامت‌دار باشد (۳) ضایعات بدون علامت به صورت محافظه کارانه پیگیری می‌شوند. ICE amplicon vector به عنوان یک روش جراحی بدون تیغ از طریق تزریق یک حامل به درون تومور، امکان جراحی توده با حداقل آسیب به فیبرهای عصبی را فراهم کرده است(۴). هدف این مطالعه گزارش یک مورد شوانوم با تظاهر درد سیاتیکی بود.

مورات و علی<sup>(۱)</sup> (۲۰۱۰) بیمار ۵۷ ساله‌ای را معرفی کردند که از ۲ سال قبل علایم سیاتیکا داشته و علاوه بر برآمده شدن دیسک بین مهره‌ای L4-L5 و L5-S1 توده نرم و توپر و کپسولدار به اندازه ۴×۴×۶ در طول عصب سیاتیک داشته که شوانوم خود عصب بوده است. در بیماران مراجعه کننده با درد سیاتیکی وجود شوانوم عصب یا شاخه‌های آن باید جزو تشخیص‌های افتراقی باشد و باید به فکر این تشخیص بود، چنانچه ممکن است بیمار به علت هریناسیون دیسک جراحی شود، ولی علایم وی رفع نشود(۵).

توماس و همکاران<sup>(۲)</sup> (۱۹۸۳) ۳۵ مورد تومور عصب سیاتیک را مورد بررسی قرار دادند که

بیشترین شکایت آنها درد بود، اما ممکن است به علت فاصله محل درد از محل ضایعه باعث سردرگمی در تشخیص شود. تومورهای غیر قابل لمس به آسانی در CTscan لگن و ران قابل تشخیص بوده‌اند. درمان جراحی در اسرع وقت توصیه شده است. نورینوما به صورت درآوردن توده همراه با حفظ عصب جراحی می‌شود. در مورد نروفیبروما معالجه به ندرت حاصل می‌شود و خارج کردن کامل تومور اغلب غیرمحمتمل است، لذا در ضایعات کوچک اکسیزیون ساب توتال با حفظ تنه عصب و در ضایعات بزرگتر یا مواردی که ضایعات غیرقابل برگشت دارند، برداشتن رادیکال تومور همراه با عصب گرفتار پیشنهاد شده است. برای نروفیبروسارکوما آمپوتاسیون سریع بهترین درمان پیشنهادی است(۶).

کرایلیک و همکاران<sup>(۳)</sup> (۲۰۰۶) بیماری را معرفی کرده‌اند که با درد رادیکولر پای چپ مراجعه کرده بود. بیمار علامت تینل(دق) مثبت داشته و در MRI توده در سمت راست در شبکه لومبوساکرال داشت (در خلاف جهت شکایت بیمار). در بررسی بیشتر اندام تحتانی چپ، توده فشارنده عصب سیاتیک در پروگزیمال به فضای پوپلیته مشاهده شد. پاتولوژی شوانوم بود. در این مطالعه تومور غلاف عصبی متعدد در یک فرد گزارش شده که به علت عدم هم‌خوانی علایم بالینی بیمار و یافته‌های

1-Murat & Ali  
2-Thomas et al  
3-Kralick et al

خانم ۳۵ ساله با کمک CT و MRI یافتند که بعد از زایمان دچار درد سیاتیکی شده بود. پروتکل جراحی آنها به تومور ترانس آبدومینال بوده و هر ۲ جزء لگنی و باتوک توده برداشته شد (۱۵).

### نتیجه‌گیری

در بیماران مراجعه کننده با درد سیاتیکی وجود شوانوم عصب یا شاخه‌های آن باید جزو تشخیص‌های افتراقی باشد و باید به فکر این تشخیص بود و این که نبود اختلال عصبی بعد از جراحی شوانوما نشان‌دهنده پیش آگهی خوب تومور است.

تصویربرداری لومبوساکرال تحت بررسی بیشتر قرار گرفته است و منجر به تشخیص تومورهای متعدد غلاف عصب شده است. شوانوماها تومورهایی هستند که به آهستگی پیشرفت می‌کنند. ممکن است همراه با درد، اختلال عصبی هم ایجاد کنند. در بیماران با درد سیاتیکی که MRI لومبوساکرال طبیعی است یا کمردرد ندارند، به صودت بالینی و رادیولوژیکی باید مسیر عصب سیاتیک از نظر وجود توده بررسی شود (۱۰).

نبوداختلال عصبی بعد از جراحی شوانوما نشان‌دهنده پروگنوز خوب تومور است (۱۱). جاگتاپ و همکاران<sup>(۱)</sup> (۲۰۱۱) استئومالاسی را یکی از عوارض تومورهای غلاف عصب دانسته و FDGPET را در لوکالیزه کردن تومورهای ناشی از غلاف عصب مثل نروفیبروما و شوانوما کمک کننده هستند. اکسیزیون کامل تومور منجر به درمان کامل استئومالاسی می‌شود (۹). کخ و همکاران<sup>(۲)</sup> (۱۹۹۳) بیماری را معرفی کردند که در محل منشاء عصب سیاتیک گرفتار شوانوم بدخیم بوده و به علت گسترش تومور و فشار به عروق ناحیه دچار ادم اندام شده و درد متوسط بدون اختلال عملکرد داشت (۱۲). گومیناک و همکارش<sup>(۳)</sup> (۱۹۹۸) ۲ مورد شوانوم عصب سیاتیک را در قسمت میانی ران گزارش کردند که علامت غالب هر دو درد قسمت پلانتر پا بود (۱۳). در تحقیق دیگری درد عضلات هامسترینگ و تورم اندام در دونده حرفه‌ای علامت همراه با شوانوم عصب سیاتیک بود (۱۴). در مطالعه‌ای دیگر شوانوم داخل لگن را در

1-Jagtap et al  
2-Kchouk et al  
3-Gominak et al

**REFERENCES:**

1. Hung J, Mobbs R, Teo C. Multiple schwannomas of the sciatic nerve. *J Clin Neurosci* 2003; 10(3): 391-3.
2. Padua L, Commodari I, Zappia M, Pazzaglia C, Tonali PA. Misdiagnosis of lumbar-sacral radiculopathy: usefulness of combination of EMG and ultrasound. *Neurol Sci* 2007; 28(3):154-5.
3. Sedel L. The surgical management of nerve lesions in the lower limbs. Clinical evaluation, surgical technique and results. *Int Orthop* 1985; 9(3): 159-70.
4. Huang JH, Simon SL, Nagpal S, Nelson PT, Zager EL. Management of patients with schwannomatosis: report of six cases and review of the literature. *Surg Neurol* 2004; 62(4): 353-61.
5. Murat V, Ali A, Serap I . Unrecognized Sciatic Nerve Schwannoma of the mid thigh as a Cause of Discogenic Sciatica. *WScJ* 2010; 2: 86-8.
6. Thomas JE, Piepgras DG, Scheithauer B, Onofrio BM, Shives TC. Neurogenic tumors of the sciatic nerve. A clinicopathologic study of 35 cases. *Mayo Clin Proc* 1983; 58(10): 640-7.
7. Kralick F, Koenigsberg R. Sciatica in a patient with unusual peripheral nerve sheath tumors. *Surg Neurol* 2006; 66(6): 634-7.
8. Ghaly RF. A posterior tibial nerve neurilemoma unrecognized for 10 years: case report. *Neurosurgery* 2001; 48(3): 668-72.
9. Jagtap VS, Sarathi V, Lila AR, Malhotra G, Sankhe SS, Bandgar T, et al. Tumor-induced osteomalacia: a single center experience. *Endocr Pract* 2011; 17(2): 177-84.
10. Blanchard C, Dam-Hieu P, Zagnoli F, Bellard S. Chronic sciatic pain caused by sciatic nerve schwannoma. *Rev Med Interne* 2008; 29(9): 748-50.
11. Omezzine SJ, Zaara B, Ben Ali M, Abid F, Sassi N, Hamza HA. A rare cause of non discal sciatica: schwannoma of the sciatic nerve. *Orthop Traumatol Surg Res* 2009; 95(7): 543-6.
12. Kchouk M, Rabet AM, Ghedas K, Nagi S, Douik M, Ben Romdhane K, et al. Extensive malignant schwannoma of the sciatic nerve. Contribution of imaging techniques. *J Radiol* 1993; 74(12): 641-4.
13. Gominak SC, Ochoa JL. Sciatic schwannoma of the thigh causing foot pain mimicking plantar neuropathy. *Muscle Nerve* 1998; 21(4): 528-30.
14. Blohm D, Hansen LB, Jakobsen BW. Hamstring pain in an athletic sprinter caused by a schwannoma of the sciatic nerve. *Knee Surg Sports Traumatol Arthrosc* 1999; 7(2): 135-6.
15. Consales A, Poppi M, Stumpo M. Sciatic schwannoma spanning the sciatic notch: removal by an anterior, transabdominal approach. *Br J Neurosurg* 2006; 20(1): 46-8.

# A Case Report of Schwannoma Presenting as Sciatica

Afshar Fard A<sup>1</sup>, Hassani M<sup>1</sup>, MolaeiGhovarchinGhalee H<sup>2</sup>, Hoseinzadegan F<sup>1</sup>, Zohouri H<sup>1</sup>, Naserinia S<sup>3</sup>

<sup>1</sup>Department of Surgery, Faculty of Medicine, Shahid Beheshty University of Medical Sciences, Tehran, Iran,  
<sup>2</sup>Department of General Surgeon, Faculty of Medicine, Oromia University of Medical Sciences, Oromia, Iran, <sup>3</sup> Faculty  
of Medicine, Shahid Beheshty University of Medical Sciences, Tehran, Iran

Received: 06 Feb 2012      Accepted: 03 May 2012

## Abstract

**Background & aim:** Schwannomas are benign and slowly growing nerve sheath tumors which are usually solitary and encapsulated. They may arise from any peripheral nerve containing Schwann cells including distal portions of cranial nerves. Here we are reporting a case of Schwannoma presenting as sciatica.

**Case:** A 30 years old woman admitted as severe chronic right lower limb pain, her complain was sciatica with an irregular prominent 15\*10 cm mass found on her right buttock. She had normal laboratory data and MRI demonstrated extra muscular mass in posterior of mid zone of right thigh that was iso-signal in T1W1 and hyper-signal in T2W2.

The patient underwent operation and sciatic nerve explored via posterior thigh and unique neural branch of mass dissociated of sciatic and mass resected. Pathology report confirmed Schwannoma in the patient.

**Conclusion:** In patients with sciatic pain, schwannoma nerve is one of the differential diagnosis and it needs to be considered in assessing of patients.

**Key words:** Schwannom, Sciatica, MRI, FDG-PET

---

\*Corresponding Author: Hasani M, Department of Surgery, Faculty of Medicine, Shahid Beheshty University of Medical Sciences, Tehran, Iran  
Email: drmhasani57@gmail.com