

اثر عصاره علف چای و کرم سولفادیازین نقره ۱ درصد بر بهبود زخم سوختگی درجه دو در موش صحرایی نر

ابراهیم مومنی^۱، نرگس آروبی^۲، مصطفی آروبی^۲، مهرزاد جعفری برمک^۳، رضا محمودی^۴، جان محمد ملک زاده^۴، جمشید محمدی^۴، محمدشریف طالبیان پور^۴، رضا محمدی^۴، سیما محمد حسینی^{۱*}

^۱ گروه پرستاری، دانشگاه علوم پزشکی یاسوج، یاسوج، ایران، ^۲ پژوهشکده امام جعفر صادق یاسوج، یاسوج، ایران، ^۳ مرکز تحقیقات سلولی و مولکولی، دانشگاه علوم پزشکی یاسوج، یاسوج، ایران، ^۴ مرکز تحقیقات گیاهان دارویی، دانشگاه علوم پزشکی یاسوج، یاسوج، ایران

تاریخ وصول: ۱۳۹۳/۱/۲۵ تاریخ پذیرش: ۱۳۹۳/۴/۲۵

چکیده

زمینه و هدف: علف چای در طب سنتی، گیاهی است که برای درمان موضعی زخم های سطحی، سوختگی و درماتیت استفاده می شود. لذا هدف از این مطالعه بررسی اثر عصاره علف چای و کرم سولفادیازین نقره ۱ درصد بر بهبود زخم سوختگی درجه دو بر موش صحرایی نر بود.

روش بررسی: این مطالعه تجربی بر روی ۳۰ سر موش صحرایی نر بالغ نژاد ویستار با وزن 200 ± 50 گرم انجام شد. برای ایجاد سوختگی درجه دوم با استفاده از تیوپنتال سدیم، حیوان بی هوش شد و با آب جوش سطح مقطع به مساحت ۲ سانتی متر مربع ایجاد شد و به طور تصادفی به ۳ گروه مساوی تقسیم شدند. بعد از سی و پنج روز تیمار، موش ها بیهوش شدند و نمونه های بافت سوختگی مورد نظر برداشته و بعد از پردازش بافتی و رنگ آمیزی هماتوکسیلین - انوزین با میکروسکوپ نوری بررسی شدند. گروه اول یا کنترل سوختگی، روزانه با سرم فیزیولوژی شستشو می شدند. گروه دوم و سوم پس از سوختگی به ترتیب با عصاره آبی الکی علف چای و کرم سولفادیازین نقره ۱ درصد تحت تیمار قرار گرفتند. داده ها با استفاده از آزمون آنالیز واریانس یک طرفه تجزیه و تحلیل شدند.

یافته ها: میانگین سطح سوختگی، ضخامت اپیدرم و میزان مالون دی آلدئید در گروه تیمار با علف چای در مقایسه با گروه سولفادیازین نقره و گروه کنترل به حد طبیعی نزدیک شده بود، ولی در طول مدت تیمار در مقایسه با گروه سولفادیازین نقره اختلاف آماری معنی دار یافت نشد ($P > 0.05$).

نتیجه گیری: هر چند از لحاظ آماری اختلاف معنی داری مشاهده نشد، ولی اثرات ترمیمی در گروه تیمار شده با علف چای در مقایسه با گروه های دیگر بهتر بود.

واژه های کلیدی: بافت پوست، سوختگی درجه دوم، عصاره علف چای، موش صحرایی نر

* نویسنده مسئول: سیما محمد حسینی، یاسوج، دانشگاه علوم پزشکی یاسوج، دانشکده پرستاری و مامایی

Email: hossini3270@yahoo.com

مقدمه

علفی با برگ‌های دراز و پهن از گیاهان دارویی است که در تسکین التهابات پوستی و زخم‌ها به کار می‌رود. با توجه به این که کرم سولفادیازین نقره ۱ درصد به عنوان درمان استاندارد برای سوختگی کاربرد دارد، هدف از مطالعه حاضر، بررسی اثر عصاره علف چای و کرم سولفادیازین نقره ۱ درصد بر بهبود زخم سوختگی درجه دو بر موش صحرایی نر بود.

روش بررسی

این مطالعه تجربی بر روی ۳۰ سر موش صحرایی نر نژاد ویستار با وزن متوسط ۲۵۰-۲۰۰ گرم انجام شد. حیوانات با دسترسی آزاد به آب و خوراک و دوره تاریکی-روشنایی ۱۲ ساعته و درجه حرارت 22 ± 2 درجه سانتی‌گراد و تهویه مناسب نگهداری شدند. جهت تهیه عصاره، ۲۵۰۰ گرم علف چای آسیاب شده در داخل ظروف مناسب با چهار لیتر محلول آب مقطر و الکل ۷۰ درصد مخلوط و به مدت ۴۸ ساعت خیس‌انده شدند. سپس مخلوط با کاغذ صافی فیلتر گردید و با انتقال به دستگاه آون با دمای ۴۰ درجه سانتی‌گراد، تغلیظ، خشک و در نهایت ذخیره‌سازی شد. روزانه به میزان یک سی‌سی با غلظت (۴ میلی‌گرم بر کیلوگرم) عصاره خشک علف چای تهیه و مورد استفاده قرار گرفت (۶). حیوانات به طور تصادفی به ۳ گروه ۱۰ تایی شامل گروه‌های ذیل؛ کنترل، عصاره علف چای و سولفادیازین نقره ۱ درصد تقسیم شدند. پس از توزین، حیوانات با استفاده از تیوپنتال سدیم به میزان (۴۰ میلی‌گرم بر

سوختگی علاوه بر عواقب جسمی و روحی شدید به جهت نیاز به جراحی‌های متعدد ترمیمی و امور توانبخشی وسیع از پرهزینه‌ترین بیماری‌ها محسوب می‌شود (۱). در سوختگی به علت تخریب پوست و صدمه به ضمایم آن و ایجاد زخم‌های عمیق مورد توجه می‌باشد. بهبود زخم فرآیندی ترمیمی است که پس از آسیب به پوست و بافت‌های نرم صورت می‌گیرد. پس از بروز آسیب پاسخ التهابی به وجود آمده و سلول‌ها در زیر درم شروع به افزایش تولید کلاژن می‌نمایند و سپس به تدریج بافت اپی‌تلیال ترمیم می‌شود (۲). برای درمان جراحات‌های پوستی از محلول‌های ضد عفونی کننده نظیر بتادین، اسید استیک، شستشو با سرم فیزیولوژی، پمادهای آنتی‌بیوتیک استفاده می‌شود. در حالی که پژوهش‌های اخیر نشان می‌دهد که بسیاری از محلول‌های استفاده شده در ضایعات پوستی برای فیبروبلاست‌ها، لنفوسیت‌ها و سلول‌های مورد نیاز ترمیم زخم سمی می‌باشند (۳). در طب سنتی نیز تلاش‌های گوناگونی در جهت یافتن دارویی در جهت تسریع در بهبود زخم، و ضایعات پوستی انجام گرفته است (۴). به علت عدم معرفی داروی قطعی برای افزایش سرعت روند ترمیم زخم، مطالعات روی داروهای گیاهی و تأثیر آن بر روند ترمیم زخم در حال انجام است.

مطالعه‌ها نشان داده‌است که تانن موجود در ترکیب‌های گیاهی می‌تواند نتایج خوبی در ترمیم پوست و بهبود زخم فراهم کند (۵). علف چای گیاهی

کیلوگرم) به روش داخل صفاقی بی‌هوش شدند. جهت ایجاد سوختگی درجه ۲، بر اساس فرمول پیشنهادی والکر که عبارت است از $A = K.W^{2/3}$ (A) سطح بدن بر حسب سانتی‌متر مربع، K ضریب ثابت که برای موش صحرایی برابر با ۱۰ و W وزن حیوان بر حسب گرم می‌باشد، محاسبه گردید، سپس موهای ناحیه کمری کاملاً تراشیده و حیوانات در وسیله‌ای با ابعاد طراحی شده ۲ سانتی‌متر مربع به نحوی به پشت قرار داده شد که پوست آن به مدت ۱۰ ثانیه در معرض مستقیم با آب جوش (۹۷ درجه سانتی‌گراد) قرار گیرد. برای جلوگیری از شوک هیپوولمیک ناشی از سوختگی به میزان ۲/۵ میلی‌لیتر سرم فیزیولوژی استریل به روش داخل صفاقی تزریق شد. حیوانات پس از به هوش آمدن در قفسه‌های انفرادی کاملاً تمیز و ضد عفونی شده نگهداری شدند.

پروتکل این تحقیق بر اساس قوانین بین‌المللی در مورد حیوانات آزمایشگاهی انجام گردید و در کمیته اخلاق دانشگاه علوم پزشکی یاسوج به تصویب رسید.

روزانه پس از تمیز کردن زخم‌ها با یک تکه گاز استریل، یک بار در روز عصاره علف چای، کرم سولفادیازین نقره ۱ درصد و سرم فیزیولوژی جهت درمان گروه‌های مربوطه استفاده شدند. سپس در انتهای سی و پنج روز حیوانات با تیوپنتال سدیم بی‌هوش و سطح سوختگی عکس‌برداری و با نرم‌افزار Image z بررسی و برای تعیین درصد بهبود زخم‌ها از مطالعه نیک روز و همکاران استفاده شد (۶).

سپس پوست ناحیه آسیب دیده همراه با قسمتی از پوست سالم آن برداشته و بخشی از آن را درون میکروپیپت در تانک ازت مایع (برای انجام آزمایش مالون دی‌آلدهید) و بخشی دیگر به محلول فرمالین ۱۰ درصد منتقل شد. با استفاده از دستگاه پردازش بافتی، نمونه‌ها پردازش و پس از قالب‌گیری با دستگاه میکروتوم برش‌های سریالی ۵ میکرونی تهیه و سپس با هماتوکسیلین-ئوزین رنگ‌آمیزی شدند. در تمام مقاطع بافتی تغییرات بافتی اپیدرم و درم با استفاده از میکروسکوپ (Olympus BX51) و برنامه Olysia بررسی گردیدند.

داده‌های جمع‌آوری شده با استفاده از نرم‌افزار SPSS و آزمون‌های آماری آنالیز واریانس یک طرفه و توکی‌مورد تجزیه و تحلیل قرار گرفتند.

یافته‌ها

ضخامت اپیدرم در گروه‌های دریافت‌کننده عصاره علف چای و گروه سولفادیازین نقره نسبت به گروه کنترل افزایش داشته (تصویر ۱)، که از لحاظ آماری معنی‌دار نبود ($p > 0.05$).

وسعت سطح سوختگی در گروه کنترل نسبت به گروه عصاره علف چای و سولفادیازین نقره افزایش داشت که این افزایش از نظر آماری معنی‌دار نبود ($p > 0.05$) که نشان‌دهنده ترمیم کندتر در لایه‌های اپیدرمی گروه کنترل بود (جدول ۱).

میزان سطح بافتی مالون دی‌آلدهید در گروه‌های دریافت‌کننده عصاره علف چای گروه سولفادیازین نقره نسبت به گروه کنترل کاهش داشته

که این کاهش از نظر آماری معنی‌دار نمی‌باشد ($p > 0.05$) (جدول ۱).

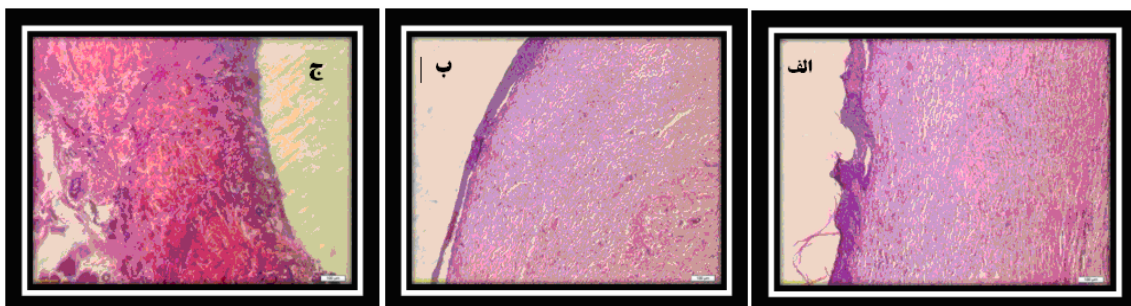
در بررسی میکروسکوپی بافت‌شناسی آرایش ناحیه ترمیم در گروه کنترل نسبت به گروه‌های تحت درمان، ناشی از پراکندگی بیشتر ماتریکس بافت همبندی و واکنش آماسی واضح‌تر بود. تجمع الیاف کلاژن و نظم ساختاری مناسب‌تر آن و همچنین تراکم کمتر سلول‌های فیبروبلاست در لایه درمی در گروه‌های تحت درمان با عصاره و سولفادیازین نقره در مقایسه با گروه کنترل مشخص‌تر بود. روند ترمیم اپیدرم در گروه‌های تحت درمان، کیفیت و سرعت ترمیم بهتر با آرایش منظم‌تر و تراکم آماسی کمتری از خود نشان داد (تصویر ۱).

بحث

سوختگی‌ها و آسیب‌های مربوط به آن یکی از مهم‌ترین علل مرگ و میر و ناتوانی در سرتاسر

جدول ۱: مقایسه میانگین و انحراف معیار متغیرهای بافتی پوست با سوختگی درجه ۲ در موش‌های صحرایی نر در گروه‌های مورد مطالعه (تعداد هر گروه ۱۰)

متغیرهای پوست	گروه	علف چای	سولفادیازین نقره	کنترل	سطح معنی داری
سطح سوختگی (میلی متر مربع)	۰/۳۶±۰/۰۹	۰/۴۴±۰/۰۴	۰/۷۲±۰/۰۵۲	$p < 0.05$	
ضخامت اپیدرم (میکرومتر)	۵۰/۱۵±۷/۹۵	۳۴/۴۹±۹/۱۴	۲۹/۱۴±۵/۸۷	$p < 0.05$	
مالون دی آلدهید (Mol/μ)	۲/۴۶±۱/۰۵	۲/۹۳±۰/۲۹	۴/۶۹±۰/۳۱	$p < 0.05$	



تصویر ۱: مقایسه روند ترمیم پوست ناشی از زخم سوختگی در گروه‌های مورد مطالعه (رنگ آمیزی هماتوکسیلین - ائوزین، بزرگ نمایی ۴۰ میکروسکوپ نوری)، الف - درمان شده با عصاره علف چای، ب - درمان شده با سولفادیازین، ج - درمان شده با سرم فیزیولوژی

اکثر مسیره‌های ترمیم زخم و افزایش بافت کلاژن لایه درم پوست، بر تکثیر و فعالیت فیبروبلاست‌ها اثر گذاشته و می‌تواند ساخت الیاف کلاژن و بیوستنز اسیدهای نوکلئیک و پروتئین سازی را افزایش دهد و به مقاومت زخم در روند ترمیم کمک نماید(۲). عده‌ای از محققین معتقدند داروهای گروه سولفادیازین نقره با داشتن عوارض سمی می‌توانند اثر منفی بر رشد و تعداد فیبروبلاست‌ها و کاهش تشکیل کلاژن(۶) و در نتیجه سبب کندی ترمیم ناحیه آسیب دیده گردد که با تحقیق حاضر هم‌خوانی دارد.

تعدیل التهاب و استفاده از آنتی‌اکسیدان‌ها ترمیم زخم را تسریع می‌کند(۱۲) در حالی که عفونت، التهاب، مواد اکسیدان، کاهش TGF-B^(۴) از سلول‌ها و رادیکال‌های آزاد، زخم‌های پوستی را وخیم‌تر می‌کنند. علف چای با داشتن فنل‌های اسید کربوکسیلیک از جمله کافئیک، کلروژنیک و فرولیک خاصیت آنتی‌اکسیدانی داشته‌اند و می‌تواند با کاهش التهاب، کاهش مواد اکسیدانی و افزایش TGF-B، فاکتورهای رشد اپیدرمی را فعال نماید و از آنجایی که کاهش التهاب باعث تسریع در ترمیم زخم می‌شود می‌توان استنباط کرد که علف چای به خاطر داشتن مواد ضد التهابی باعث تسریع ترمیم زخم ناشی از سوختگی می‌شود(۸). مطالعه سانتار و همکاران نیز نشان داد که فعالیت ضد التهابی در علف چای می‌تواند باعث

افزایش خاصیت لخته‌سازی اندوتلیال‌ها، افزایش سرعت تکثیر فیبروبلاست‌ها، فعال کردن فیبروبلاست‌های بافتی و افزایش تولید بستر خارج سلولی به وسیله فیبروبلاست فعال شده می‌تواند میزان وسعت سطح سوختگی را کاهش دهد و روند ترمیم اپیتلیوم پوست را افزایش دهد. از طرفی پدیده انقباض به سبب وجود سلول فیبروبلاست می‌باشد و به واسطه خاصیت انقباضی خود لایه اپیدرم را کشیده و موجب کاهش ابعاد زخم می‌شوند. میزان کوچک شدن یک زخم معیار خوبی برای ارزیابی میزان بهبود زخم است. سطح زخم هم‌زمان با التیام آن کاهش می‌یابد، که علت این کاهش وجود پدیده جمع شدن زخم و رسوب بافت پیوندی می‌باشد(۶). مطالعه‌ها نشان می‌دهد که تانن یکی از مواد آنتی‌اکسیدانی است که سبب افزایش تکثیر فیبروبلاست‌ها شده و آنها می‌توانند مقدار زیادی TNF^(۱) ترشح نمایند. این TNF خود در راستای تسریع ترمیم زخم سبب تولید NO^(۲) و VEGF^(۳) می‌گردد. NO و VEGF از عوامل اصلی تنظیم کننده تشکیل بافت گرانولاسیون هستند و همچنین رگ‌زایی را تقویت می‌نمایند(۸).

فیبروبلاست‌ها مسئول ایجاد فیبرهای کلاژن هستند، کلاژن پروتئینی است که باعث می‌شود محل زخم بعد از ترمیم به بافت اولیه قبل از ایجاد جراحت شباهت پیدا کند و در نتیجه اسکار سفید رنگ به جای می‌ماند، از طرف دیگر فیبرهای کلاژن باعث افزایش مقاومت زخم می‌شوند. بنابراین به نظر می‌رسد با توجه به تأثیر تانن موجود در عصاره علف چای در

^۱-Tumor Necrosis Factor

^۲-Nitric Oxide

^۳-Vascular Endothelial Growth Factor

^۴-Transforming Growth Rector

تسریع در التیام زخم گردد ک با مطالعه حاضر همخوانی دارد(۱۳).

موخرجی و همکاران با بررسی عصاره متانولی ۵ و ۱۰ درصد از گیاه علف چای، اثرات قابل توجه آن را در بهبود زخم مشاهده کردند(۱۴) که با نتایج پژوهش حاضر همخوانی دارد.

نتیجه‌گیری

عصاره علف چای، روند ترمیم زخم ناشی از سوختگی را تسریع کرده و مدت زمان لازم برای بهبود کامل زخم را کاهش می‌دهد. پیشنهاد می‌گردد با توجه به طول درمان سی روزه و اختلاف‌دار نبودن گروه‌ها نسبت به یکدیگر، طول درمان در مدت یک هفته، دو هفته و سه هفته بررسی و نتایج به دست آمده نسبت به یکدیگر مقایسه گردد.

تقدیر و تشکر

مطالعه حاضر حاصل طرح تحقیقاتی دانشگاه علوم پزشکی یاسوج بود که با حمایت مالی این دانشگاه انجام شد. هم‌چنین از مرکز تحقیقات سلولی و مولکولی دانشگاه علوم پزشکی یاسوج تشکر و قدردانی به عمل می‌آید.

REFERENCES:

1. Holems JH, Heimbach DM. Burns. In: Brunicaardi FC, Andersen DK, Billiar TR, Dunn DL, Hunter JG, Pollock RE(editors). Schwartzs principles of sutgery. 8th ed. New York: McGraw- Hill; 2005; 204-28.
2. Seyyedi M. Burns. 1th ed. Tehran: Eshtiagh; 1997; 24-6.
3. Abasspour A. Burn emergencies. 1th ed Tehran: Iran;1996; 41-3.
4. Zareian P, Zahiri SH, Ketabchi F, Ruzmeh SH. Effect of local Tamarixmonnifera on skin wound healing process in rabbit. J MazandUniv Med Sci 2007; 17: 48-57.
5. Nikzad H, Atlasi MA, NaseriEsfahani AH, Naderian H, Nikzad M. Effect of arnebia leaf on the healing process of rat's second degree burn. Feyz, Journal of Kashan University of Medical Sciences, Summer 2010; 14(2): 99-106.
6. Nikrooze L, JafariBarmak M, Naghmachi M, GhafarianShirazi H, Dehghani N. Study of Jafft aqueous extract and silver sulfadiazine on burn healing in male rat. Armaghane-danesh 2013; 18(2): 107-14.
7. Galati EM, Contartese G, Miceli N, Taviano MF, Sdrafkakis V, Couladis M, et al. Antiinflammatory and antioxidant activity of Hypericum rumeliacum Boiss subsp apollinis (Boiss & Heldr). Robson & Strid Methanol Extract 2008; 22(6): 766-71.
8. Hasanzadeh GHR, Ghorbani R, Akhavan L, Nori Z. Evaluation of effect of compound of oleaeuropeal and myrtuscommunisl on burn wound healing. Journal of Iranian Anatomical Sciences 2003; 1(4): 21-8.
9. Fehri B, Alache JM, Mrad S, KorbiS, Lamaison JL. Oleaeuropaea L. Stimulant, anti-ulcer and anti-inflammatory effects. BollChim Pharm 1996;135(1): 42-9.
10. GhasemiPirbalouti A, Yousefi M, Nazari H, Karimi I, Koohpayeh A. Evaluation of burn healing properties of arnebiaeuchroma and malvasylvestris. J Biol 2009; 5(3): 62-6.
11. Kaith BS, Kaith NS, Chauhan NS. Anti-inflammatory effect of arnebiaeuchroma root extracts in rats. J Ethnopharmacol 1996; 55(1): 77-80.
12. Hasanzadeh GHR, Nori A, Hajiabadei M, Soltan K, Javadei A. The effect of egg yolk on burn wound healing in Rats. J GorganUni Med Sci 2005; 7(2): 6-10.
13. Süntar IP, Akkol EK, Yilmazer D, Baykal T, Kirmizibekmez H, Alper M, et al. Investigations on the in vivo wound healing potential of Hypericumperforatum L. J Ethnopharmacol 2010; 127(2): 468-77.
14. Mukherjee PK, Verpoorte R, Suresh B. Evaluation of in-vivo wound healing activity of Hypericumpatulum (Family: hypericaceae) leaf extract on different wound model in rats. J Ethnopharmacol 2000; 70(3): 315-21.

The Effect of Hypericum Perforatum Extract and 1 % Silver Sulfadiazine on Second Degree Burn Wound Healing in Male Rats

Momeni E¹, Aroi N², Aroi M², Jafari Barmak M³, Mahmoudi R³, Malekzadeh JM⁴, Mohammadi J⁴, Talebianpour MSH⁴, Mohammadi R⁴, Mohammad Hosseini S^{1*}

¹ Department of Nursing, Yasuj University of Medical Sciences, Yasuj, Iran, ²Emam Jafar Sadegh Research Center of Yasuj, Yasuj, Iran, ³Cellular and Molecular Research Center, Yasuj University of Medical Sciences, Yasuj, Iran, ⁴Medicinal Plants Research Center, Yasuj University of Medical Sciences, Yasuj, Iran

Received: 14 April 2014 Accepted: 16 July 2014

Abstract

Backgrounds & aim: Hypericum is a traditional medicinal plant that used for the topical treatment of superficial wounds, burns and dermatitis. The aim of this study was to evaluate the effect of Hypericum perforatum extract and 1 % silver sulfadiazine on a second degree burn wound healing in the male rat.

Methods: This experimental study was performed on 30 adult male Wistar rats weighing 50 ± 200 gr. To make the second degree burns wound at area of 2 square centimeters with boiling water, animals were anesthetized using sodium thiopental. The animals then divided into three equal groups randomly. Control group was washed with saline every day. The second and the third groups were treated with 1% silver sulfadiazine ointment and Hypericum perforatum extract respectively. After thirty-five days of treatment, mice were anesthetized and tissue samples were taken for processing and staining with hematoxylin and eosin and examined under light microscope. Data were analyzed using one-way ANOVA

Results: Average surface burns, thickness of the epidermis and malondialdehyde levels in HP treatment compared with 1% silver sulfadiazine was close to normal control but no significant differences was found between Hypericum perforatum extract and silver sulfadiazine at duration of treatment ($p > 0.05$).

Conclusion: Although there was no statistically significant difference, but the restorative effects of HP - treated group compared with the other groups showed better result.

Keywords: Hypericum perforatum extract, second degree burns wound, Male Rat

*Corresponding author: Mohammad Hosseini S, Faculty of Nursing and Mid Wifery Medical University of Yasuj, Yasuj, Iran

Email: hossini3270@yahoo.com

Please cite this article as follows:

Momeni E, Aroi N, Aroi M, Jafari Barmak M, Mahmoudi R, Malekzadeh JM, et al. The Effect of Hypericum Perforatum Extract and 1 % Silver Sulfadiazine on Second Degree Burn Wound Healing in Male Rats. Armaghane-danesh 2014; 19(7): 625-632.