

## گزارش مورد

# لخته‌های متعدد متحرک در دهلیز و بطن راست به دنبال تعبیه پیس‌میکر موقت: گزارش یک مورد

دکتر مریم نباتی<sup>۱</sup>، دکتر ساسان طبیبان\*<sup>۲</sup>، دکتر شوکت مشتاقیان<sup>۳</sup>، دکتر سمیرا اسلامی<sup>۴</sup>

۱- متخصص قلب و عروق، استادیار گروه قلب و عروق، دانشگاه علوم پزشکی مازندران. ۲- فوق تخصص قلب و عروق، استادیار گروه قلب و عروق، دانشگاه علوم پزشکی مازندران. ۳- دستیار تخصصی بیماری‌های قلب و عروق، کمیته تحقیقات دانشجویی دانشگاه، دانشکده پزشکی، دانشگاه علوم پزشکی مازندران. ۴- متخصص قلب و عروق، دانشگاه علوم پزشکی گلستان.

## چکیده

پیس‌میکر موقت معمولاً در شرایط اورژانسی مورد استفاده قرار می‌گیرد و تعبیه آن عوارضی نیز به دنبال دارد که از جمله عوارض نادر آن ترومبوز وریدی و آمبولی ریوی است. بیمار معرفی شده مردی ۷۳ ساله بود که به علت بلوک کامل قلبی برای وی پیس‌میکر موقت از طریق ورید فمورال راست تعبیه گردید و به دنبال آن دچار ترومبوز عمقی ورید فمورال راست شد. در اکوکاردیوگرافی انجام شده پس از تعبیه پیس‌میکر دایم به هنگام خروج سیم پیس‌میکر موقت، لخته‌های متحرک در دهلیز و بطن راست مشاهده گردید و ترومبوآمبولی ریوی قریب‌الوقوع به نظر می‌رسید؛ با وجود کانترااندیکاسیون ترومبولیتیک به علت برش جراحی ناشی از تعبیه پیس‌میکر دایم و نیز باز بودن سوراخ بیضی با تشخیص سریع و درمان به موقع با آنتی‌کواگولان و بدون نیاز به جراحی، بیمار از آمبولی وسیع ریه و مرگ نجات یافت.

**کلید واژه‌ها:** ترومبوز ورید عمقی، ترومبوآمبولی ریوی، پیس‌میکر موقت، آنتی‌کواگولیشن

\* نویسنده مسؤول: دکتر ساسان طبیبان، پست الکترونیکی drtabiban@yahoo.com

نشانی: ساری، بیمارستان حضرت فاطمه زهرا (س)، گروه قلب و عروق، تلفن و نمابر ۰۱۵۱-۲۲۲۴۰۰۲

وصول مقاله: ۹۲/۲/۱۱، اصلاح نهایی: ۹۲/۴/۲۴، پذیرش مقاله: ۹۲/۴/۲۵

## مقدمه

درمان بلوک قلبی به وسیله پیس‌میکر داخل وریدی، درمان موثری است که به جراحی نیاز ندارد (۱).

پیس‌میکر موقت در موقعیت‌های متفاوتی از جمله در بیماران مبتلا به برادیکاردی شدید (بلوک درجه ۲ یا درجه ۳ یا برادیکاردی شدید علامت‌دار)، بیماری‌های گره دهلیزی، مسمومیت با داروها و بلوک گره دهلیزی بطنی در انفارکتوس حاد میوکارد کاربرد دارد (۲).

وریدهای مختلفی برای گذاشتن الکتروود پیس‌میکر در دسترس هستند که شامل ورید براهیکال، ساب‌کلاوین، ژوگولار داخلی و فمورال هستند (۳). روش تعبیه پیس‌میکر از طریق ورید فمورال به عنوان یک روش بدون عوارض مهم پذیرفته شده است (۳). به‌هر حال این پروسیجر عوارضی نیز دارد که شامل نارسایی پیس‌میکر، عفونت زخم و پارگی قلب است. عوارض جدی ناشایع هستند و طیف آن از هماتوم فمورال تا تامپوناد قلبی و مرگ متفاوت است (۲).

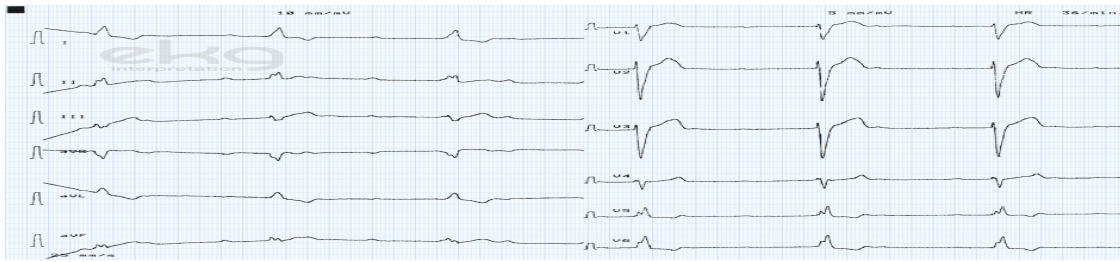
ترومبوز داخل قلبی به‌دنبال تعبیه لیدهای پیس‌میکر داخل وریدی نادر بوده و تاکنون تنها ۲۴ مورد در دنیا گزارش شده است. ترومبوز

دهلیز راست و آمبولی ریه نیز از عوارض نامعمول پیس‌میکر داخل وریدی است و آمبولی ریه علامت‌دار در ۳/۵-۶ درصد بیماران گزارش شده است (۴). تشخیص بالینی ترومبوز بیمار مشکل است (۳).

مورد گزارش شده نوع نادری از ترومبوز داخل قلبی با پیس‌میکر موقت است که تشخیص اولیه با اکوی ترانس‌توراسیک به‌دنبال خارج نمودن سیم پیس‌میکر موقت است و بر اهمیت اکوی ترانس‌توراسیک به‌دنبال خارج نمودن سیم پیس‌میکر تأکید می‌نماید که به‌طور معمول در بالین این بیماران انجام نمی‌پذیرد. علت معرفی این مورد علاوه بر مشاهده پاسخ بسیار مطلوب و دور از انتظار بیمار با درمان آنتی‌کواگولان به تنهایی بدون تجویز فیرینولیتیک و جراحی، یادآوری اهمیت آنتی‌کواگولان پروفیلاکتیک نیز در بیماران استراحت مطلق و دارای پیس‌میکر موقت است.

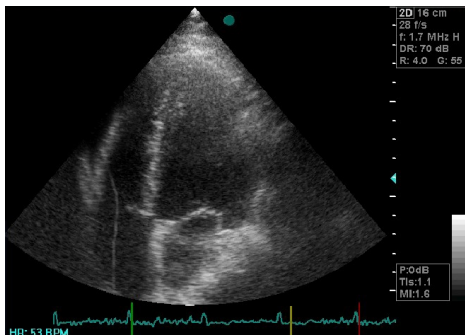
## گزارش بیماری

بیماری مردی ۷۳ ساله بود که به علت تنگی نفس فعالیتی، درد ایگاستر و یک نوبت سنکوپ، با عدم افت همودینامیک به اورژانس در سال ۱۳۹۱ مراجعه نمود و در الکتروکاردیوگرام قلبی

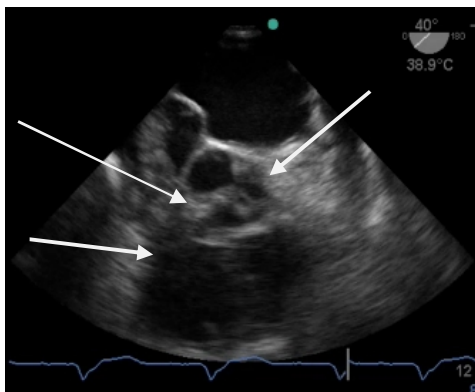


شکل ۱: بلوک درجه بالای گره دهلیزی بطنی

در اکوهای سریال انجام شده؛ به تدریج اندازه لخته‌ها کاهش یافت و خوشبختانه طی بستری، بیمار مشکل همودینامیک نداشت. در اکوی ترانس توراسیک که یک هفته بعد از بستری انجام شد؛ لخته‌ای در دهلیز یا بطن راست مشاهده نگردید (شکل ۷). در سونوکلرداپلر اندام تحتانی که ۱۲ روز بعد از بستری انجام شد؛ تمام وریدهای اندام تحتانی فاقد لخته گزارش شدند (شکل ۸) و بیمار پس از رسیدن سطح ضدانعقادی به حد مطلوب با دستور دارویی وافرین و سیپروفلوکساسین مرخص شد.



شکل ۲: اکوی ترانس توراسیک سیم پیس چسبیده به دیواره خلفی بطن راست به همراه مایع خفیف در پریکارد مجاور بطن راست را نشان می‌دهد.



شکل ۳: اکوی مری در نمای عرضی لخته‌های متعدد داخل دهلیز راست را نشان می‌دهد.

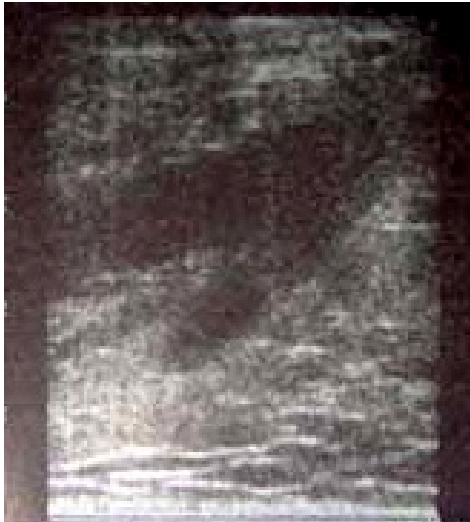وی بلوک درجه بالای گره دهلیزی بطنی مشهود بود (شکل یک). در روز مراجعه با توجه به علامت‌دار بودن و الکتروکاردیوگرام بیمار با تشخیص بلوک درجه بالای گره دهلیزی بطنی برای بیمار پیس میکر موقت از طریق ورید فمورال گذاشته شد و با توجه به سن، درد اپیگاستر، برای رد ایسکمی آتزیوگرافی کرونر انجام شد که آترواسکلروز خفیف کرونری گزارش گردید. مشاوره الکتروفیزیولوژی انجام شد و بیمار داوطلب پیس دایم گردید.

دو روز بعد از تعبیه پیس میکر موقت بیمار به علت اختلال عملکرد پیس تحت فلوروسکوپی قرار گرفت و لید پیس در داخل دیواره بطن راست مشاهده شد و به دنبال آن اکوترانس توراسیک انجام شد که سیم پیس چسبیده به دیواره خلفی بطن راست به همراه مایع خفیف در پریکارد مشاهده شد (شکل ۲).

برای بیمار پیس دایم دو حفره‌ای تعبیه گردید و برای اطمینان از عدم ایجاد تامپوناد در هنگام خروج پیس موقت، اکوکاردیوگرافی ترانس توراسیک انجام شد که تامپوناد ایجاد نگردید؛ ولی توده‌های متحرک در دهلیز راست، در زمینه ترومبوز ورید عمقی اندام تحتانی گزارش گردید. سپس بیمار اکوترانس از وفاژیال شد که یافته‌های فوق تایید شده و ترومبوآمبولی ریوی قریب‌الوقوع به نظر می‌رسید. همچنین سوراخ بیضی باز در دیواره بین دهلیزی با اندازه متوسط نیز مشاهده شد (شکل‌های ۳ و ۴) و توصیه به مشاوره جراحی قلب اورژانسی برای پیشگیری از آمبولی قریب‌الوقوع ریوی و خروج لخته و نیز با توجه به وجود سوراخ بیضی باز و برش جراحی پیس میکر دایم و در نتیجه کانترااندیکاسیون عوامل ترمبولیتیک، توصیه به انفوزیون هپارین گردید.

جراح قلب نیز انتقال به بخش مراقبت‌های ویژه و ادامه درمان با هپارین و اکوی مجدد را توصیه نمود.

بیمار با هپارین و وارفارین تحت درمان قرار گرفت و اکوکاردیوگرافی سریال برای بیمار انجام شد. در سونوگرافی کالرداپلر ورید اندام تحتانی، ترومبوز عمقی ورید فمورال مشترک راست برای بیمار مطرح شد (شکل ۶). در آزمایشات انجام شده، بیمار CRP+++ داشت.



شکل ۸: در سونوگالر داپلر انجام شده در اندام تحتانی ۱۲ روز بعد از بستری، تمام وریدهای اندام تحتانی فاقد لخته بودند.

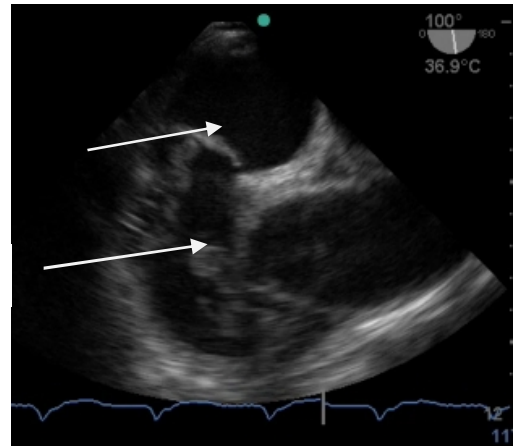
### بحث

تعیین پیس میکر ممکن است بیمار را مستعد به ترومبوآمبولی و انسداد وریدی کند. در موارد پیس میکرهای دایم، ترومبوسهای کوچک غیرانسدادی در عرض شش ماه در ۱۴ درصد ونوگرامها دیده شده؛ ولی شیوع آن در موارد پیس میکر موقت نامشخص است (۵). خطر آمبولی ریه در بیمارانی که ترومبوز ورید عمقی در آنها تشخیص داده نشده است (به دنبال پیس میکر موقت) ۴۰ درصد است (۶). در واقع بیشتر مرگها (بالای ۹۰ درصد) به علت آمبولی ریوی اتفاق می افتند (۷). در مطالعه Lopez Ayerbe و همکاران ۳ درصد بیماران به علت آمبولی ریه ثانویه به ترومبوز وریدی فوت نمودند (۲). خطر آمبولی ریوی به دنبال ترومبوز ورید عمقی ناشی از پیس میکر بالاست و مشاهده لخته در دهلیز و بطن راست این خطر را افزایش می دهد.

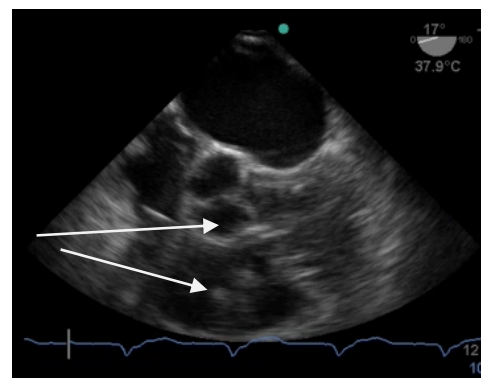
در موارد ترومبوز داخل قلبی، بیماران به طور حاد با نارسایی احتقانی قلب، شوک، تنگی نفس یا درد سینه تظاهر می یابند. در موارد تحت حاد، تظاهر بیمار به صورت بیحالی، سیانوز، ادم یا تب است و یا ممکن است بدون علامت باشند (۴). در بیمار گزارش شده در مطالعه حاضر با توجه به تشخیص سریع در فاز ابتدایی، هیچ نوع علائمی دیده نشد.

روش های درمانی شامل درمان دارویی با آنتی کوآگولیشن یا ترومبولیز یا هر دو، درمان ترومبولیتیک و تخلیه لید یا ترکیب درمان دارویی و جراحی است (۴).

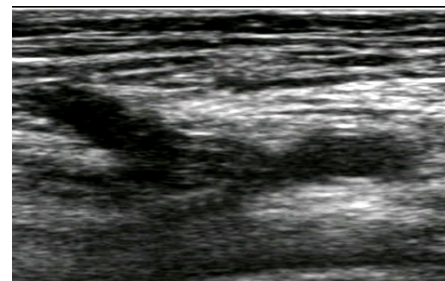
در بیمار معرفی شده با وجود تعداد زیاد لخته ها و تحرک بسیار زیاد آنها و در نتیجه قریب الوقوع به نظر رسیدن آمبولی ماسیو ریوی که اندیکاسیون جراحی باز قلب یا ترومبولیتیک تراپی را برای بیمار مطرح می نمود؛ علی رغم عدم انجام جراحی قلب و عدم استفاده از



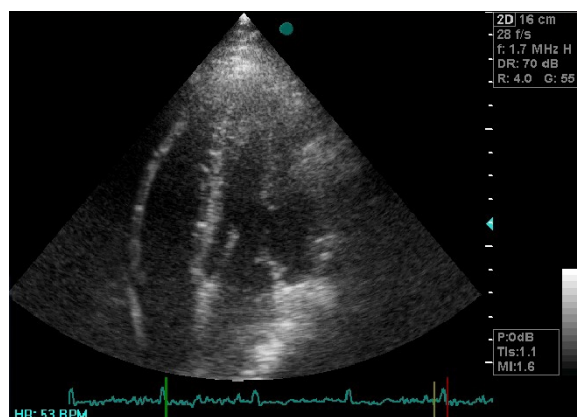
شکل ۴: اکوی مری در نمای طولی دیواره بین دهلیزی نشان دهنده سوراخ بیضی باز و لخته های متعدد است.



شکل ۵: اکوی مری نشان دهنده عبور لخته ها از دهلیز به بطن راست است.



شکل ۶: سونوی داپلر اندام تحتانی نشان دهنده ترومبوز عمقی ورید فمورال مشترک راست است.



شکل ۷: در اکوی ترانس توراسیک انجام شده یک هفته بعد از بستری، لخته ای در دهلیز یا بطن راست مشاهده نشد.

### نتیجه‌گیری

عوارض ترومبوآمبولیک به‌دنبال پیس‌میکر، خطرناک و تهدیدکننده حیات است. اکوکاردیوگرافی ترانس‌توراسیک در تشخیص اولیه ترومبوز داخل قلبی بسیار ارزشمند بوده و توصیه می‌گردد برای کاستن از عوارض خطرناک ترومبوآمبولیک، به‌طور روتین در تمام بیماران در زمان تخلیه سیم پیس‌میکر موقت انجام گردد. همچنین معرفی این مورد، اهمیت استفاده از داروهای ضدانعقاد پروفیلاکتیک در بیماران با استراحت مطلق و دارای پیس‌میکر موقت را یادآوری می‌کند.

### تشکر و قدردانی

بدین وسیله از حمایت دانشگاه علوم پزشکی مازندران و همکاران محترم آموزش بیمارستان حضرت فاطمه زهرا (س) ساری صمیمانه تشکر و قدردانی می‌شود.

ترومبولیتیک (به علت وجود سوراخ بیضی باز و امکان آمبولی پارادوکس لخته‌های حل شده توسط ترومبولیتیک و نیز به علت برش جراحی برای تعبیه پیس‌میکر دائم)؛ با تشخیص و درمان سریع با آنتی‌کواگولان با حال عمومی خوب و بدون عوارض از بیمارستان مرخص گردید. در حالی که در موارد مشابه که بیماران به دنبال تعبیه پیس‌میکر دچار لخته چسبیده به سیم پیس در بطن راست شده بودند؛ علی‌رغم شروع درمان آنتی‌کواگولان ترومبوز پابرجا بود و Atrial thrombectomy برای بیماران انجام شد (۴).

از طرفی عفونت خون، فلیبت و آمبولی پس از گذشت ۳ روز از تعبیه پیس‌میکر موقت خیلی شایع‌تر است (۴). در حالی که در بیمار مورد نظر ما ترومبوز ورید و لخته‌های دهلیز و بطن راست در روز دوم مشاهده گردید.

### References

1. Escher DJW, Schwedel JB, Schwartz LS, Solomon N. Transvenous electrical stimulation of the heart-II. Annals of the New York Academy of Sciences. Cardiac Pacemakers. 1964 Jun; 111: 981-91.
2. López Ayerbea J, Villuendas Sabatúa R, García García C, Rodríguez Leora O, Gómez Péreza M, Curós Abadala A, et al. Temporary pacemakers: current use and complications. Rev Esp Cardiol. 2004;57(11):1045-52.
3. Nolewajka AJ, Goddard MD, Brown TC. Temporary transvenous pacing and femoral vein thrombosis. Circulation. 1980 Sep; 62(3):646-50.
4. Coleman DB, DeBarr DM, Morales DL, Spotnitz HM. Pacemaker lead thrombosis treated with atrial thrombectomy and biventricular pacemaker and defibrillator insertion. Ann Thorac Surg. 2004 Nov;78(5):e83-4.
5. Petri K. Venous thromboembolism and obstruction after pacemaker implantation: A prospective study of 150 consecutive cardiac pacing device implantations. Doctoral Thesis. Institute of Clinical Medicine, Department of Medicine. Annales Universitatis Turkuensis. 2010.
6. Moser KM, Fedullo PF, LitleJohn JK, Crawford R. Frequent asymptomatic pulmonary embolism in patients with deep venous thrombosis. JAMA. 1994 Jan;271(3):223-5.
7. Torbicki A, Perrier A, Konstantinides S, Agnelli G, Galiè N, Pruszczyk P, Bengel F, et al. Guidelines on the diagnosis and management of acute pulmonary embolism: the Task Force for the Diagnosis and Management of Acute Pulmonary Embolism of the European Society of Cardiology (ESC). Eur Heart J. 2008 Sep; 29(18):2276-315.

## Case Report

# Multiple mobile clots in right atrium and ventricle following insertion of temporary pace maker :A case report

Nabati M (MD)<sup>1</sup>, Tabiban S (MD)\*<sup>2</sup>, Moshtaghian Sh (MD)<sup>3</sup>, Eslami S (MD)<sup>4</sup>

<sup>1</sup>Assistant Professor, Department of Cardiology, Fellowship of Echocardiography, Faculty of Medicine, Mazandaran University of Medical Sciences, Sari, Iran. <sup>2</sup>Assistant Professor, Department of Cardiology, Fellowship of Electrophysiology, Faculty of Medicine, Mazandaran University of Medical Sciences, Sari, Iran. <sup>3</sup>Resident in Cardiology, Student Research Committee, Faculty of Medicine, Mazandaran University of Medical Sciences, Sari, Iran. <sup>4</sup>Cardiologist, Golestan University of Medical Sciences, Gorgan, Iran.

---

## Abstract

Temporary pace marker (TPM) usually has been used in emergency conditions. Insertion of TPM is accompanied with vein thrombosis and pulmonary Emboli. TPM was inserted via right femoral vein in 73 years male due to complete heart block. Thereafter, he was suffered from deep vein thrombosis. Echocardiography revealed multiple mobile clots in right atrium, ventricle and impending pulmonary thromboemboli following insertion of permanent pacemaker. Despite of contraindication for the application of thrombolytic agents due to surgical incision for permanent pacemaker and presence of patent foramen oval, the patient survived from massive pulmonary thromboemboli and death due to rapid diagnosis and on time treatment with anticoagulation agents without performing surgery.

**Keywords:** Deep vein thrombosis, Pulmonary thromboemboli, Temporary pacemaker, Anticoagulant

---

\* **Corresponding Author:** Tabiban S (MD), E-mail: drtabiban@yahoo.com

Received 30 April 2012

Revised 15 July 2013

Accepted 16 July 2013