

## تأثیر کاربرد بافت همبند کام به عنوان غشاء به همراه استخوان معدنی با کاربرد پلاسمای غنی از پلاکت در درمان ضایعات عمودی استخوان آلوئول

دکتر وحید اصفهانیان<sup>۱</sup>، دکتر حمید مقدس<sup>۲</sup>، دکتر امید مقدس\*

### چکیده

**مقدمه:** درمان‌های رژنراتیو پرئودنتال به صورت ترکیبی از کاربرد پلاسمای غنی از پلاکت (PRP یا Platelet-rich plasma) استخوان معدنی با منشأ گاوی (ABBM یا Anorganic bovine bone mineral) و رژنراسیون هدایت شده بافتی (GTR یا Guided tissue regeneration) سبب افزایش حد چسبندگی در مقایسه با دبریدمان از طریق فلپ شده‌اند. تاکنون اطلاعاتی از کاربرد PRP در کنار بافت همبند کام به عنوان غشاء وجود ندارد. هدف از پژوهش حاضر، بررسی کارایی بافت همبند کام (CTG یا Connective tissue graft) به عنوان غشاء و ABBM در حضور و عدم حضور PRP در درمان ضایعات داخل استخوانی آلوئول بود.

**مواد و روش‌ها:** در این کارآزمایی بالینی دوسوکور، ۱۵ جفت ضایعه داخل استخوانی در ۱۵ بیمار مبتلا به پرئودنتیت مزمن به طور تصادفی و Split mouth تحت درمان با PRP+ABBM+CTG (گروه آزمون) و ABBM+CTG (گروه شاهد) قرار گرفتند. پارامترهای کلینیکی شامل تغییرات عمق پاکت، حد چسبندگی کلینیکی، موقعیت مارجین لثه، موقعیت کرسست استخوان و عمق ضایعه تا کرسست و عمق ضایعه تا سازه آکرلی قبل و ۶ ماه بعد از درمان طی جراحی بازبینی ارزیابی شد. جهت مقایسه میانگین هر یک از متغیرها بین دو گروه، از آزمون پارامتریک t مستقل و برای مقایسه میانگین هر یک از متغیرها قبل و بعد از درمان در هر گروه از آزمون Paired-t استفاده شد ( $\alpha = 0.05$ ).

**یافته‌ها:** تفاوت معنی‌داری در پارامترهای مورد بررسی قبل و ۶ ماه بعد از درمان بین دو گروه مشاهده نشد. بعد از ۶ ماه گروه آزمون کاهش میانگین عمق پروب  $0.8 \pm 2/8$  (p value < 0.0001) میلی‌متر، تغییر در حد چسبندگی  $0.2 \pm 2/5$  (p value < 0.0001) میلی‌متر و پر شدن ضایعه استخوانی  $0.4 \pm 2/6$  میلی‌متر (p value < 0.0001) را نشان داد. در گروه شاهد کاهش میانگین عمق پروب  $0.4 \pm 3$  میلی‌متر (p value < 0.0001)، تغییر در حد چسبندگی  $0.8 \pm 2/7$  میلی‌متر (p value < 0.0001) و پر شدن ضایعه استخوانی  $1/3 \pm 2/7$  میلی‌متر (p value < 0.0001) بود.

**نتیجه‌گیری:** بر اساس پژوهش حاضر هر دو گروه درمانی PRP+ABBM+CTG و ABBM+CTG در درمان ضایعات داخل استخوانی مؤثر بودند و PRP نتوانست نقش مضاعفی در بهبود پارامترهای بالینی مورد بررسی ایفا نماید. همچنین بافت همبند کام توانست به عنوان غشاء در درمان رژنراتیو ضایعات داخل استخوانی مؤثر باشد.

**کلید واژه‌ها:** بافت همبند، رژنراسیون هدایت شده بافتی، پلاسمای غنی از پلاکت، پرئودنتیسم.

\* استادیار، بخش پرئودنتیکس دانشگاه آزاد اسلامی، واحد دندانپزشکی، تهران، ایران. (مؤلف مسؤل)  
hmonn555@yahoo.com

۱: استادیار، گروه پرئودنتیکس، دانشکده دندانپزشکی، دانشگاه آزاد اسلامی خوراسگان، اصفهان، ایران.

۲: استاد، گروه پرئودنتیکس، دانشکده دندانپزشکی، دانشگاه علوم پزشکی شهید بهشتی، تهران، ایران.

این مقاله در تاریخ ۱۳/۷/۹۰ به دفتر مجله رسیده، در تاریخ ۱۶/۹/۹۰ اصلاح شده و در تاریخ ۶/۱۰/۹۰ تأیید گردیده است.

مجله دانشکده دندانپزشکی اصفهان  
۱۳۹۱: ۱(۱۸) تا ۱۷

تأثیر کاربرد بافت همبند کام به عنوان غشاء به همراه استخوان معدنی

دکتر وحید اصفهانیان و همکاران

## مقدمه

ضایعات عمودی استخوان آلوئول به آن دسته از ضایعات استخوانی اطلاق می‌گردد که در جهت مایل ایجاد شده و باعث ایجاد حفره‌ای در مجاورت ریشه دندان می‌گردند [۱]. این ضایعات در صورت عدم درمان تداوم یافته و در نهایت می‌توانند منجر به از دست رفتن دندان‌ها شوند [۲، ۳]. روش‌هایی که تا به حال جهت درمان ضایعات عمودی استخوان آلوئول ارایه شده است عبارتند از: جراحی کاهش استخوان [۴]، حذف پاکت و پاک‌سازی ناحیه [۵]، جراحی‌ها با هدف رژنراسیون پرپودنشیوم که شامل استفاده از غشاء [۶-۹]، مواد پیوندی [۱۱، ۱۰]، فاکتورهای تعدیل کننده و ایجاد تغییرات در سطح ریشه دندان‌ها می‌باشد [۱۵-۱۲]. حذف استخوان پشتیبان دندان باعث کاهش استخوان نگهدارنده دندان و دندان‌های مجاور می‌شود و ضمن کاهش، در دندان‌های چند ریشه‌ای می‌تواند سبب درگیری فورکیشن نیز گردد، در عین حال ترمیم نهایی از نوع اپی‌تلیوم چسبنده طولی می‌باشد [۴]. حذف پاکت و پاک‌سازی ناحیه به تنهایی باعث از دست رفتن بافت‌های پرپودنتال و ایجاد یک چسبندگی جدید از نوع اپی‌تلیوم چسبنده طولی خواهد بود [۵]. رژنراسیون با هدایت بافتی (GTR یا Guided tissue regeneration) با استفاده از غشاء به عنوان یک سد، از مهاجرت سلول‌های اپی‌تلیالی، استخوان و باعث همبند لته به ناحیه زخم جلوگیری نموده و فرصت تجمع سلول‌های الیاف پرپودنتال را ایجاد می‌نماید [۱۸-۱۶، ۸-۶]. سلول‌های مزانشیمال دارای پتانسیل تکثیری بالایی می‌باشند و به عنوان کاندید مناسبی در درمان‌های رژنراتیو مطرح شده‌اند. طبق بررسی‌های انجام شده و کشت سلولی، نتایج مطالعات نشان داده‌اند که سلول‌های بافت همبند لته حاوی سلول‌های مزانشیمال بوده است [۱۹] و دارای قابلیت استئوژنیک، کندروژنیک و آدیپوژنیک می‌باشند، همچنین دیده شده که این سلول‌ها دارای توانایی تعدیل سیستم ایمنی نیز هستند [۲۰]. از طرفی بافت لته به عنوان منبع غنی‌تری از سلول‌های مزانشیمال در مقایسه با سلول‌های مغز استخوان معرفی شده است [۲۱]. با توجه به این موارد می‌توان بافت همبند لته را به عنوان گزینه‌ای در درمان‌های رژنراتیو مطرح نمود. Kwan و همکاران [۲۲] از پیوند اتوژن پرپوستی به عنوان غشاء در درمان ضایعات عمودی استخوان آلوئول استفاده نمودند. در این مطالعه از نظر کاهش

عمق پاکت تفاوتی دیده نشد، مقدار حصول چسبندگی در گروه آزمون از گروه شاهد که فقط دبریدمان انجام گرفته بود بیشتر بود. تغییرات کرسست معنی‌دار نبود اما میزان پر شدگی ضایعه در گروه آزمون بیشتر بود. مقدس و کریمی [۲۳] از فلپ پایه‌دار پرپوستی در درمان ۳۰ ضایعه عمودی استخوان آلوئول استفاده کردند. وجود تفاوت معنی‌دار در کاهش عمق پاکت، حصول چسبندگی کلینیکی و پر شدن ضایعه استخوانی در هر دو گروه نسبت به میزان اولیه دیده شد. افزایش در حصول چسبندگی کلینیکی در گروه آزمون ۱/۷ میلی‌متر بیشتر بود البته معنی‌دار نبود. پر شدن ضایعه استخوانی در گروه آزمون به طور معنی‌داری بالاتر بود. تحلیل لته در هر دو گروه مشاهده شد. مقدس و قاسمی [۲۴] طی تحقیقی، اثر غشاء بافت همبند با و بدون هیدروکسی آپاتیت (HA یا Hydroxyapatite) را در بهبود پاسخ بالینی نسبت به درمان‌های رژنراتیو بررسی کردند. از نظر کاهش عمق پاکت تفاوت‌ها در هر گروه نسبت به قبل از درمان معنی‌دار بود اما تفاوت بین گروهی معنی‌دار نبود. حصول چسبندگی در گروه آزمون نسبت به گروه شاهد بیشتر بود. تحلیل لته در بین دو گروه تفاوت معنی‌دار نشان نداد. تحلیل کرسست در گروه آزمون نسبت به گروه شاهد کمتر بود که این تفاوت هم به صورت داخل گروهی و هم بین گروهی از نظر آماری معنی‌دار بود. در گروه آزمون میزان پر شدگی ضایعه استخوانی از گروه شاهد بیشتر بود. مقدس و زمانی [۲۵] طی تحقیق خود، برای درمان ۲۴ ضایعه عمودی استخوان آلوئول در گروه تجربی از غشاء بافت همبند کام و در گروه شاهد از دبریدمان به تنهایی استفاده کردند. در این مطالعه از نظر کاهش عمق پاکت، تحلیل لته، حصول چسبندگی، تحلیل کرسست و پر شدن ضایعه هیچ اختلاف معنی‌داری دیده نشد. مقدس و سلطانی [۲۶] طی تحقیقی به مقایسه تأثیر بافت همبند و کلاژن به عنوان غشاء همراه با ABBM در درمان ضایعات عمودی استخوان آلوئول پرداختند. در تمامی موارد هیچ تفاوت قابل توجه آماری بین دو گروه دیده نشد. Gamal و Mailhot [۲۷] طی تحقیقی جهت درمان ضایعات داخل استخوانی از پیوند پرپوستال پایه‌دار به عنوان غشاء استفاده کردند و به طور معنی‌داری بهبود بیشتری را از نظر کاهش عمق پرپوب، افزایش حد چسبندگی و برطرف شدن ضایعه نسبت به گروه دبریدمان به تنهایی نشان دادند.

تأثیر کاربرد بافت همبند کام به عنوان غشاء به همراه استخوان معدنی

دکتر وحید اصفهانیان و همکاران

کاربرد PRP را در همراهی با بافت همبند کام به عنوان غشاء در درمان ضایعات داخل استخوانی بررسی کند، این در حالی است که در تحقیقی [۲۶] نشان داده شد که اثر بافت همبند کام به عنوان غشاء در درمان‌های GTR با کلاژن و انواع دیگری از غشاهای قابل جذب از لحاظ آماری تفاوت نداشته است و طبق مزایای شمرده شده برای آن دارای ارجحیت خواهد بود. لذا هدف از این تحقیق، کاربرد پیوند بافت همبند کام (CTG) (Connective tissue graft) به عنوان غشاء در حضور و عدم حضور PRP در درمان ضایعات داخل استخوانی آلوئول بود.

### مواد و روش‌ها

این مطالعه با شماره IRCT201104116167N1 در سایت کارآزمایی‌های بالینی به ثبت رسیده است. مطالعه انجام شده کارآزمایی بالینی کنترل شده دوسوکور Split mouth بود و بیماران از بین افراد مراجعه کننده به بخش پرودنتیکس دانشکده دندان پزشکی دانشگاه آزاد اسلامی واحد خوراسگان اصفهان بر اساس معیارهای ورودی زیر انتخاب شدند: دامنه سنی ۷۰-۲۰ سال، میزان پلاک ۲۵ درصد یا کمتر قبل از انجام جراحی، دندان‌ها با لقی کمتر از درجه ۳ میلر [۵۶]، دندان زنده و یا درمان اندو مناسبی داشته باشد، بیمار مبتلا به پرودنتیت مزمن متوسط تا پیشرفته بوده است که در رادیوگرافی حداقل یک جفت ضایعه عمودی بین دندانی ۲ یا ۳ دیواره غیر مجاور داشته و حداقل میزان از دست رفتن چسبندگی نسبت به CEJ بعد از فاز اول درمان ۵ میلی‌متر باشد. همچنین عمق ضایعه حین جراحی حداقل ۳ میلی‌متر باشد. همچنین در صورتی که عوامل زیر وجود داشت بیمار از مطالعه حذف گردید: بیماری سیستمیک، بارداری و شیردهی، استفاده از آنتی‌بیوتیک به طور سیستمیک در سه ماه گذشته، شمارش پلاکتی غیر نرمال در یک ماه قبل از جراحی، درگیری فورکا درجه ۳ و ۴، سایر انواع پرودنتیت به غیر از پرودنتیت مزمن و سابقه انجام جراحی‌های پرودنتال در ۶ ماه قبل. با توجه به مطالعات قبلی [۵۷-۶۰، ۵۵-۳۰، ۲۸-۲۴] و در نظر گرفتن واریانس حداکثری برابر واحد،  $\alpha = 0/05$  و با توجه به طراحی مطالعه که از نوع Split mouth می‌باشد، تعداد نمونه ۳۰ عدد (۱۵ جفت) در نظر گرفته شد. نمونه‌گیری به شکل غیر

Paolantonio و همکاران [۲۸] از بافت همبند پرپوستیال به عنوان غشاء به همراه مواد پیوند استخوان در درمان ضایعات داخل استخوانی استفاده نمودند. دو گروه کلاژن و بافت همبند نتایج کلینیکی برتری نسبت به دبریدمان ایجاد نمودند ( $p \text{ value} < 0/001$ ) اما تفاوت بین آن‌ها معنی‌دار نبود. در اغلب موارد در کنار غشاهای گوناگون از مواد پیوند استخوان نیز در درمان ضایعات داخل استخوانی آلوئول استفاده می‌شود [۳۰، ۲۹، ۲۶، ۲۴] که هدف از کاربرد آن‌ها حفظ فضای زیر غشاء و همچنین استفاده از خواص استئوکاندکتیو [۳۱] و استئوایندکتیو [۳۱] آن‌ها می‌باشد. از موارد دیگری که جهت بهبود رژئراسیون پرپوستیوم از آن‌ها استفاده شده است، کاربرد فاکتورهای رشدی پلی‌پپتیدی متعدد به تنهایی یا در ترکیب باهم می‌باشد و نشان داده شده که در تکثیر سلولی، کموتاکسی، تمایز و سنتز ماتریکس خارج سلولی نقش داشته و باعث تسهیل ترمیم انساج پرپودنتال و یا رژئراسیون در مطالعات انسانی و حیوانی شده‌اند [۴۲-۳۲]. از میان این فاکتورهای رشد، PDGF (Platelet derived growth factor) و  $TGF-\beta$  (Transforming growth factor- $\beta$ ) با وسعت بیشتری مورد مطالعه قرار گرفته‌اند. PDGF در داخل ماتریکس استخوانی ذخیره شده است [۴۳، ۴۴] و به دنبال فعال شدن استئوبلاست‌ها آزاد می‌گردد و باعث افزایش شکل‌گیری استخوان جدید می‌شود [۴۵، ۴۶]. از طرف دیگر در تأیید این مطلب، مطالعات آزمایشگاهی نشان داده‌اند که PDGF به طور اولیه باعث تحریک تحلیل استخوان شده و همچنین تکثیر و کموتاکسی استئوبلاست‌ها را به ناحیه تحریک می‌نماید [۴۸، ۴۷]. تهیه پلاسمای غنی از پلاکت (PRP) (Platelet-rich plasma) از پلاسمای بیماران که حاوی مقادیر زیادی از این فاکتورها است صورت گرفته است و به عنوان یک منبع اتولوگ از فاکتورهای رشدی جهت بهبود رژئراسیون بافت‌های پرپودنتال در خود فرد به کار گرفته شده است. در حال حاضر تعداد محدودی از مطالعات در رابطه با کاربرد PRP به همراه عوامل دیگر یا به تنهایی در درمان ضایعات عمودی داخل استخوانی صورت گرفته و در ارتباط با اثر کاربرد PRP در بهبود پارامترهای کلینیکی در درمان ضایعات داخل استخوانی نتایج متناقضی نیز گزارش شده است [۴۹-۵۵]. از طرفی تا به حال تحقیقی صورت نگرفته که

تصادفی ساده (نمونه در دسترس) از میان مراجعه کنندگان به بخش پریو دانشکده دندان پزشکی دانشگاه آزاد اسلامی واحد خوراسگان اصفهان انتخاب شدند. این افراد پس از احراز معیارهای ورود، در مورد نحوه جراحی و عوارض احتمالی و هدف مطالعه توجیه شدند و به بیماران توضیح داده شد که در صورت بروز عوارض احتمالی مسؤولیت آن به عهده جراح می‌باشد و این حق برای او وجود دارد که هر وقت لازم باشد از طرح کناره‌گیری نماید، سپس رضایت‌نامه مربوط به طرح تحقیقاتی توسط بیمار امضاء گردید. پس از انجام مراحل مقدماتی درمان، هر فرد کنترل خود نیز محسوب می‌شد. انتخاب گروه درمانی در هر ضایعه، به صورت تصادفی و به ترتیب زیر انجام می‌شد: اولین ضایعه به صورت پرتاب سکه در یک گروه قرار می‌گرفت و بقیه به شکل یک در میان در گروه‌های دوگانه، بدین صورت که اگر در گروه اول سمت راست به عنوان آزمون محسوب شده بود در افراد بعدی یک در میان سمت عوض می‌شد.

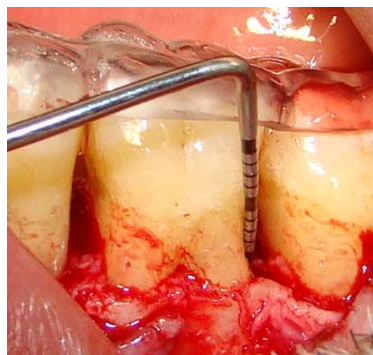
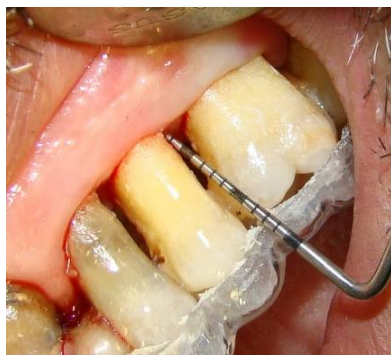پس از انتخاب افراد مورد نظر (مطابق معیارهای ورود) و تکمیل فرم رضایت‌نامه، جهت ثبت متغیرهای مورد نظر، سازه آکریلی بر روی کست تهیه شده از بیمار تهیه می‌شد، طوری که یک سوم اکلوژالی دندان‌های ناحیه مورد نظر توسط آکریل پوشیده شود و حداقل یک دندان در مزیال و دیستال ضایعه بین دندانی را شامل گردد، به جز مواردی که ضایعه در ناحیه دندان آخر در قوس فکی باشد (شکل ۱). همچنین جهت بررسی قرارگیری کامل سازه آکریلی در محل، از فاصله سازه آکریلی تا (Cemento- enamel junction) CEJ استفاده شد. جهت ثبت شاخص‌های نسج نرم شیارهای راهنمایی برای قرار گرفتن پروب روی سازه ایجاد شد. این شیارها قبل از عمل بر روی کست طوری تهیه شدند تا پروب بتواند موازی محور طولی دندان قرار گیرد. در مورد اندازه‌گیری شاخص‌های نسج سخت، عمل ایجاد شیار در سازه آکریلی حین جراحی صورت گرفت و پروب در ضایعه استخوانی طوری قرار داده شد که تا عمق ضایعه وارد گردد، سپس مطابق زاویه ورود آن، شیاری برابر قطر پروب در سازه آکریلی تهیه می‌شد. این شیار در جراحی بازبینی راهنمای مناسبی جهت میزان پرشدگی ضایعه و ثبت تغییرات بود. جهت بررسی موقعیت کرسرست نیز در این مرحله از شیار دیگری روی سازه آکریلی استفاده شد (شکل ۲، ۳). قبل از ورود بیماران به فاز

جراحی، ابتدا بیماران تحت آموزش با تکنیک کنترل پلاک شامل نحوه صحیح مسواک زدن به روش بس و استفاده از نخ دندان و در صورت نیاز، استفاده از مسواک‌های بین دندانی، دوبار در روز (صبح و شب) قرار گرفتند. جهت ارزیابی بهداشت دهان از شاخص دبری (Debris index) (DI-S) [۶۲، ۶۱] استفاده شد. به طوری که در صورت عدم وجود دبری و یا رنگریزه (کد صفر)، دبری در حداکثر یک سوم سرویکال (کد یک)، حداکثر دو سوم سرویکال دندان (کد دو) و در صورتی که دبری بیش از دو سوم سطح دندان را می‌پوشاند (کد سه) ثبت شد. جهت یکسان کردن وضعیت بهداشت دهان در صورتی که ایندکس پلاک کل دهان کمتر از ۲۵ درصد بوده و در ضمن در محل جراحی DI-S از یک بیشتر نبود، فرد وارد فاز جراحی می‌شد و در غیر این صورت و همچنین در صورت مشاهده عدم همکاری در بیمار، فرد از مطالعه خارج می‌گشت. بعد از آموزش بهداشت، جرم‌گیری و صاف و صیقلی نمودن ریشه‌ها توسط دستگاه جرم‌گیری اولتراسونیک طی ۲ جلسه و به فاصله یک هفته انجام شد. سپس به منظور کنترل بهداشت، بیماران مجدداً در فواصل دو هفته‌ای مورد ارزیابی قرار گرفتند. در صورتی که به جز مناطق ضایعات مورد نظر، نواحی دیگری نیاز به جراحی داشت، ابتدا کلیه جراحی‌ها در سایر نواحی انجام شد و سپس بیمار در محل‌های مورد نظر تحت درمان قرار گرفت. درست قبل از ورود به فاز جراحی متغیرهای مربوط به نسج نرم شامل ۳ عمق پاکت، حد چسبندگی کلینیکی، موقعیت مارجین لثه دندان مورد نظر ثبت شد. جهت انجام اندازه‌گیری‌های مذکور از پروب UNC-15 و سازه آکریلی استفاده شد. جهت دوسوکور کردن مطالعه، کلیه اندازه‌گیری‌های قبل و حین جراحی توسط دستیار شاغل در بخش پریو که در مورد نحوه انجام طرح تحقیقاتی کاملاً توجیه شده اما نسبت به انتخاب هر درمان در هر ضایعه بی‌اطلاع بود، انجام گرفت، از طرفی بیمار هم از این که در هر سمت چه درمانی صورت می‌گیرد بی‌اطلاع بود.

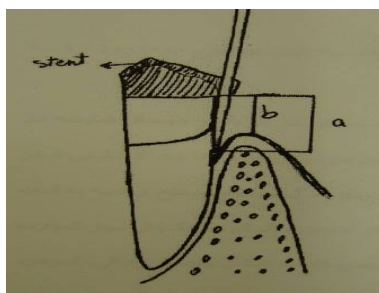
در هر دو سمت پس از بی‌حسی موضعی با لیدوکائین ۲ درصد همراه با اپی نفرین ۱/۸۰۰۰۰ اقدامات زیر انجام شد: برش سالکولار توسط بیستوری شماره ۱۵ در محدوده یک دندان در مزیال و دیستال ضایعه در سمت باکال و لینگوال انجام و سپس فلپ مورد نظر به صورت موکوپریوستال تا حد ۳ میلی‌متر فراتر

پارامترهای مربوط به نسج سخت شامل فاصله عمق ضایعه و لبه کرست آلوتول تا سازه آکریلی و همچنین فاصله عمق ضایعه تا لبه کرست ضایعه توسط پروب پرپودنتال UNC-15 توسط همان دستیار پریو توجه شده، اندازه‌گیری شد. در ضمن تعداد دیواره‌های ضایعه نیز ثبت گشت. اقدامات مذکور در هر دو ضایعه آزمون و شاهد انجام شد.

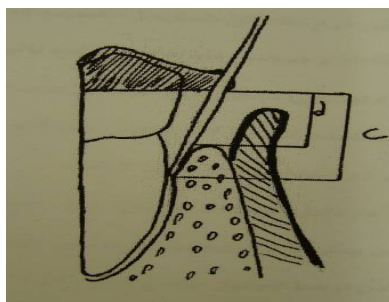
از مارجین ضایعه کنار زده شد. بعد از خارج کردن کامل بافت گرانوله، سطوح ریشه به دقت صاف و صیقلی شده و سطح داخلی فلپ نیز از بافت‌های گرانوله پاک‌سازی شد. سپس جهت کروئالی کردن فلپ‌ها پریوست موجود در اپیکال فلپ باکالی تحت برش قرار گرفت. سپس سازه آکریلی در محل گذاشته شده و پس از اطمینان از قرارگیری کامل آن در محل،



شکل ۱. سازه آکریلی بر روی کست تهیه شده از بیمار آماده شد؛ به طوری که یک سوم اکلوزالی دندان‌های ناحیه مورد نظر توسط آکریل پوشیده شود و حداقل یک دندان در مزیال و دیستال ضایعه بین دندان‌ها را شامل گردد



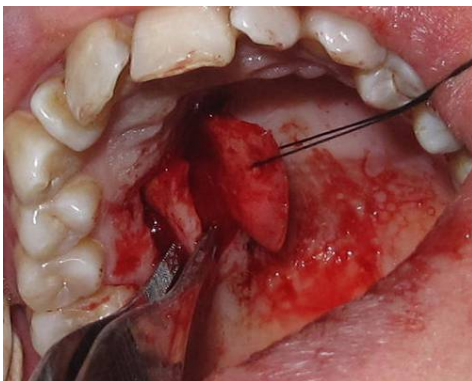
شکل ۲. ثبت شاخص‌های نسج نرم (فاصله عمق پروبینگ تا سازه = a، موقعیت مارجین تا سازه = b)



شکل ۳. ثبت شاخص‌های نسج سخت (عمق ضایعه استخوانی از سازه = c، لبه کرست از سازه = d)

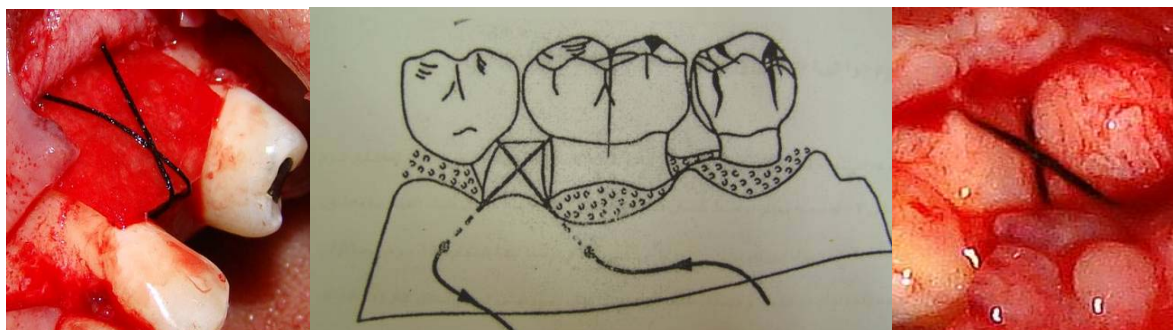


آماده شده مطابق فوق، بعد از برداشت بافت‌های چربی سطح زیرین آن به محل ضایعه منتقل شده به طوری که کاملاً ناحیه را پوشانده و حداقل ۳ میلی‌متر از لبه‌های ضایعه را در بر گیرد. به منظور تثبیت بافت همبند از بخیه ماترس افقی متقاطع (بر اساس شکل ۵) با بخیه سیلک ۰-۳ استفاده شد. به این صورت که بخیه از سمت دیستوباکال نمای خارجی فلپ ۳-۴ میلی‌متر ایکیالی‌تر از بافت همبند وارد شده و از داخل فلپ از مزوپالاتال فلپ لینگوال خارج شود. متعاقباً بعد از عبور عرض ضایعه از خارج فلپ لینگوال در سمت دیستوپالاتال وارد شده و مجدداً از روی بافت همبند عبور داده شد و از سمت داخل فلپ باکال در محل مزیبوباکال با همان فاصله ذکر شده، خارج گشته و در نهایت بخیه در سمت دیستوباکال گره زده شد (بدون این که بخیه از داخل بافت همبند بگذرد). و در نهایت لبه‌های کرونالی فلپ به صورت منقطع و با بخیه سیلک ۰-۴، ۱۹ میلی‌متری سوپا (Reverse cutting) و در حالی که قبلاً جهت کرونالی شدن آماده شده است بخیه زده شدند. در پایان در هر دو گروه، یک دوره آموکسی‌سیلین ۵۰۰ میلی‌گرم، روزی سه بار به فواصل ۸ ساعته و به مدت یک هفته تجویز شد. جهت رفع درد قرص ایبوپروفن ۴۰۰ میلی‌گرم به صورت هر ۴ ساعت ۱ عدد و همچنین استفاده از دهان‌شویه کلرهگزیدین ۰/۲ درصد روزی دوبار تا یک ماه بعد از جراحی تجویز گردید. بیماران ده روز بعد، جهت در آوردن بخیه‌ها و برداشتن پانسمان مراجعه کرده و مجدداً برای یک هفته دیگر پانسمان گذاشته شد.

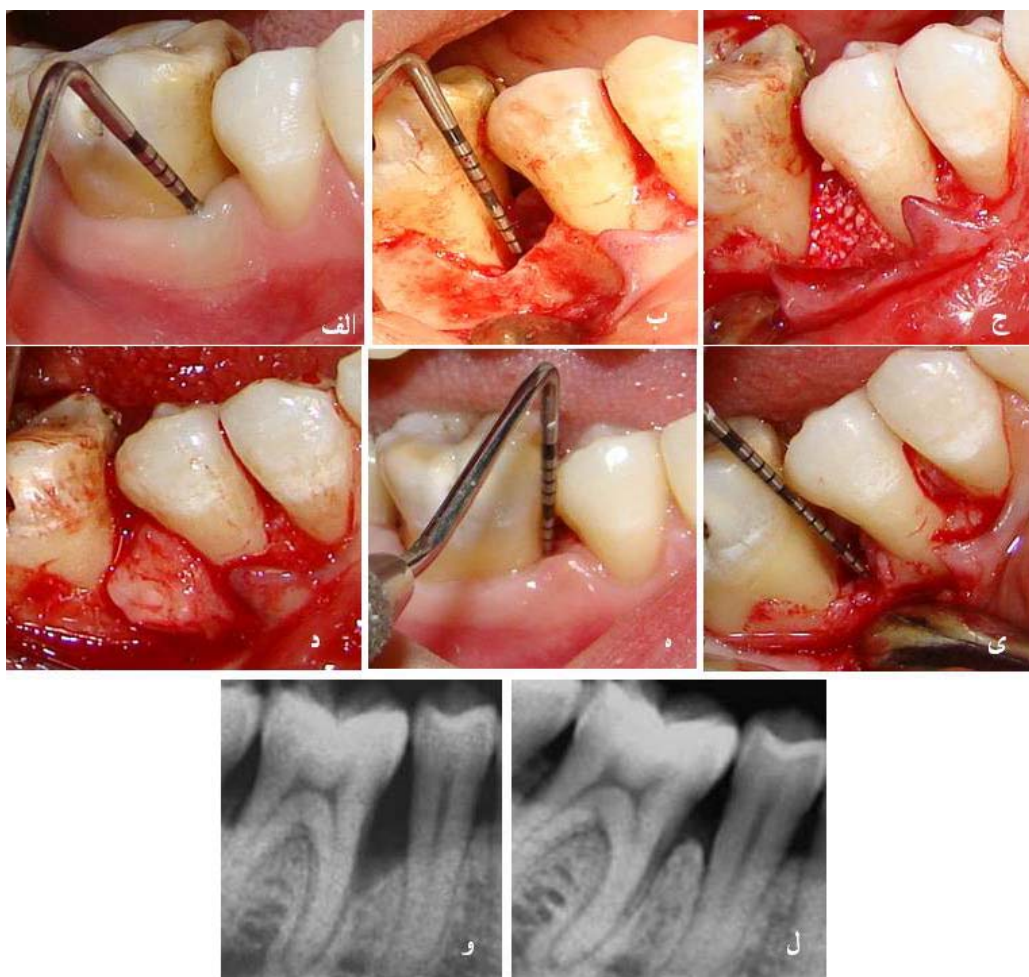


شکل ۴. بافت همبند کام با ضخامت متوسط ۱/۵-۱ میلی‌متر، بدون برداشت پریوست به صورت جداسازی ظریف تهیه می‌شود

در این تحقیق از دستگاه (BTI, Spain) PRGF استفاده شد. برای تهیه PRP چند دقیقه قبل از شروع جراحی از بیمار ۱۰ سی‌سی خون توسط آنژیوکت مخصوص خون بیمار در تیوب‌های استریل (آبی رنگ) با گنجایش ۵ سی‌سی که حاوی ۰/۵ سی‌سی سیترات سدیم ۳/۸ درصد به عنوان ماده ضد انعقاد هستند گرفته شد سپس لوله‌های آزمایش در دستگاه سانتریفیوژ مذکور که پارامترهای زمان و سرعت آن قابل تغییر است در سرعت ۴۶۰ به مدت ۸ دقیقه سانتریفیوژ گشت [۶۴ ۶۳]. پس از اتمام سانتریفیوژ پلاسما از گلبول‌های قرمز جدا شده، این پلاسما از پایین به بالا از سه طبقه (Platelet rich growth factor) PRGF (۰/۵ cc)، PGF (Platelet growth factor) (۰/۵ cc) و بقیه (Platelet poor growth factor) تشکیل شده است. از لایه حاوی PGF جهت اختلاط با گرانول‌های ABBM استفاده شد [۶۵ ۶۶]. جهت این کار پلاسمای تیوب ۲ با کلرید کلسیم به عنوان فعال کننده (۵۰ میکرولیتر به ازای هر سی‌سی PGF) مخلوط کرده و سپس با ماده پیوندی مخلوط شد. پس از گذشت ۲-۳ دقیقه در دمای ۳۷ درجه اجتماع شکل گرفت و ماده پیوندی قابل استفاده بود. در گروه آزمون ترکیب گرانول‌های ABBM و PGF و در گروه شاهد گرانول‌های ABBM به تنهایی در محل قرار گرفت. در هر دو گروه از بافت همبند کام به عنوان غشاء استفاده شد. جهت تهیه بافت همبند کام، بعد از انجام بی‌حسی با لیدوکائین ۲ درصد همراه با اپی نفرین ۱/۸۰۰۰۰، در محل بین دندان‌های مولر اول تا پره مولر اول (بر اساس طول و عرض مورد نیاز جهت پوشش ضایعه و ۳ میلی‌متر از استخوان اطراف) یک برش افقی به فاصله ۳ میلی‌متر از مارجین لثه پالاتال و با عمق ۱ میلی‌متر توسط تیغه بیستوری شماره ۱۵ انجام شد. سپس دو برش عمودی از لبه‌های برش افقی به سمت خط میانی کام زده شده، فلپ به صورت موکوزال کنار رفت و توسط بخیه سیلک ۰-۳، ۱۹ میلی‌متری سوپا (Reverse cutting) از قسمت زیرین دور نگه داشته شد. سپس بافت همبندی زیرین با ضخامت متوسط ۱/۵-۱ میلی‌متر، بدون برداشت پریوست به صورت جداسازی ظریف جدا و در گاز آغشته به سرم فیزیولوژی نگهداری شد (شکل ۴). فلپ کام مجدداً به محل خود برگردانده شده و با بخیه در محل ثابت شد. بافت همبند



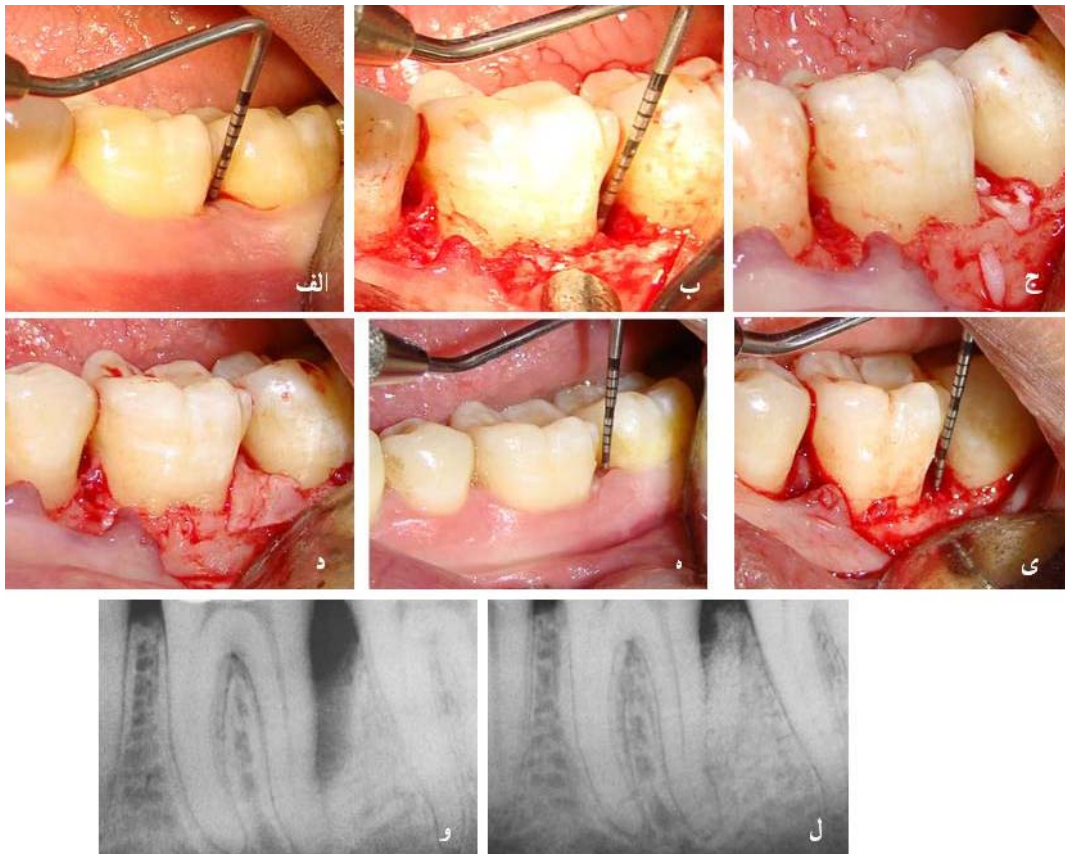
شکل ۵. نخ از سمت دیستوباکال نمای باکال فلپ، ۴-۳ میلی‌متر اپیکالی‌تر از بافت همبند وارد شده و از داخل از مزیوپالاتال فلپ لینگوآل خارج می‌شود. متعاقباً بعد از عبور عرض ضایعه از خارج فلپ لینگوآل در سمت دیستوپالاتال وارد شده و مجدداً از روی بافت همبند عبور کرده و از سمت داخل فلپ باکال در محل مزیوپاکال با همان فاصله ذکر شده، خارج گشته و در نهایت در سمت دیستوباکال گره زده می‌شود



شکل ۶. مراحل جراحی اول و بازبینی در گروه شاهد الف) نمای کلینیکی ناحیه قبل از جراحی ب) نمای کلینیکی ناحیه حین جراحی ج) قرار دادن ABBM د) قرار دادن بافت همبند تریم شده در ناحیه ه) نمای کلینیکی ناحیه ۶ ماه بعد از جراحی ی) نمای کلینیکی ناحیه ۶ ماه بعد حین جراحی و) نمای رادیوگرافی ضایعه قبل از جراحی ل) نمای رادیوگرافی ضایعه ۶ ماه بعد از جراحی

سازه آکریلی در محل، کلیه پارامترهای نسج سخت توسط همان فرد و همان ابزار، مجدداً تکرار شد و متعاقباً بر اساس مقدار ضایعه باقی مانده، درمان متناسب با آن انجام گرفت و در نهایت فلپ به صورت منقطع با بخیه سیلیک ۰-۴، ۱۹ میلی متری سوپا (Reverse cutting) بخیه شده و پانسمان در محل گذاشته شد. در هر دو گروه، مراحل فوق عیناً مشابه بوده و یک هفته بعد، بیمار جهت برداشتن بخیه و پانسمان مراجعه کرد و برای بیمار صرفاً استفاده از دهان شویه کلرهگزیدین ۰/۲ درصد به صورت دو بار در روز و به مدت یک هفته و در صورت وجود درد، قرص ایبوپروفن ۴۰۰ میلی گرم هر ۴ ساعت ۱ عدد تجویز شد. در اشکال ۶ و ۷ مراحل انجام جراحی و نتایج حاصل در جراحی بازبینی به ترتیب در گروه آزمون و شاهد ارائه شده است.

بیماران در طی ماه اول، هر دو هفته یک بار تحت ویزیت مجدد قرار گرفتند که هر بار در کل دهان تمیز کردن دندانها انجام شد. سپس به صورت ماهیانه تا ۶ ماه تحت ارزیابیهای نهایی و جراحی بازبینی قرار گرفتند. در کلیه مراحل ویزیتهای مذکور، آموزش بهداشت، جرم گیری و بروساژ تکرار شد. ۶ ماه بعد از جراحی اول، قبل از جراحی ورود مجدد، سازه آکریلی در محل قرار داده شده کلیه پارامترهای نسج نرم و توسط همان فرد و همان ابزار جمع آوری شد. ناحیه با لیدوکائین ۲ درصد همراه اپی نفرین ۱/۸۰۰۰۰ بی حس شده و توسط تیغه شماره ۱۵، برش سالکولار در حد یک دندان در مزیال و دیستال ضایعه انجام گرفت. فلپ به صورت موکوپریوستال کنار زده شده تا حدی که ضایعه استخوانی مورد نظر مشخص شود، سپس دبریدمان در محل انجام شد. با قرار دادن مجدد



شکل ۷. مراحل جراحی اول و بازبینی در گروه آزمون الف) نمای کلینیکی ناحیه قبل از جراحی. ب) نمای کلینیکی ناحیه حین جراحی. ج) قرار دادن ABBM+PRP د) قرار دادن بافت همبند تریم شده در ناحیه. ه) نمای کلینیکی ناحیه ۶ ماه بعد از جراحی. ی) نمای کلینیکی ناحیه ۶ ماه بعد حین جراحی. و) نمای رادیوگرافی ضایعه قبل از جراحی. ل) نمای رادیوگرافی ضایعه ۶ ماه بعد از جراحی



۶ ضایعه سه دیواره و ۹ ضایعه دو دیواره در گروه شاهد (بافت همبند + ABBM) تحت درمان قرار گرفتند. کلیه پارامترهای مورد بررسی در هر دو گروه قبل از مداخله و بعد از مداخله با هم تفاوت معنی‌داری نداشت ( $p \text{ value} > 0/05$ ) تغییرات عمق پاکت، حد چسبندگی کلینیکی، عمق ضایعه تا کرسرست و عمق ضایعه تا سازه آکریلی هم در گروه مورد و هم در گروه شاهد ۶ ماه بعد از درمان به طور معنی‌داری نسبت به حد پایه بهبود یافته بود. این در حالی است که موقعیت مارجین لثه و موقعیت کرسرست استخوان در هر دو گروه مورد و شاهد ۶ ماه بعد از درمان تفاوت معنی‌داری نداشت ( $p \text{ value} = 0/65$ ) در گروه مورد، ( $p \text{ value} = 0/16$ ) در گروه شاهد) تغییرات عمق پاکت، حد چسبندگی کلینیکی، موقعیت مارجین لثه، موقعیت کرسرست استخوان، عمق ضایعه تا کرسرست، عمق ضایعه تا سازه آکریلی و مقایسه نتایج در داخل و بین گروه‌ها در جداول ۱ تا ۶ گزارش شده‌اند.

اطلاعات جمع‌آوری شده ابتدا توسط آزمون Kolmogorov-smirnov جهت تعیین چگونگی توزیع متغیرها بررسی شدند و تمامی متغیرها از توزیع نرمال پیروی می‌کردند. لذا جهت مقایسه میانگین هر یک از متغیرها بین دو گروه از آزمون پارامتریک t مستقل و برای مقایسه میانگین هر یک از متغیرها قبل و بعد از درمان در هر گروه از آزمون Paired-t استفاده شد. ( $p \text{ value} \leq 0/05$ ) به عنوان سطح معنی‌داری در نظر گرفته شد و کلیه بررسی‌ها توسط نرم‌افزار SPSS<sub>۱۸</sub> انجام گرفت.

### یافته‌ها

این تحقیق بر روی تعداد ۱۵ داوطلب واجد شرایط شامل ۸ مرد و ۷ زن با میانگین سنی  $5/1 \pm 43$  سال انجام گرفت. کلیه بیماران تا پایان مطالعه همکاری نمودند. ۵ ضایعه سه دیواره و ۱۰ ضایعه دو دیواره در گروه آزمون (بافت همبند + ABBM + PRP) و

جدول ۱. میانگین عمق پروپ قبل و ۶ ماه بعد از درمان در دو گروه

p value (مستقل t)	گروه شاهد		گروه آزمون		زمان
	انحراف معیار	میانگین	انحراف معیار	میانگین	
0/18 (NS)	7/1	1/8	1/6	6/3	قبل از درمان
0/17 (NS)	4/1	1/4	0/8	3/5	۶ ماه بعد از درمان
	3	0/4	0/8	2/8	تغییرات پروپینگ
	p value < 0/0001		p value < 0/0001		(Paired-t) p value

جدول ۲. میانگین حد چسبندگی کلینیکی قبل و ۶ ماه بعد از درمان در دو گروه

p value (مستقل t)	گروه شاهد		گروه آزمون		زمان
	انحراف معیار	میانگین	انحراف معیار	میانگین	
0/44 (NS)	2/9	11/7	2/7	10/9	قبل از درمان
0/49 (NS)	2/1	9	2/5	8/4	۶ ماه بعد از درمان
	0/8	2/7	0/2	2/5	افزایش حد چسبندگی
	p value < 0/0001		p value < 0/0001		(Paired-t) p value

جدول ۳. میانگین فاصله مارجین لثه تا سازه آکریلی قبل و ۶ ماه بعد از درمان در دو گروه

p value (مستقل t)	گروه شاهد		گروه آزمون		زمان
	انحراف معیار	میانگین	انحراف معیار	میانگین	
0/42 (NS)	1/6	4/6	1/5	5/1	قبل از درمان
0/84 (NS)	1/4	5/1	2/1	5/3	۶ ماه بعد از درمان
	0/2	0/5	0/6	0/2	تغییرات مارجین
	0/16 (NS)		0/65 (NS)		(Paired-t) p value

جدول ۴. میانگین فاصله کرسست استخوان تا سازه آکریلی قبل و ۶ ماه بعد از درمان در دو گروه

p value (t مستقل)	گروه شاهد		گروه آزمون		زمان
	انحراف معیار	میانگین	انحراف معیار	میانگین	
۰/۵۵ (NS)	۱/۷	۹/۱	۲/۵	۸/۶	قبل از درمان
۰/۵۰ (NS)	۲/۲	۹/۱	۲/۶	۸/۵	۶ ماه بعد از درمان
	۰	۰/۰۷	۰	۰/۰۷	میانگین تغییر کرسست
	۰/۸۹ (NS)		۰/۸۶ (NS)		(Paired-t) p value

جدول ۵. میانگین عمق ضایعه تا کرسست قبل و ۶ ماه بعد از درمان در دو گروه

p value (t مستقل)	گروه شاهد		گروه آزمون		زمان
	انحراف معیار	میانگین	انحراف معیار	میانگین	
۰/۷۰ (NS)	۲/۱	۴/۹	۱/۷	۴/۶	قبل از درمان
۰/۲۳ (NS)	۱/۲	۱/۴	۰/۷۹	۰/۹۳	۶ ماه بعد از درمان
	p value < ۰/۰۰۰۱		p value < ۰/۰۰۰۱		(Paired-t) p value

جدول ۶. میانگین عمق ضایعه تا سازه آکریلی قبل و ۶ ماه بعد از درمان در دو گروه

p value (t مستقل)	گروه شاهد		گروه آزمون		زمان
	انحراف معیار	میانگین	انحراف معیار	میانگین	
۰/۴۱ (NS)	۳/۵	۱۲/۹	۳/۲	۱۱/۹	قبل از درمان
۰/۳۵ (NS)	۲/۲	۱۰/۲	۲/۸	۹/۳	۶ ماه بعد از درمان
	۱/۳	۲/۷	۰/۴	۲/۶	میانگین پر شدن
	p value < ۰/۰۰۰۱		p value < ۰/۰۰۰۱		(Paired-t) p value

## بحث

نتایج این پژوهش نشان داد که هر دو گروه درمانی توانستند به طور مؤثری در بهبود پارامترهای مورد بررسی نقش داشته باشند؛ اگرچه تفاوت معنی‌داری بین دو گروه مشاهده نشد. ترکیب GTR+ABBM+PRP با کاربرد غشاهای قابل جذب و غیر قابل جذب به عنوان روشی مؤثر در درمان ضایعات داخل استخوانی مد نظر قرار گرفته و در این زمینه تحقیقات متعددی انجام شده است. نتایج مطالعه حاضر در گروه مورد (CTG+ABBM+PRP) قابل مقایسه با مطالعات دیگر بود [۶۷، ۶۶، ۵۲، ۴۹]، با این تفاوت که در مطالعه حاضر از بافت همبند کام به عنوان غشاء استفاده شده است. کاربرد بافت همبند کام به عنوان غشاء پیش‌تر توسط مطالعات متعددی مورد بررسی قرار گرفته است [۲۸-۲۲، ۶۷] و نشان داده شده که سلول‌های بافت همبند لته حاوی سلول‌های مزانشیمال بوده است [۱۹] و دارای قابلیت استئوژنیک، کندروژنیک و آدیپوژنیک می‌باشند،

همچنین دیده شده است که این سلول‌ها دارای توانایی تعدیل سیستم ایمنی نیز هستند [۲۰]. از طرفی بافت لته به عنوان منبع غنی تری از سلول‌های مزانشیمال در مقایسه با سلول‌های مغز استخوان معرفی شده است [۲۱]. در کاربرد بافت همبند به عنوان غشاء قاسمی و مقدس [۲۴] در حضور و عدم حضور هیدروکسی آپاتیت تفاوت معنی‌داری را بین دو گروه به نفع حضور ماده پیوندی هیدروکسی آپاتیت در کنار بافت همبند گزارش کردند و در مطالعه مقدس و سلطانی [۲۶] در مقایسه بافت همبند کام به عنوان غشاء و کلاژن، نتایج یکسانی در هر دو گروه مشاهده شد. تحقیقات دیگر نشان داده‌اند که درمان ضایعات عمیق داخل استخوانی با GTR+ABBM+PRP باعث کاهش بیشتر عمق پاکت و افزایش حد چسبندگی و پرشدن ضایعه به شکل معنی‌داری در مقایسه با دبریدمان به دنبال فلپ و یا GTR به تنهایی می‌شود [۶۷، ۴۹]. در یک مطالعه مقایسه‌ای Split mouth توسط Hanna و همکاران [۵۱] در مقایسه

GTR+ABBM می‌تواند با عمق اولیه ضایعه (هرچه ضایعه عمیق‌تر، نتایج افزایش حد چسبندگی بهتر) و تکنیک جراحی توجیه گردد. مطالعات قبلی نشان دادند [۷۰، ۷۳] که تکنیک جراحی و حداقل دستکاری بافت نرم ناحیه کرسنال می‌تواند جلوی تحلیل بعدی بافت نرم را گرفته و در نتیجه در افزایش بیشتر حد چسبندگی مؤثر باشد. در تحقیق حاضر کاربرد بافت همبند کام به عنوان غشاء خود می‌توانسته در پیش‌گیری از تحلیل در ناحیه مؤثر بوده باشد و طبق نتایج به دست آمده از آن‌جایی که در هر دو گروه مورد بررسی از بافت همبند کام به عنوان غشاء استفاده شده بود، هیچ یک از دو گروه از نظر تحلیل لته به دنبال درمان GTR تفاوت معنی‌داری را با حد اولیه نشان ندادند. به نظر می‌رسد تنها سه مطالعه [۲۸، ۲۶] در زمینه مقایسه غشای کلاژن و بافت همبند کام انجام گرفته است که تفاوت معنی‌داری بین کارایی آن‌ها گزارش نموده‌اند. در مطالعه مقدس و زمانی [۲۵] میزان پر شدن ضایعه در گروه بافت همبند  $1/1 \pm 3/8$  میلی‌متر و در گروه کلاژن  $1/5 \pm 4/1$  میلی‌متر گزارش شد که تفاوت معنی‌داری نداشتند، این میزان در مطالعه Paolantonio و همکاران [۲۸] در گروه بافت همبند  $3/1$  میلی‌متر و در گروه کلاژن  $2/4$  میلی‌متر گزارش شد. همچنین در مطالعه مذکور میزان تحلیل در مارجین لته به طور معنی‌دار اما جزئی ( $0/5$  میلی‌متر) کمتر از گروه کلاژن بیان شده بود. نکته‌ای که در مطالعه مذکور باید در نظر گرفته شود این است که با وجود کاربرد گرانول‌های استخوان اتوزن در گروه بافت همبند در گروه کلاژن از هیچ ماده پیوندی استفاده نشد. در مطالعه حاضر در هیچ یک از گروه‌های درمانی تحلیل کرسنال مشاهده نشد و به دست آمدن استخوان در ناحیه کرسنال، اگرچه ناچیز، دیده شد ( $0/07$  میلی‌متر در گروه مورد و شاهد). در این مطالعه در هر دو گروه کلیه نواحی افزایش حد چسبندگی ( $2/5$  میلی‌متر در گروه آزمون و  $2/7$  میلی‌متر در گروه شاهد) نشان دادند. میزان پر شدن ضایعه در هر دو گروه  $2/6$  میلی‌متر به دست آمد و در هر دو گروه درمانی با احتساب به دست آمدن استخوان در ناحیه کرسنال، ضایعه به میزان  $2/5$  میلی‌متر برطرف شد. این نتایج حداقل از نقطه نظر کلینیکی نشان می‌دهد که درمان CTG+ABBM+PRP نتوانسته به طور معنی‌داری باعث بهبود بیشتر در پارامترهای مورد بررسی در مقایسه با

ABBM+PRP و ABBM به تنهایی، از نظر آماری تفاوت معنی‌داری در افزایش حد چسبندگی کلینیکی در گروه حاوی PRP ( $3/15$  میلی‌متر) در مقایسه با گروه بدون PRP ( $2/31$  میلی‌متر) به دست آمد. در مقابل برخی دیگر از مطالعات در مقایسه GTR+ABBM+PRP و ABBM+PRP تفاوت معنی‌داری را بین دو گروه از لحاظ بهبود پارامترهای کلینیکی گزارش نکردند [۶۰]. در مطالعه‌ای Split mouth توسط Lekovic و همکاران [۶۰] در ۲۱ بیمار هر یک با یک جفت ضایعه داخل استخوانی، میانگین افزایش حد چسبندگی کلینیکی در گروه GTR+ABBM+PRP ( $0/78 \pm 4/12$ ) و در گروه ABBM+PRP ( $0/72 \pm 3/58$ ) گزارش شد که معنی‌دار نبود. نتایج مطالعه حاضر در گروه CTG+ABBM به خوبی با نتایج مطالعات کنترل شده قبلی تطابق دارد [۶۹، ۶۸، ۶۵]. این مطالعات نشان دادند که درمان ضایعات داخل استخوانی با GTR+ABBM از طریق غشاء قابل جذب کلاژن و یا بافت همبند کام (CTG) [۲۳، ۲۸] می‌توانند به طور معنی‌داری باعث کاهش عمق پاکت و افزایش حد چسبندگی کلینیکی در مقایسه با دبریدمان از طریق فلپ شوند. این مطالعات افزایش حد چسبندگی کلینیکی را  $2/1$  میلی‌متر [۵۹]،  $4$  میلی‌متر [۶۸]،  $3/3$  میلی‌متر [۶۹] و (در بافت همبند  $3/9$  - در کلاژن  $3/2$ ) میلی‌متر [۲۸]، کاهش عمق پروب را  $1/89$  میلی‌متر [۵۹]،  $5/3$  میلی‌متر [۶۸]،  $3/7$  میلی‌متر [۶۹]، (در بافت همبند  $4/4$  - در کلاژن  $5/2$ ) میلی‌متر [۲۸] و میزان پر شدن ضایعه را  $2/67$  میلی‌متر [۵۹]، (در بافت همبند  $3/1$  - در کلاژن  $2/4$ ) میلی‌متر [۲۸] گزارش نمودند، این میزان در مطالعه حاضر در افزایش حد چسبندگی کلینیکی  $2/7$  میلی‌متر، کاهش عمق پروب  $2/9$  میلی‌متر و میزان پر شدن ضایعه  $2/6$  میلی‌متر بود. فقط در یک مطالعه توسط مقدس و زمانی [۲۵] تفاوت معنی‌داری از نظر پارامترهای مورد بررسی بین گروه بافت همبند (کاهش عمق پروب  $3/5$  میلی‌متر، بازبافت چسبندگی  $2/1$  میلی‌متر، پر شدن ضایعه  $1/3$  میلی‌متر) و دبریدمان از طریق فلپ (کاهش عمق پروب  $2/7$  میلی‌متر، بازبافت چسبندگی  $1/8$  میلی‌متر، پر شدن ضایعه  $1/3$  میلی‌متر) دیده نشد. تفاوت‌های کوچک موجود بین نتایج مطالعه حاضر و مطالعات دیگر [۷۱، ۷۰، ۵۱] به دنبال درمان ضایعات داخل استخوانی با GTR+ABBM+PRP و یا

روش‌های رژنراتیو به همراه غشاء ماسکه و پنهان شده باشد. در مطالعات متفاوت نشان داده شده بود که PRP در کنار غشای کلاژن و یا غیر قابل جذب نتوانسته اثر مضاعفی در بهبودی پارامترهای پرپودنتال نشان دهد [۵۵، ۵۳، ۵۲] و در مطالعه حاضر نیز در کنار بافت همبند کام به عنوان غشاء همین مسأله مشاهده شد. در مطالعه مقدس و سلطانی [۲۶] در مقایسه بافت همبند کام به عنوان غشاء و کلاژن نتایج یکسانی در هر دو گروه مشاهده شد، همچنین در مطالعه مقدس و سلطانی [۷۳] در مقایسه بافت همبند کام و CTG+ABBM+PRP و Collagen+ABBM+PRP نیز تفاوت معنی‌داری بین پارامترهای مورد بررسی دیده نشد. از طرفی با مطالعه گزارش مقالات در این زمینه نشان داده شد که در کنار کاربرد غشاء اثر PRP ماسکه شده است، این در حالی بود که در عدم حضور غشاء نتایج در مطالعات متعدد در همراهی PRP با پودرهای استخوانی متفاوت در مقایسه با کاربرد پودرهای استخوانی به تنهایی به طور معنی‌داری بهتر بود [۸۱، ۸۰، ۵۱، ۵۰]. این موضوع توسط یک مرور سیستماتیک نیز اخیراً تایید شده است [۸۲]، در این پژوهش نیز دیده می‌شود که بافت همبند نتوانسته مانند غشاء عمل کرده و لذا PRP اثر مضاعفی نشان نداده است. این نکته نیز حایز اهمیت می‌باشد که طبق مطالعه انجام شده توسط Nelson [۸۳] بافت همبند زمانی نتوانسته کارایی مناسبی به عنوان غشاء در درمان ضایعات داخل استخوانی داشته باشد که در ضخامت کمتر از ۲/۵ میلی‌متر به کار رود. مسأله دیگری که باید در این زمینه مورد توجه قرار گیرد این است که بر خلاف بیشتر مطالعات انجام شده در زمینه کاربرد بافت همبند به عنوان غشاء [۲۸، ۲۷، ۲۳، ۲۲] که به صورت پرپوستال انجام شده‌اند، در پژوهش حاضر بدون پرپوست تهیه شده و این موضوع می‌تواند کارایی صرف بافت همبند کام بدون حضور پرپوست را مطرح سازد. باید به خاطر داشت که جلسات منظم پی‌گیری در ارتباط با برداشت پلاک فوق‌لثه‌ای در دوره التیام می‌تواند به طور معنی‌داری نتایج درمان را بهبود بخشد. این امر که کنترل مناسب پلاک بعد از عمل از فاکتورهای کلیدی در التیام است هم به دنبال درمان‌های معمول پرپودنتال و هم به دنبال درمان‌های رژنراتیو نشان داده شده است [۸۶-۸۴، ۷۳، ۷۰-۶۸]. به نظر می‌رسد که در این زمینه نیاز به ارزیابی‌های طولانی مدت‌تر می‌باشد و توصیه می‌شود مطالعات با حجم بالاتر نمونه انجام پذیرد. همچنین

CTG+ABBM گردد، به گونه‌ای که در گروه آزمون میزان کاهش عمق پاکت ۲/۹ میلی‌متر و در گروه شاهد ۳ میلی‌متر، افزایش حد چسبندگی در گروه آزمون ۲/۵ میلی‌متر و در گروه شاهد ۲/۷ میلی‌متر و میزان پر شدن ضایعه استخوانی در گروه آزمون ۳/۶ میلی‌متر و در گروه شاهد ۳/۵ میلی‌متر به دست آمد. در تفسیر نتایج به دست آمده در رابطه با التیام ایجاد شده در گروه GTR+ABBM قابل ذکر است که مطالعات هیستولوژیک در موارد مشابه [۷۶-۷۴، ۳۰] شواهدی از شکل‌گیری استخوان، سمان و لیگامان پرپودنتال را به دنبال درمان نشان داده‌اند. از این رو نتایج به دست آمده در این زمینه معرف بهبود کلینیکی و رژنراسیون اتفاق افتاده می‌باشد. در تفسیر نتایج گروه PRP+CTG+ABBM باید به خاطر داشت که مکانیسم دقیق عملکرد PRP در رژنراسیون پرپودنتال هنوز به خوبی شناخته نشده است، و این گونه به نظر می‌آید که PRP به علت محتوای بالای فاکتورهای رشدی متعدد شامل PDGF و TGF- $\beta$  می‌تواند باعث تعدیل پروسه رژنراسیون شود [۷۸، ۷۷، ۶۷، ۶۶، ۵۱، ۴۹]. اطلاعات حاصل شده از مطالعات *in vitro* نشان داده‌اند که PRP باعث تحریک و تکثیر سلول‌های استئوبلاست و لیگامان پرپودنتال شده و همچنین باعث مهار تکثیر سلول‌های اپی‌تلیالی می‌شود [۶۳، ۴۱]. از طرفی این گونه برداشت می‌شود که به علت محتوای فیبرینوژن آن، PRP از طریق واکنش با ترومبین باعث القای شکل‌گیری لخته شده، توانایی تسهیل شکل‌گیری کلاژن در ماتریکس خارج سلولی را داشته و باعث ایجاد یک بستر مناسب برای مهاجرت و چسبندگی سلول‌ها می‌شود [۴۹]. نویسندگان دیگر [۷۹-۷۷، ۶۷، ۶۶، ۵۱، ۴۹] بیان نموده‌اند که بعد از انعقاد، PRP با ایجاد قوامی چسبنده می‌تواند باعث تسهیل کاربرد ماده پیوندی شود. از طرفی قابلیت هموستاتیک آن می‌تواند به ثبات لخته خونی کمک کند [۶۶، ۴۹]. ارزیابی نتایج مطالعه حاضر نیاز به دقت فراوان دارد. گروه درمانی CTG+ABBM افزایش حد چسبندگی و کاهش عمق پروبینگ قابل توجهی نشان داد که نتیجه بهبود حاصل شده در وضعیت پرپودنتال است. این مسأله امکان این که PRP نتوانسته باشد اثر سودبخش مضاعفی بر نتایج در گروه آزمون اعمال نموده باشد را به حداقل می‌رساند. از این رو ممکن است که اثر PRP به دنبال معنی‌دار بودن اثر بخشی و کارایی کاربرد



دو گروه درمانی CTG+ABBM و CTG+ABBM+PRP در درمان ضایعات داخل استخوانی مؤثر بوده‌اند و PRP نتوانسته است نقش مضاعفی در بهبود پارامترهای کلینیکی مورد بررسی ایفا نماید. همچنین احتمال می‌رود که بافت همبند کام توانسته است به عنوان غشاء در درمان رژنراتیو ضایعات داخل استخوانی عمل نماید.

پیشنهاد می‌شود که مطالعه‌ای در زمینه مقایسه کاربرد بافت همبند کام به عنوان غشاء در حضور و عدم حضور پریوست در درمان‌های رژنراتیو صورت گیرد.

### نتیجه‌گیری

در محدوده پژوهش حاضر چنین نتیجه‌گیری می‌شود که هر

### References

1. Newman MG, Carranza FA. Bone loss and pattern of bone destruction. In: Newman MG, Takei HH, Carranza FA, Klokkevold PR, editors. Carranza's clinical periodontology. 10<sup>th</sup> ed. Philadelphia: Saunders Elsevier; 2006. p. 452-66.
2. Ong G. Periodontal reasons for tooth loss in an Asian population. J Clin Periodontol 1996; 23(4): 307-9.
3. Reich E, Hiller KA. Reasons for tooth extraction in the western states of Germany. Community Dent Oral Epidemiol 1993; 21(6): 379-83.
4. Caffesse RG. Resective procedures. Proceedings of the world workshop in clinical periodontics. American Academy of Perio 1989; 4.
5. Newman MG, Takei HH. Periodontal flap. In: Newman MG, Takei HH, Carranza FA, Klokkevold PR, editors. Carranza's clinical periodontology. 10<sup>th</sup> ed. Philadelphia: Saunders Elsevier; 2006. p. 926-37.
6. Nyman S, Lindhe J, Karring T, Rylander H. New attachment following surgical treatment of human periodontal disease. J Clin Periodontol 1982; 9(4): 290-6.
7. Gottlow J, Nyman S, Lindhe J, Karring T, Wennstrom J. New attachment formation in the human periodontium by GTR Case reports. J Clin Periodontol 1986; 13: 604-16.
8. Karring T, Nyman S, Gottlow J, Laurell L. Development of the biological concept of guided tissue regeneration--animal and human studies. Periodontol 2000 1993; 1(1): 26-35.
9. Genco R J, Goldman HM, Cohen DW. Research directions in regenerative therapy. In: Genco RJ, Goldman HM, Cohen DW, editors. Contemporary periodontics. 7<sup>th</sup> ed. Philadelphia: Mosby; 1990. p. 670-82.
10. Yukna RA. Synthetic bone grafts in periodontics. Periodontol 2000 1993; 1(1): 92-9.
11. Rosen PS, Reynolds MA, Bowers GM. The treatment of intrabony defects with bone grafts. Periodontol 2000 2000; 22: 88-103.
12. Claffey N, Bogle G, Bjorvatn K, Selvig KA, Egelberg J. Topical application of tetracycline in regenerative periodontal surgery in beagles. Acta Odontol Scand 1987; 45(3): 141-6.
13. Caffesse RG, Smith BA, Duff B, Morrison EC, Merrill D, Becker W. Class II furcations treated by guided tissue regeneration in humans: case reports. J Periodontol 1990; 61(8): 510-4.
14. Moghaddas H, Jalali AJ. Evaluation of the effect of hydroxyapatite and palatal connective tissue in treatment of alveolar vertical bony defects with and without local application of doxycycline. Beheshti Univ Dent J 2001; 19(2): 175-82.
15. Moghaddas H, Seyed Monir SE. Evaluation of the use of local doxycycline in treatment of vertical defects in alveolar bone. Beheshti Univ Dent J 1997; 31: 32-46.
16. Tonetti MS, Pini-Prato G, Cortellini P. Periodontal Regeneration of Human Intrabony Defects. IV. Determinants of Healing Response. Journal of Periodontology 1993; 64(10): 934-40.
17. Sculean A, Donos N, Chiantella GC, Windisch P, Reich E, Brex M. GTR with bioresorbable membranes in the treatment of intrabony defects: a clinical and histologic study. Int J Periodontics Restorative Dent 1999; 19(501): 9.
18. Tatakis DN, Promsudthi A, Wikesjo UM. Devices for periodontal regeneration. Periodontol 2000 1999; 19: 59-73.
19. Fournier BP, Ferre FC, Couty L, Lataillade JJ, Gourven M, Naveau A, et al. Multipotent progenitor cells in gingival connective tissue. Tissue Eng Part A 2010; 16(9): 2891-9.
20. Mitrano TI, Grob MS, Carrion F, Nova-Lamperti E, Luz PA, Fierro FS, et al. Culture and characterization of mesenchymal stem cells from human gingival tissue. J Periodontol 2010; 81(6): 917-25.
21. Tomar GB, Srivastava RK, Gupta N, Barhanpurkar AP, Pote ST, Jhaveri HM, et al. Human gingiva-derived mesenchymal stem cells are superior to bone marrow-derived mesenchymal stem cells for cell therapy in regenerative medicine. Biochem Biophys Res Commun 2010; 393(3): 377-83.

22. Kwan SK, Lekovic V, Camargo PM, Klokkevold PR, Kenney EB, Nedic M, et al. The use of autogenous periosteal grafts as barriers for the treatment of intrabony defects in humans. *J Periodontol* 1998; 69(11): 1203-9.
23. Moghaddas H, Karimi MH. Using a periosteal pedicle barrier compared to debridement for treatment of vertical bony defects. *Pajouhandeh* 1998; 3: 10-3.
24. Moghaddas H, Ghasemi N. Efficacy of connective tissue graft as a membrane with and without hydroxyapatite in treatment of vertical bony defects. *Beheshti Univ Dent J* 1997; 17(1): 60-8.
25. Moghaddas H, Zamani AR. The use of palatal connective tissue as a barrier in treatment of intrabony defects. *J Iranian Dent Association* 2000; 1: 20-5.
26. Moghaddas H, Soltani L. The comparison of the effects of palatal connective tissue and collagen as membranes with Bio-oss in treatment of interproximal vertical defects of alveolar bone. *Beheshti Univ Dent J* 2004; 22(3): 510-20.
27. Gamal AY, Mailhot JM. A novel marginal periosteal pedicle graft as an autogenous guided tissue membrane for the treatment of intrabony periodontal defects. *J Int Acad Periodontol* 2008; 10(4): 106-17.
28. Paolantonio M, Femminella B, Coppolino E, Sammartino G, D'Arcangelo C, Perfetti G, et al. Autogenous periosteal barrier membranes and bone grafts in the treatment of periodontal intrabony defects of single-rooted teeth: a 12-month reentry randomized controlled clinical trial. *J Periodontol* 2010; 81(11): 1587-95.
29. Vouros I, Aristodimou E, Konstantinidis A. Guided tissue regeneration in intrabony periodontal defects following treatment with two bioabsorbable membranes in combination with bovine bone mineral graft. A clinical and radiographic study. *J Clin Periodontol* 2004; 31(10): 908-17.
30. Sculean A, Stavropoulos A, Windisch P, Keglevich T, Karring T, Gera I. Healing of human intrabony defects following regenerative periodontal therapy with a bovine-derived xenograft and guided tissue regeneration. *Clin Oral Investig* 2004; 8(2): 70-4.
31. Newman MG, Takei HH, Carranza FA, Klokkevold PR. *Carranza's clinical periodontology*. 10, 968-91. 2006. Philadelphia, Saunders Elsevier. Ref Type: Edited Book
32. Lynch SE, Williams RC, Polson AM, Howell TH, Reddy MS, Zappa UE, et al. A combination of platelet-derived and insulin-like growth factors enhances periodontal regeneration. *J Clin Periodontol* 1989; 16(8): 545-8.
33. Wang HL, Pappert TD, Castelli WA, Chiego DJ, Jr., Shyr Y, Smith BA. The effect of platelet-derived growth factor on the cellular response of the periodontium: an autoradiographic study on dogs. *J Periodontol* 1994; 65(5): 429-36.
34. Okuda K, Nakajima Y, Irie K, Sugimoto M, Kabasawa Y, Yoshie H, et al. Transforming growth factor- $\beta$  1 coated? tricalcium phosphate pellets stimulate healing of experimental bone defects of rat calvariae. *Oral Diseases* 1995; 1(2): 92-7.
35. Mohammed S, Pack AR, Kardos TB. The effect of transforming growth factor beta one (TGF- $\beta$  1) on wound healing, with or without barrier membranes, in a Class II furcation defect in sheep. *J Periodontal Res* 1998; 33(6): 335-44.
36. Takayama S, Murakami S, Shimabukuro Y, Kitamura M, Okada H. Periodontal regeneration by FGF-2 (bFGF) in primate models. *J Dent Res* 2001; 80(12): 2075-9.
37. Ripamonti U, Heliotis M, van den Heever B, Reddi AH. Bone morphogenetic proteins induce periodontal regeneration in the baboon (*Papio ursinus*). *J Periodontal Res* 1994; 29(6): 439-45.
38. Bowers G, Felton F, Middleton C, Glynn D, Sharp S, Mellonig J, et al. Histologic comparison of regeneration in human intrabony defects when osteogenin is combined with demineralized freeze-dried bone allograft and with purified bovine collagen. *J Periodontol* 1991; 62(11): 690-702.
39. Giannobile WV, Ryan S, Shih MS, Su DL, Kaplan PL, Chan TC. Recombinant human osteogenic protein-1 (OP-1) stimulates periodontal wound healing in class III furcation defects. *J Periodontol* 1998; 69(2): 129-37.
40. Sigurdsson TJ, Lee MB, Kubota K, Turek TJ, Wozney JM, Wikesjo UM. Periodontal repair in dogs: recombinant human bone morphogenetic protein-2 significantly enhances periodontal regeneration. *J Periodontol* 1995; 66(2): 131-8.
41. Okuda K, Kawase T, Momose M, Murata M, Saito Y, Suzuki H, et al. Platelet-rich plasma contains high levels of platelet-derived growth factor and transforming growth factor- $\beta$  and modulates the proliferation of periodontally related cells in vitro. *J Periodontol* 2003; 74(6): 849-57.
42. Howell TH, Fiorellini JP, Paquette DW, Offenbacher S, Giannobile WV, Lynch SE. A phase I/II clinical trial to evaluate a combination of recombinant human platelet-derived growth factor-BB and recombinant human insulin-like growth factor-I in patients with periodontal disease. *J Periodontol* 1997; 68(12): 1186-93.
43. Zhang L, Leeman E, Carnes DC, Graves DT. Human osteoblasts synthesize and respond to platelet-derived growth factor. *Am J Physiol* 1991; 261(2 Pt 1): C348-C354.

44. Rydziel S, Ladd C, McCarthy TL, Centrella M, Canalis E. Determination and expression of platelet-derived growth factor-AA in bone cell cultures. *Endocrinology* 1992; 130(4): 1916-22.
45. Canalis E, McCarthy TL, Centrella M. Effects of platelet-derived growth factor on bone formation in vitro. *J Cell Physiol* 1989; 140(3): 530-7.
46. Cochran DL, Rouse CA, Lynch SE, Graves DT. Effects of platelet-derived growth factor isoforms on calcium release from neonatal mouse calvariae. *Bone* 1993; 14(1): 53-8.
47. Gilardetti RS, Chaibi MS, Stroumza J, Williams SR, Antoniadis HN, Carnes DC, et al. High-affinity binding of PDGF-AA and PDGF-BB to normal human osteoblastic cells and modulation by interleukin-1. *Am J Physiol Cell Physiol* 1991; 261(6): 980-5.
48. Hughes FJ, Aubin JE, Heersche JN. Differential chemotactic responses of different populations of fetal rat calvaria cells to platelet-derived growth factor and transforming growth factor beta. *Bone Miner* 1992; 19(1): 63-74.
49. Camargo PM, Lekovic V, Weinlaender M, Vasilic N, Madzarevic M, Kenney EB. A reentry study on the use of bovine porous bone mineral, GTR, and platelet-rich plasma in the regenerative treatment of intrabony defects in humans. *Int J Periodontics Restorative Dent* 2005; 25(1): 49-59.
50. Czuryzkiewicz-Cyrana J, Banach J. Autogenous bone and platelet-rich plasma (PRP) in the treatment of intrabony defects. *Adv Med Sci* 2006; 51 (Suppl 1): 26-30.
51. Hanna R, Trejo PM, Weltman RL. Treatment of intrabony defects with bovine-derived xenograft alone and in combination with platelet-rich plasma: A randomized clinical trial. *J Periodontol* 2004; 75(12): 1668-77.
52. Dori F, Huszar T, Nikolidakis D, Arweiler NB, Gera I, Sculean A. Effect of platelet-rich plasma on the healing of intrabony defects treated with an anorganic bovine bone mineral and expanded polytetrafluoroethylene membranes. *J Periodontol* 2007; 78(6): 983-90.
53. Dori F, Huszar T, Nikolidakis D, Arweiler NB, Gera I, Sculean A. Effect of platelet-rich plasma on the healing of intra-bony defects treated with a natural bone mineral and a collagen membrane. *J Clin Periodontol* 2007; 34(3): 254-61.
54. Camargo PM, Lekovic V, Weinlaender M, Vasilic N, Madzarevic M, Kenney EB. Platelet-rich plasma and bovine porous bone mineral combined with guided tissue regeneration in the treatment of intrabony defects in humans. *J Periodontal Res* 2002; 37(4): 300-6.
55. Yassibag-Berkman Z, Tuncer O, Subasioglu T, Kantarci A. Combined use of platelet-rich plasma and bone grafting with or without guided tissue regeneration in the treatment of anterior interproximal defects. *J Periodontol* 2007; 78(5): 801-9.
56. Miller PD, Jr. A classification of marginal tissue recession. *Int J Periodontics Restorative Dent* 1985; 5(2): 8-13.
57. Kawase T, Okuda K, Saito Y, Yoshie H. In vitro evidence that the biological effects of platelet-rich plasma on periodontal ligament cells is not mediated solely by constituent transforming-growth factor-beta or platelet-derived growth factor. *J Periodontol* 2005; 76(5): 760-7.
58. Batista EL, Jr., Novaes AB, Jr., Simonpietri JJ, Batista FC. Use of bovine-derived anorganic bone associated with guided tissue regeneration in intrabony defects. Six-month evaluation at re-entry. *J Periodontol* 1999; 70(9): 1000-7.
59. Camargo PM, Lekovic V, Weinlaender M, Nedic M, Vasilic N, Wolinsky LE, et al. A controlled re-entry study on the effectiveness of bovine porous bone mineral used in combination with a collagen membrane of porcine origin in the treatment of intrabony defects in humans. *J Clin Periodontol* 2000; 27(12): 889-96.
60. Lekovic V, Camargo PM, Weinlaender M, Vasilic N, Kenney EB. Comparison of platelet-rich plasma, bovine porous bone mineral, and guided tissue regeneration versus platelet-rich plasma and bovine porous bone mineral in the treatment of intrabony defects: A reentry study. *J Periodontol* 2002; 73(2): 198-205.
61. Greene JC, Vermillion JR. The oral hygiene index: a method for classifying oral hygiene status. *J Amer Dent Ass* 1960; 61: 29-35.
62. Greene JC, Vermillion JR. The simplified oral hygiene index. *J Am Dent Assoc* 1964; 68: 7-13.
63. Birang R, Tavakoli M, Shahabouei M, Torabi A, Dargahi A, Soolari A. Investigation of peri-implant bone healing using autologous plasma rich in growth factors in the canine mandible after 12 weeks: A pilot study. *Open Dent J* 2011; 5: 168-73.
64. Donath K. Die Trenn-Dunnschliff-Technik zur Herstellung Histologischer Präparate von nicht schneidbaren Geweben und Materialien. *Der Prtparator* 1988; 34(1): 197-206.
65. Dori F, Kovacs V, Arweiler NB, Huszar T, Gera I, Nikolidakis D, et al. Effect of platelet-rich plasma on the healing of intrabony defects treated with an anorganic bovine bone mineral: A pilot study. *J Periodontol* 2009; 80(10): 1599-605.

66. Camargo PM, Lekovic V, Weinlaender M, Divnic-Resnik T, Pavlovic M, Kenney EB. A surgical reentry study on the influence of platelet-rich plasma in enhancing the regenerative effects of bovine porous bone mineral and guided tissue regeneration in the treatment of intrabony defects in humans. *J Periodontol* 2009; 80(6): 915-23.
67. Lekovic V, Kenney EB, Carranza FA, Martignoni M. The use of autogenous periosteal grafts as barriers for the treatment of Class II furcation involvements in lower molars. *J Periodontol* 1991; 62(12): 775-80.
68. Sculean A, Berakdar M, Chiantella GC, Donos N, Arweiler NB, Brex M. Healing of intrabony defects following treatment with a bovine-derived xenograft and collagen membrane. A controlled clinical study. *J Clin Periodontol* 2003; 30(1): 73-80.
69. Tonetti MS, Cortellini P, Lang NP, Suvan JE, Adriaens P, Dubravec D, et al. Clinical outcomes following treatment of human intrabony defects with GTR/bone replacement material or access flap alone. A multicenter randomized controlled clinical trial. *J Clin Periodontol* 2004; 31(9): 770-6.
70. Cortellini P, Tonetti MS. Clinical performance of a regenerative strategy for intrabony defects: Scientific evidence and clinical experience. *J Periodontol* 2005; 76(3): 341-50.
71. Cortellini P, Carnevale G, Sanz M, Tonetti MS. Treatment of deep and shallow intrabony defects. A multicenter randomized controlled clinical trial. *J Clin Periodontol* 1998; 25(12): 981-7.
72. Trombelli L, Bottega S, Zucchelli G. Supracrestal soft tissue preservation with enamel matrix proteins in treatment of deep intrabony defects. *J Clin Periodontol* 2002; 29(5): 433-9.
73. Moghaddas H, Soltani L. The comparison of the effects of palatal connective tissue and collagen as membranes with Bio-oss in treatment of interproximal vertical defects of alveolar bone. [Thesis]. Tehran: School of Dentistry, Shahid Beheshti University of Dental School 2011.
74. Camelo M, Nevins ML, Schenk RK, Simion M, Rasperi G, Lynch SE, et al. Clinical, radiographic, and histologic evaluation of human periodontal defects treated with Bio-Oss and Bio-Gide. *Int J Periodontics Restorative Dent* 1998; 18(4): 321-31.
75. Mellonig JT. Human histologic evaluation of a bovine-derived bone xenograft in the treatment of periodontal osseous defects. *Int J Periodontics Restorative Dent* 2000; 20(1): 19-29.
76. Zafiroopoulos GG, Hoffmann O, Kasaj A, Willershausen B, Weiss O, Van Dyke TE. Treatment of intrabony defects using guided tissue regeneration and autogenous spongiosa alone or combined with hydroxyapatite/beta-tricalcium phosphate bone substitute or bovine-derived xenograft. *J Periodontol* 2007; 78(11): 2216-25.
77. de Obarrio JJ, Arauz-Dutari JJ, Chamberlain TM, Croston A. The use of autologous growth factors in periodontal surgical therapy: platelet gel biotechnology--case reports. *Int J Periodontics Restorative Dent* 2000; 20(5): 486-97.
78. Okuda K, Tai H, Tanabe K, Suzuki H, Sato T, Kawase T, et al. Platelet-rich plasma combined with a porous hydroxyapatite graft for the treatment of intrabony periodontal defects in humans: A comparative controlled clinical study. *J Periodontol* 2005; 76(6): 890-8.
79. Anitua E. Plasma rich in growth factors: preliminary results of use in the preparation of future sites for implants. *Int J Oral Maxillofac Implants* 1999; 14(4): 529-35.
80. Piemontese M, Aspriello SD, Rubini C, Ferrante L, Procaccini M. Treatment of periodontal intrabony defects with demineralized freeze-dried bone allograft in combination with platelet-rich plasma: A comparative clinical trial. *J Periodontol* 2008; 79(5): 802-10.
81. Kang J, Sha YQ, Ou-yang XY. Combination therapy of periodontal intrabony defects with demineralized freeze-dried bone powder and platelet-rich plasma. *Beijing Da Xue Xue Bao* 2010; 42(1): 24-7.
82. Del Fabbro M, Bortolin M, Taschieri S. Is platelet concentrate advantageous for the surgical treatment of periodontal diseases? A systematic review and meta-analysis. *J Periodontol* 2011; 28(8): 1100-11.
83. Nelson SW. Subperiosteal and intraosseous connective tissue grafts for pocket reduction: A 9- to 13-year retrospective case series report. *J Periodontol* 2001; 72(10): 1424-35.
84. Rosling B, Nyman S, Lindhe J. The effect of systematic plaque control on bone regeneration in infrabony pockets. *J Clin Periodontol* 1976; 3(1): 38-53.
85. Nyman S, Lindhe J, Rosling B. Periodontal surgery in plaque-infected dentitions. *J Clin Periodontol* 1977; 4(4): 240-9.
86. Gunsolley JC, Elswick RK, Davenport JM. Equivalence and superiority testing in regeneration clinical trials. *J Periodontol* 1998; 69(5): 521-7.



## **Efficacy of connective tissue as a membrane with anorganic bone using platelet-rich plasma in the treatment of intrabony vertical defects**

**Vahid Esfahanian, Hamid Moghaddas, Omid Moghaddas\***

### **Abstract**

**Introduction:** Regenerative periodontal therapy with a combination of platelet-rich plasma (PRP), anorganic bovine bone mineral (ABBM) and guided tissue regeneration (GTR) has been shown to result in significantly higher clinical attachment level gains compared to open flap debridement. However, there is no data on the efficacy of PRP in combination with connective tissue graft as a membrane. The aim of this study was to evaluate the efficacy of ABBM and connective tissue graft (CTG) as a membrane with and without PRP in the treatment of alveolar intrabony defects.

**Materials and Methods:** In this double-blind randomized clinical trial 15 pairs of intrabony defects in 15 patients with chronic periodontitis were randomly treated with a combination of PRP+ABBM+CTG (test group) or ABBM+CTG (control group). The following clinical parameters were evaluated at baseline and at 6-month re-entry visit using a stent as reference point: probing pocket depth (PPD), clinical attachment level (PAL-S), free gingival margin position (FGM-S), crestal position (CREST-S), crest to defect depth and defect depth to stent. Independent t-test was used to compare parameter means between the two groups and paired t-test was used to compare the parameter means in each group before and after treatment.

**Results:** No differences were observed in any of the parameters between baseline and 6-month re-entry between the two groups. At 6-month interval the test group showed mean PPD reduction of  $2.8 \pm 0.8$  ( $p$  value  $< 0.0001$ ), CAL gain of  $2.5 \pm 0$ . ( $p$  value  $< 0.0001$ ) and bone fill of  $2.6 \pm 0.4$  mm ( $p$  value  $< 0.0001$ ).

**Conclusion:** Based on the results of this study both treatment modalities were effective in the treatment of intrabony defects and PRP had no additional effect on improving the clinical parameters. Furthermore, connective tissue graft was a good alternative membrane in the treatment of intrabony defects.

**Key words:** Connective tissue, Guided tissue regeneration, Periodontium, Platelet-rich plasma.

**Received:** 5 Oct, 2011

**Accepted:** 27 Dec, 2011

**Address:** Assistant Professor, Department of Periodontology, Islamic Azad University, Dental Branch, Tehran, Iran.

**Email:** hmonn555@yahoo.com

Journal of Isfahan Dental School 2012; 8 (1): 1-17.