

میزان تظاهر نشانگر Vascular endothelial growth factor (VEGF) در مخاط نرمال، مخاط دیسپلاستیک و کارسینوم سلول سنگفرشی دهان با روش ایمونوهیستوشیمیایی

دکتر سید محمد رضوی^۱، دکتر نکیسا ترابی نیا^۲، دکتر دانا تحریریان*

چکیده

مقدمه: کارسینوم سلول سنگفرشی (S.C.C یا Squamous cell carcinoma) از سطح یک اپیتلیوم دیسپلاستیک بر می‌خیزد و حدود ۹۰ درصد تمام سرطان‌های سر و گردن را تشکیل می‌دهد. Vascular endothelial growth factor (VEGF) یکی از فاکتورهای رشدی است که مستقیماً روی سلول‌های اندوتلیال عروقی اثر می‌گذارد و تکثیر، مهاجرت و کموتاکسی سلول‌های اندوتلیال را تحریک می‌کند. هدف از پژوهش حاضر، بررسی و مقایسه میزان بروز نشانگر VEGF در مخاط نرمال، مخاط دیسپلاستیک و S.C.C دهانی بود.

مواد و روش‌ها: در این مطالعه توصیفی - تحلیلی تعداد ۲۰ نمونه از هر یک از نمونه‌های مخاط نرمال، مخاط دیسپلاستیک و S.C.C که با فرمالین ثابت و در پارافین مدفون شده بود، انتخاب گردید. لام‌های مربوطه از نظر بروز نشانگر VEGF با استفاده از تکنیک رنگ‌آمیزی ایمونوهیستوشیمیایی و روش استاندارد بیوتین - استرپتاویدین مورد بررسی قرار گرفت. یافته‌ها توسط نرم‌افزار SPSS و آزمون Kruskal-wallis و Mann Whitney در سطح معنی‌دار ۹۵ درصد مورد تجزیه و تحلیل قرار گرفت ($\alpha = 0/05$).

یافته‌ها: میانگین شدت بروز نشانگر VEGF در نمونه‌های S.C.C بیشتر از نمونه‌های مخاط دیسپلاستیک بود ($p \text{ value} = 0/024$) همچنین شدت بروز نشانگر VEGF در نمونه‌های S.C.C بیشتر از مخاط نرمال بود ($p \text{ value} = 0/001$); در حالی که شدت بروز نشانگر VEGF در نمونه‌های مخاط دیسپلاستیک با مخاط نرمال رابطه معنی‌داری نداشت ($p \text{ value} = 0/108$).

نتیجه‌گیری: بر اساس نتایج پژوهش حاضر با پیشرفت ضایعه از مخاط نرمال به سمت مخاط دیسپلاستیک و در نهایت به سمت SCC، بروز نشانگر VEGF افزایش می‌یابد.

کلید واژه‌ها: سلول سنگفرشی، کارسینوما، مخاط دهان، فاکتور رشد اندوتلیال عروقی.

* دستیار تخصصی، گروه دندان پزشکی کودکان، دانشکده دندان پزشکی، دانشگاه علوم پزشکی اصفهان، اصفهان، ایران. (مؤلف مسؤول)
dana_tahririan@yahoo.com

۱: دانشیار، عضو مرکز تحقیقات دندان پزشکی ترابی‌نژاد، گروه آسیب‌شناسی دهان، فک و صورت، دانشکده دندان پزشکی، دانشگاه علوم پزشکی اصفهان، اصفهان، ایران.

۲: استادیار، عضو مرکز تحقیقات دندان پزشکی ترابی‌نژاد، گروه آسیب‌شناسی دهان، فک و صورت، دانشکده دندان پزشکی، دانشگاه علوم پزشکی اصفهان، اصفهان، ایران.

این مقاله حاصل پایان‌نامه دستیار تخصصی به شماره ۳۸۹۰۶۸ در دانشگاه علوم پزشکی اصفهان است.

این مقاله در تاریخ ۹۰/۱۱/۵ به دفتر مجله رسیده، در تاریخ ۹۰/۱۲/۲ اصلاح شده و در تاریخ ۹۰/۱۲/۲۳ تأیید گردیده است.

مجله دانشکده دندان پزشکی اصفهان

۱۳۹۱؛ ۸(۱): ۳۶ تا ۴۴

مقدمه

شیع‌ترین سرطان‌های ناحیه دهانی می‌باشد که مالتی فاکتوریال بوده است و یک عامل ویژه را نمی‌توان به عنوان اتیولوژی آن مطرح کرد [۵-۱]. اتیولوژی و پاتوژنز S.C.C. سر و گردن تحت تأثیر عوامل محیطی قرار می‌گیرد. اما مکانیسم اصلی مسبب آن تشخیص داده نشده است [۶].

پیش‌آگهی S.C.C. دهانی حتی با روش‌های ترکیبی جراحی، رادیوتراپی و شیمی درمانی ضعیف است، طول عمر ۵ ساله بیماران فقط در حدود ۴۰ درصد است [۷]. با وجود تحقیقات گسترده در پاتوژنز و درمان این تومور، متأسفانه هنوز عدم موفقیت بالایی مشاهده می‌شود و با وجود پیشرفت‌ها در تشخیص و درمان S.C.C. دهان، طول عمر بیماران در عرض ۲۵ سال رضایت‌بخش نیست [۸]؛ از طرفی تغییرات دیسپلاستیک نسوج مخاط دهان از نرمال به بافت دیس پلاستیک و در نهایت S.C.C. در طول زمان و به تدریج صورت می‌گیرد که شناخت عوامل مؤثر در این تغییرات و فهم بهتر مکانیسم مولکولی و تشخیص پتانسیل انکوژن‌های مؤثر در تغییرات بدخیمی نسوج دهان می‌تواند موجب ایجاد روش‌های درمانی جدید (درمان مولکول هدف) در بیماران مبتلا به S.C.C. دهانی گردد [۹، ۱۰]. خانواده (Vascular endothelial growth factor)

VEGF شامل مقادیر زیادی از فاکتورهای رشدی است که مستقیماً روی سلول‌های اندوتلیال عروقی اثر می‌گذارد و تکثیر و مهاجرت کموتاکسی سلول‌های اندوتلیال را تحریک می‌کند. خانواده VEGF شامل VEGF-D، VEGF-c، VEGF، PIGF، VEGF-B، VEGF بوده و رسپتورهای آن‌ها VEGFR-1، VEGFR-2، VEGFR-3 (Vascular endothelial growth factor Receptor) هستند. عنوان یک مولکول اولیه عامل رگ‌زایی به طور فیزیولوژیک و پاتولوژیک شناخته شده است [۱۱].

اولین بار Folkman [۱۲] رگ‌سازی جدید توسط تومورها را مطرح ساخت تا قبل از این تصور می‌شد که عروق موجود در ناحیه متسع می‌شدند تا تغذیه تومور را فراهم کنند [۱۳]. تومورها نه تنها برای دریافت اکسیژن بلکه برای دسترسی به راهی برای متاستاز در بدن نیاز به رگ‌سازی دارند [۱۴].

تغییرات پروتئین‌های فاکتور رشدی رفتار بیولوژیک سرطان‌ها را تحت تأثیر قرار می‌دهد. تحقیقات در مورد نشانگر واسطه کلیدی رگ‌سازی در انواع مختلف سرطان‌ها، در مطالعات متعددی گزارش شده است [۲۱-۱۵].

Wang و همکاران [۲۲] تظاهر متفاوتی از VEGF-c و VEGFR-3 را در مخاط طبیعی، سرطانی و لنفوی نشان دادند به گونه‌ای که در S.C.C. اولیه حلق این دو نشانگر متناسب با درجه هیستولوژی آن‌ها تظاهر بالاتری داشتند. Johnston و Logan [۲۳] افزایش بروز نشانگر VEGF را در تبدیل مخاط نرمال به مخاط دیسپلاستیک و به S.C.C. بیان نمودند و پیشنهاد کردند که VEGF در استمرار حضور منبع خونی در ضایعه نقش دارد.

Begum و همکاران [۲۴] آنژیوژنز را در تومورهای سر و گردن با فاکتور HBP17/FGFBP1 بررسی کردند و تظاهر قوی آن را در ضایعات بدخیم و پیش بدخیم گزارش کردند. از سوی دیگر El-Gazzar و همکاران [۲۵] در مطالعه خود که روی ۲۶ مورد سرطان دهان (۱۶ مورد همراه با درگیری لنفاها و ۱۱ مورد بدون درگیری لنفاها) انجام دادند بین واسکولاریتی و VEGF رابطه‌ای پیدا نکردند و یافته خود را این طور بیان کردند که تنها VEGF نیست که در آنژیوژنز شرکت دارد و فاکتورهای دیگر هم مؤثر هستند.

Sun و همکاران [۲۶] اظهار کرد که تظاهر COX-2 و VEGF به طور مشخص و معنی‌داری در مراحل اولیه سرطان‌زایی در مخاط دهان افزایش می‌یابد.

Carlile و همکاران [۲۷] در مطالعه‌ای که روی ۶۸ نمونه مخاط نرمال و مخاط دیسپلاستیک و S.C.C. انجام دادند دریافتند که رگ‌سازی مخاط نرمال اطراف S.C.C. بیشتر از مخاط کاملاً نرمال بوده با این حال نتیجه کار خود را این طور اعلام کردند که VEGF شاید در تومورها یک نقش فیزیولوژیک داشته باشد اما باعث آنژیوژنز و سرطان‌زایی و ایجاد تغییرات دیس پلاستیک نمی‌شود.

هدف از پژوهش حاضر، بررسی و مقایسه میزان بروز نشانگر VEGF در مخاط نرمال، مخاط دیس پلاستیک و S.C.C. دهانی بود تا بر اساس نتایج حاصل شده و مرور نتایج مشابه از

نسبت به سایر روش‌ها استفاده شد [۲۹].

روش ارزیابی نمونه‌ها

پس از آماده‌سازی لام‌ها، به منظور بررسی و ارزیابی ایمنو‌هیستوشیمیایی نمونه‌ها، هر اسلاید توسط دو پاتولوژیست به صورت همزمان و با استفاده از میکروسکوپ نوری استاد-دانشجو (Olympus, Japan) در بزرگ‌نمایی‌های ۱۰۰ و ۴۰۰ مورد ارزیابی و تعیین شدت رنگ‌آمیزی قرار گرفت. به این منظور هر اسلاید در ۵ فیلد از نظر شدت رنگ‌پذیری ارزیابی شد و درجه مورد نظر به آن اختصاص داده شد. معیار اصلی رنگ‌پذیری، رنگ‌پذیری سیتوپلاسم سلول‌ها بود به این صورت که اگر سیتوپلاسم سلول‌های اپی‌تلیالی پر رنگ‌تر از سلول‌های اندوتلیالی مجاور بودند درجه ۳، کاملاً مطابق با رنگ سلول‌های اندوتلیالی درجه ۲، کمتر از رنگ سلول‌های اندوتلیالی درجه ۱ و عدم رنگ‌پذیری درجه صفر اطلاق شد. پس از آن که کلیه اسلایدها به طور مشترک توسط دو پاتولوژیست مورد بررسی قرار گرفتند و نتایج در ۵ فیلد برای هر اسلاید ثبت گردید. میانگین شدت رنگ ۵ فیلد به عنوان درجه (Score) شدت رنگ‌پذیری هر اسلاید اعلام گردید [۲۲]. جهت اطمینان از صحت و دقت کافی در تعیین شدت رنگ‌پذیری، پس از پایان بررسی در اسلایدها، تعدادی از لام‌ها به صورت تصادفی مجدداً مورد بررسی پاتولوژیست قرار گرفتند و این نتایج با نتایج قبلی مورد مقایسه قرار گرفت. پس از ثبت نهایی نتایج و کسب اطمینان لازم از صحت نتایج، اطلاعات به دست آمده توسط آزمون آماری Mann Whitney و Kruskal-wallis در نرم‌افزار SPSS مورد تجزیه و تحلیل قرار گرفت.

یافته‌ها

نمونه‌های ارزیابی شده شامل ۲۰ مورد مخاط نرمال، ۲۰ مورد مخاط دیسپلاستیک و ۲۰ مورد کارسینوم سلول سنگفرشی بودند. نمونه‌ها توسط دو نفر همکار پاتولوژیست از نظر میانگین شدت بروز نشانگر VEGF توسط میکروسکوپ نوری مورد ارزیابی قرار گرفتند.

با توجه به اعداد به دست آمده از مشاهدات میکروسکوپی و آنالیز آماری توسط نرم‌افزار SPSS با آزمون Kruskal-wallis و

مطالعات مشابه داخل و خارج کشور بتوان به شاخص معتبری جهت تعیین روند تغییرات خوش خیم به بد خیم دهان و نیز چگونگی مکانیسم ملکولی در این مسیر دست یافت.

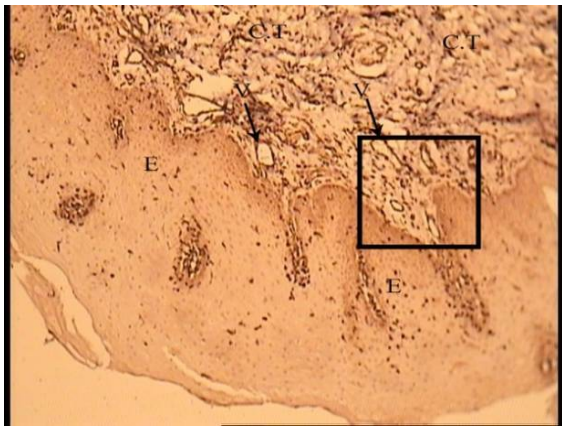
مواد و روش‌ها

مطالعه انجام شده از نوع مطالعات توصیفی-تحلیلی و گذشته‌نگر می‌باشد. جمعیت مورد مطالعه از بلوک‌های پارافینی نمونه‌های موجود در آرشیو بخش پاتولوژی دهان دانشکده دندان‌پزشکی اصفهان و بیمارستان الزهرا (س) مربوط به مخاط دیس پلاستیک و S.C.C. دهانی به دست آمد. کلیه نمونه‌ها توسط دو همکار پاتولوژیست، مورد بررسی هیستوپاتولوژی قرار گرفت و آن دسته از نمونه‌هایی که تشخیص آن‌ها مخدوش یا التهاب بیش از حد داشته و یا به هر دلیلی قابلیت انجام رنگ‌آمیزی ایمنو‌هیستوشیمیایی را نداشتند از مطالعه حذف شدند. همچنین نمونه‌های مربوط به مخاط نرمال از مراجعین بخش جراحی دانشکده دندان‌پزشکی اصفهان یا برخی از مطب‌های خصوصی که به منظور باز کردن (اکسپوز) محل قبلی درمان ایمپلنت یا سایر موارد تحت جراحی قرار می‌گرفتند و حداقل التهاب را دارا بودند به دست آمد. نمونه‌های مورد قبول در این مطالعه شامل مواردی بود که دارای حداقل التهاب موجود در بافت همبند باشد، حجم کافی جهت بررسی هیستوپاتولوژی داشته باشد و نمونه توسط پاتولوژیست‌های مجری طرح از نظر وجود تغییرات دیس پلاستیک یا S.C.C. تأیید گردند.

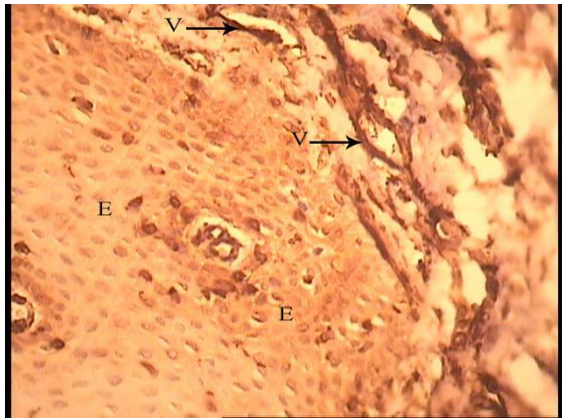
جهت ارزیابی هیستوپاتولوژیک از نمونه‌ها برش تهیه شد و پس از رنگ‌آمیزی هماتوکسیلین-آنوزین توسط دو پاتولوژیست همکار طرح و با کمک میکروسکوپ نوری مورد ارزیابی قرار گرفت. پس از تأیید نمونه‌ها در سه گروه S.C.C. مخاط نرمال و مخاط دیس پلاستیک نمونه‌ها برای رنگ‌آمیزی ایمنو‌هیستوشیمیایی فرستاده شد.

به منظور تشخیص وجود آنتی‌ژن VEGF در بافت‌های مورد نظر از تکنیک رنگ‌آمیزی ایمنو‌هیستوشیمی که اساس آن نشان دادن واکنش آنتی‌بادی علیه آنتی‌ژن‌های ویژه به کمک مواد رنگی می‌باشد استفاده گردید [۲۸].

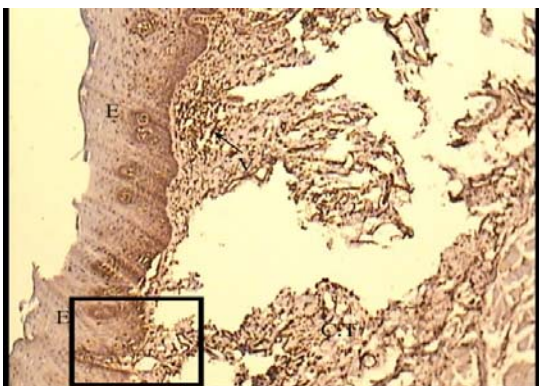
در این تحقیق از روش بیوتین-استرپتاویدین به علت حساسیت و دقت بالای آن و همچنین مقرون به صرفه بودن



شکل ۱. تصویر میکروسکوپی رنگ آمیزی ایمونوهیستوشیمیایی نشانگر VEGF در نمونه‌های مخاط دیسپلاستیک دهان (درجه ۱-۱۰۰×)



شکل ۲. تصویر میکروسکوپی رنگ آمیزی ایمونوهیستوشیمیایی نشانگر VEGF در نمونه‌های مخاط نرمال دهان به بروز ضعیف نشانگر VEGF در سلول‌های اپی‌تلیالی (E) در مقایسه با سلول‌های اندوتلیالی جدار عروق (V) توجه شود (درجه ۱-۴۰۰×)



شکل ۳. تصویر میکروسکوپی رنگ آمیزی ایمونوهیستوشیمیایی نشانگر VEGF در نمونه‌های مخاط دیسپلاستیک دهان (درجه ۲-۱۰۰×)

Mann-Whitney نتایج زیر به دست آمد:

میانگین شدت بروز نشانگر VEGF در نمونه‌های S.C.C برابر با ۲۴/۶۵ و در نمونه‌های مخاط دیسپلاستیک برابر با ۱۶/۳۵ به دست آمد که به طور معنی‌داری در نمونه‌های کارسینوم سلول سنگفرشی بیشتر بود $p \text{ value} = ۰/۰۲۴$ (جدول ۱).

جدول ۱. مقایسه میانگین شدت بروز نشانگر VEGF در مخاط دیسپلاستیک و کارسینوم سلول سنگفرشی

میانگین	تعداد نمونه	بافت مورد بررسی
۱۶/۳۵	۲۰	مخاط دیسپلاستیک
۲۴/۶۵	۲۰	کارسینوم سلول سنگفرشی
$p \text{ value} = ۰/۰۲۴$		

در مقایسه شدت بروز نشانگر VEGF در نمونه‌های S.C.C با مخاط نرمال مشخص شد میانگین شدت بروز نشانگر VEGF در نمونه‌های S.C.C برابر با ۲۶/۴ و در مخاط نرمال برابر با ۱۴/۶ بود که به طور معنی‌داری در نمونه‌های کارسینوم سلول سنگفرشی بیشتر بود $p \text{ value} = ۰/۰۰۱$ (جدول ۲).

جدول ۲. مقایسه میانگین شدت بروز نشانگر VEGF در مخاط نرمال و کارسینوم سلول سنگفرشی

میانگین	تعداد نمونه	بافت مورد بررسی
۱۴/۶	۲۰	مخاط نرمال
۲۶/۴	۲۰	کارسینوم سلول سنگفرشی
$p \text{ value} = ۰/۰۰۱$		

در مقایسه شدت بروز نشانگر VEGF در نمونه‌های مخاط دیسپلاستیک با مخاط نرمال نشان داده شد میانگین شدت بروز نشانگر VEGF در نمونه‌های مخاط دیسپلاستیک برابر با ۲۳/۵ و در مخاط نرمال برابر با ۱۷/۵ بود که مشخص است رابطه معنی‌داری برقرار نیست $(p \text{ value} = ۰/۱۰۸)$ (جدول ۳) (اشکال ۴-۱).

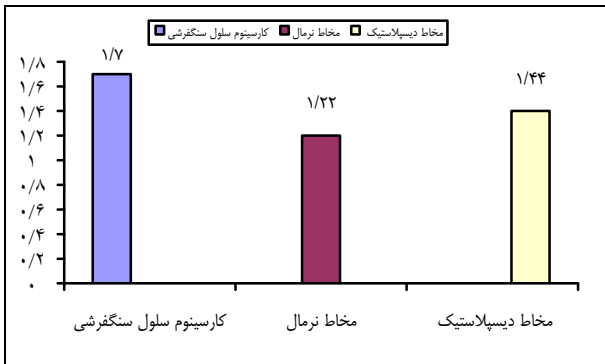
جدول ۳. مقایسه میانگین شدت بروز نشانگر VEGF در مخاط نرمال و مخاط دیسپلاستیک

میانگین	تعداد نمونه	بافت مورد بررسی
۱۷/۵	۲۰	مخاط نرمال
۲۳/۵	۲۰	مخاط دیسپلاستیک
$p \text{ value} = ۰/۱۰۸$		

در نهایت میانگین شدت بروز نشانگر VEGF در هر سه گروه مطالعه مورد مقایسه و بررسی قرار گرفت به گونه‌ای که میانگین بروز VEGF در گروه S.C.C 1/7 و در گروه مخاط دیسپلاستیک 1/4 و در مخاط نرمال 1/2 بود (جدول 4) (نمودار 1).

جدول 4. مقایسه میانگین شدت بروز نشانگر VEGF در مخاط نرمال و مخاط دیسپلاستیک و کارسینوم سلول سنگفرشی

میانگین	تعداد نمونه	بافت مورد بررسی
1/2	20	مخاط نرمال
1/4	20	مخاط دیسپلاستیک
1/7	20	کارسینوم سلول سنگفرشی

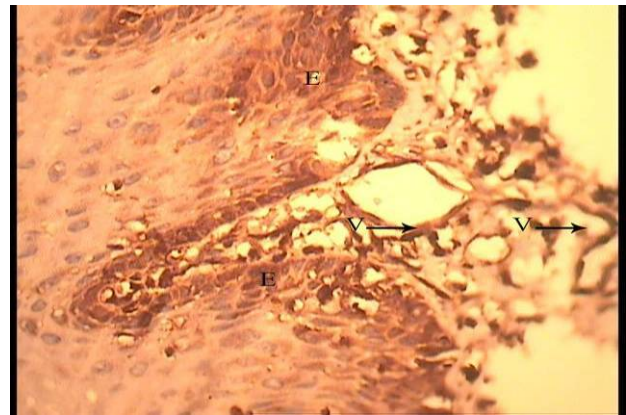


نمودار 1. مقایسه میانگین شدت بروز نشانگر VEGF در مخاط نرمال، مخاط دیسپلاستیک و کارسینوم سلول سنگفرشی

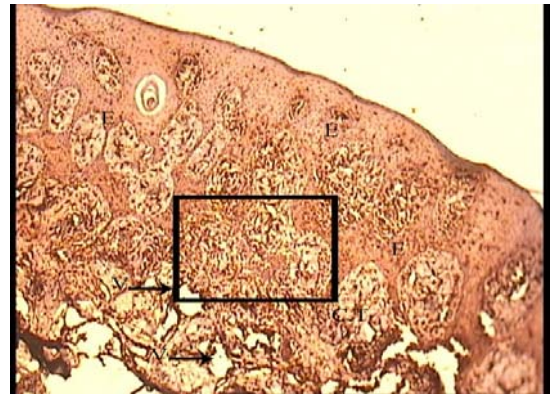
بحث

SCC دهانی یکی از شایع‌ترین سرطان‌های ناحیه دهان می‌باشد که چند عاملی بوده است و یک عامل ویژه را نمی‌توان به عنوان اتیولوژی آن مطرح ساخت [5]. کارسینوم سلول سنگفرشی از اپیتلیوم سطحی دیسپلاستیک به وجود می‌آید و با تهاجم و نفوذ جزایر و طناب‌های مهاجم از سلول‌های اپیتلیال سنگفرشی بدخیم به بافت همبندی زیرین مشخص می‌شود [5].

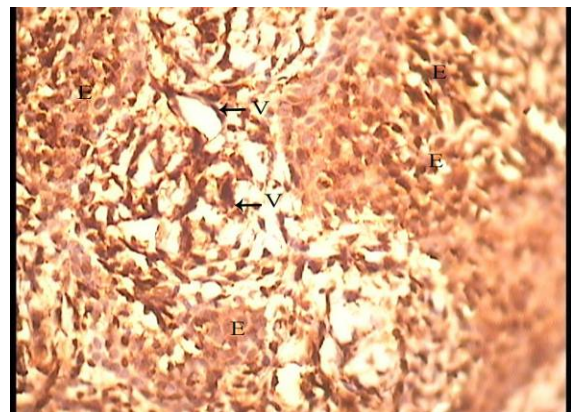
فرایند تشکیل رگ‌های جدید (آنژیوژنز) که پدیده‌ای طبیعی در رشد و تکامل محسوب می‌شود در تومورها به عنوان یک یافته پاتولوژیک به صورت کمتر یا بیشتر از حد مشاهده می‌شود. رگ‌سازی در تومورها و تأثیر آن بر روی متاستاز و پیش‌آگهی تومورها به طور گسترده‌ای در مطالعات مختلف مورد بررسی قرار گرفته است و معمولاً سلول‌های تومورال باعث تکثیر و مهاجرت سلول‌های اندوتلیال شده و شبکه‌ای از رگ‌ها برای تهیه غذا و اکسیژن تومور فراهم می‌شود. پس می‌توان گفت



شکل 4. تصویر میکروسکوپی رنگ‌آمیزی ایمونوهیستوشیمیایی نشانگر VEGF در نمونه‌های مخاط دیسپلاستیک دهان. به بروز متوسط نشانگر VEGF در سلول‌های اپیتلیالی (E) در مقایسه با سلول‌های اندوتلیالی جدار عروق (V) توجه شود (درجه 2-400x)



شکل 5. تصویر میکروسکوپی رنگ‌آمیزی ایمونوهیستوشیمیایی نشانگر VEGF در نمونه‌های کارسینوم سنگفرشی دهان دهان (درجه 3-100x)



شکل 6. تصویر میکروسکوپی رنگ‌آمیزی ایمونوهیستوشیمیایی نشانگر VEGF در نمونه‌های کارسینوم سنگفرشی دهان به بروز متوسط نشانگر VEGF در سلول‌های اپیتلیالی (E) در مقایسه با سلول‌های اندوتلیالی جدار عروق (V) توجه شود (درجه 3-400x)

همچنین در این مطالعه، میانگین بروز نشانگر VEGF در SCC (۲۶/۴) به طور معنی‌دار از میانگین بروز این نشانگر در مخاط طبیعی (۱۴/۶) بیشتر بود (p value = ۰/۰۰۱). این نتیجه با مطالعات مشابه فوق الذکر [۳۲، ۳۱، ۲۶، ۲۲] و همچنین مطالعه Logan و Johnston [۲۳] که بر بروز بیشتر VEGF در S.C.C. نسبت به مخاط نرمال تأکید کرده بودند کاملاً همخوانی دارد. در واقع یک بار دیگر ارتباط VEGF با واسکولاریتی و افزایش آن در ضایعات بدخیم مورد تأیید قرار گرفت. از طرفی اگرچه بروز پروتئین VEGF در نمونه‌های مخاط دیسپلاستیک (۲۳/۵) در مقایسه با مخاط نرمال (۱۷/۵) در مطالعه حاضر بیشتر بود، اما این رابطه معنی‌دار نبود (p value = ۰/۱۰۸). به عبارت واضح‌تر اگرچه مجدداً افزایش بروز VEGF در تبدیل مخاط نرمال به مخاط دیسپلاستیک مورد تأیید قرار می‌گیرد؛ اما این تفاوت از نظر آماری معنی‌دار نیست. البته با دو برابر کردن نمونه‌ها به صورت فرضی رابطه آن‌ها معنی‌دار شد. این مطلب با مطالعه Tae و همکاران [۲۱] انطباق دارد که معتقد بود VEGF در مخاط نرمال و مراحل اولیه پیش‌بدخیمی نقش دارد. البته آن‌ها اظهار داشتند که در طی تومورزایی در ناحیه سر و گردن، مقدار تظاهر این پروتئین کاهش می‌یابد. بنابراین می‌توان گفت VEGF نقش بسزایی در افزایش رگ‌سازی در ضایعات SCC نسبت به مخاط طبیعی و دیسپلاستیک دارد اما احتمالاً تغییرات دیسپلاستیک ضرورتاً همراه با افزایش بروز VEGF و رگ‌سازی نبوده و فاکتورهای دیگری هم در این امر تأثیر دارند. از سوی دیگر مطالعاتی وجود دارد که بر نقش VEGF در رگ‌سازی و بروز بیشتر آن در ضایعات بدخیم تأکید زیادی ندارند. در مطالعه Sauter و همکاران [۱۶] اگرچه افزایش بروز VEGF در مخاط تومورال گزارش شده است؛ اما ارتباطی بین بروز بالاتر آن در SCC مشاهده نشد. همچنین برخی محققین همچون Tae و همکاران [۲۱] معتقدند اگرچه نقش VEGF در مراحل اولیه ایجاد تومور قابل انکار نیست، اما در طی تومورزایی مقدار بروز آن کاهش یافته و حتی در مراحل بعدی، سایر فاکتورهای ژنتیکی وارد عمل می‌شوند. علاوه بر این Carlile و همکاران [۲۷] طی مطالعه خود بیان داشتند که نقش VEGF در تومورها صرفاً یک نقش فیزیولوژیک بوده است و در ایجاد تغییرات دیسپلاستیک و بدخیمی نقش مهمی ندارد. به هر حال

آنژیوژنز برای رشد موضعی و متاستاز تومور لازم است [۳۰]. فاکتور رشد اندوتلیال رگی (VEGF) که شامل مقادیر زیادی فاکتورهای رشدی است مستقیماً روی سلول‌های اندوتلیال عروقی اثر می‌گذارد و تکثیر و مهاجرت سلول‌های اندوتلیال را تحریک می‌کند [۳۰]. تظاهر بیش از حد VEGF در حضور رگ‌سازی در برخی ضایعات پیش‌بدخیم دهان گزارش شده است [۳۰، ۲۱].

از طرفی تغییرات دیسپلاستیک نسوج مخاط دهان از طبیعی به بافت دیسپلاستیک و در نهایت SCC در طی زمان و به تدریج صورت می‌گیرد. در حفره دهان ۲۰-۱۰ درصد ضایعات دیسپلاستیک به سمت کارسینوم مهاجم پیشروی می‌کنند که شناخت عوامل مؤثر در این تغییرات و فهم بهتر مکانیسم‌های ملکولی مرتبط می‌تواند موجب روش‌های درمانی جدید در بیماران مبتلا به SCC باشد [۱۰، ۹]. تغییرات پروتئین‌های فاکتورهای رشدی، رفتار بیولوژیک سرطان‌ها را تحت تأثیر قرار می‌دهد و در این میان VEGF به عنوان یکی از فاکتورهای رشدی و نیز به عنوان یک واسطه کلیدی رگ‌سازی در انواع مختلف سرطان‌ها مورد تحقیق بوده است و در مطالعه حاضر به منظور دستیابی به یک شاخص معتبر جهت تعیین روند تغییرات خوش‌خیم به بدخیم و بررسی مکانیسم‌های ملکولی مرتبط، میزان بروز نشانگر VEGF، مورد بررسی قرار گرفت.

همان‌گونه که یافته‌های مطالعه حاضر نشان می‌دهد، میانگین بروز نشانگر VEGF در نمونه‌های SCC (۲۴/۶۵) از میانگین بروز این نشانگر در مخاط دیسپلاستیک (۱۶/۳۵) بیشتر و تفاوت آن معنی‌دار بود (p value = ۰/۰۲۴). این نتیجه با نتایج مطالعه Wang و همکاران [۲۲]، Sun و همکاران [۲۶]، Michi و همکاران [۳۱] و همچنین Pazouki و همکاران [۳۲] تطابق و همخوانی داشت. در واقع در مطالعه حاضر و مطالعات مذکور، بروز بیشتر VEGF در ضایعات بدخیم نشان دهنده افزایش عروق خونی و رگ‌سازی در این ضایعات که خود مقدمه‌ای برای پیشرفت سرطان دهان خواهد بود، می‌باشد. نکته مهم در تحقیق حاضر معنی‌دار بودن تفاوت بروز این نشانگر بود که خود نمایانگر دقت بالای مطالعه حاضر نسبت به مطالعات مشابه است.

بررسی این موضوع پیشنهاد می‌گردد.

نتیجه‌گیری

بر اساس نتایج مطالعه حاضر آنژیوژنز و رگ‌سازی نقش مهم و ضروری در فعالیت رشدی سلول‌های تومورال ایفا می‌کند. علاوه بر این ارتباط VEGF با واسکولاریتی و افزایش آن در ضایعات بدخیم مورد تأیید قرار می‌گیرد. به بیان دیگر با پیشرفت ضایعه از مخاط نرمال به سمت مخاط دیسپلاستیک و در نهایت به سمت SCC بروز نشانگر VEGF و در واقع افزایش عروق خونی در مسیر پیشرفت ضایعات ماقبل سرطانی و سرطانی است که در طی فرایند کارسینوژنز دهان افزایش می‌یابد.

بر اساس نتایج مطالعه حاضر و سایر مطالعات مشابه، به نظر می‌رسد رگ‌سازی نقش مهم و ضروری در فعالیت رشدی سلول‌های تومورال ایفا می‌کند. به بیان دیگر افزایش بروز VEGF تأکیدی بر این نظریه خواهد بود که با پیشرفت ضایعه از مخاط نرمال به سمت مخاط دیسپلاستیک و در نهایت به سمت TSCC بروز نشانگر VEGF و در واقع افزایش عروق خونی (Blood supply) در مسیر پیشرفت ضایعات ماقبل سرطانی (Pre-cancerous) و سرطانی (Invasive) است که در طی فرایند کارسینوژنز دهان افزایش می‌یابد و شاید بتوان آن را به عنوان یک نشانگر پیش‌آگهی SCC در نظر گرفت. انجام مطالعات وسیع‌تر، با استفاده از سایر نشانگرها برای

References

1. Vokes EE, Weichselbaum RR, Lippman SM, Hong WK. Head and neck cancer. *N Engl J Med* 1993; 328(3): 184-94.
2. Rautava J, Jee KJ, Miettinen PJ, Nagy B, Myllykangas S, Odell EW, et al. ERBB receptors in developing, dysplastic and malignant oral epithelia. *Oral Oncol* 2008; 44(3): 227-35.
3. Costa AL, de Araujo NS, Pinto DS, de Araujo VC. PCNA/AgNOR and Ki-67/AgNOR double staining in oral squamous cell carcinoma. *J Oral Pathol Med* 1999; 28(10): 438-41.
4. Razavi SM, Sajadi S. Epidemiological Study of Oral and Perioral Cancers in Isfahan. *DRJ* 2007; 4(1): 18-25.
5. Neville BW, Damm DD, Allen CM. Oral and maxillofacial pathology. 3rd ed. Philadelphia: Saunders/Elsevier; 2009. p. 449-57, 544-47.
6. Baez A. Genetic and environmental factors in head and neck cancer genesis. *J Environ Sci Health C Environ Carcinog Ecotoxicol Rev* 2008; 26(2): 174-200.
7. Day GL, Blot WJ. Second primary tumors in patients with oral cancer. *Cancer* 1992; 70(1): 14-9.
8. Shintani S, Nakahara Y, Li C, Mihara M, Nakashiro K, Hamakawa H. HER2/neu Expression in Oral Squamous Cell Carcinoma. *Asian J Oral Maxillofac Surg* 2004; 16: 172-6.
9. Chaturvedi P, Shan B, Gosseline BL. combined modality molecular targeted therapy head/neck squamous cell carcinoma. *Head and Neck Oncology* 2008; 10(1): 38-48.
10. Yamamoto T, Kamata N, Kawano H, Shimizu S, Kuroki T, Toyoshima K, et al. High incidence of amplification of the epidermal growth factor receptor gene in human squamous carcinoma cell lines. *Cancer Res* 1986; 46(1): 414-6.
11. Tammela T, Enholm B, Alitalo K, Paavonen K. The biology of vascular endothelial growth factors. *Cardiovasc Res* 2005; 65(3): 550-63.
12. Folkman J. Tumor angiogenesis: therapeutic implications. *N Engl J Med* 1971; 285(21): 1182-6.
13. Coman DR, Sheldon WF. The Significance of Hyperemia Around Tumor Implants. *Am J Pathol* 1946; 22(4): 821-31.
14. Folkman J. What is the evidence that tumors are angiogenesis dependent? *J Natl Cancer Inst* 1990; 82(1): 4-6.
15. Mullerat J, Wong Te Fong LF, Davies SE, Winslet MC, Perrett CW. Angiogenesis in anal warts, anal intraepithelial neoplasia and anal squamous cell carcinoma. *Colorectal Dis* 2003; 5(4): 353-7.
16. Sauter ER, Nesbit M, Watson JC, Klein-Szanto A, Litwin S, Herlyn M. Vascular Endothelial Growth Factor Is a Marker of Tumor Invasion and Metastasis in Squamous Cell Carcinomas of the Head and Neck. *Clin Cancer Res* 1999; 5: 775.
17. Smith-McCune KK, Weidner N. Demonstration and Characterization of the Angiogenic Properties of Cervical Dysplasia. *Cancer Res* 1994; 54: 800.
18. Feng CW, Wang LD, Jiao LH, Liu B, Zheng S, Xie XJ. Expression of p53, inducible nitric oxide synthase and vascular endothelial growth factor in gastric precancerous and cancerous lesions: correlation with clinical features. *BMC Cancer* 2002; 2: 8.
19. de la Torre NG, Buley I, Wass JA, Turner HE. Angiogenesis and lymphangiogenesis in thyroid proliferative lesions: relationship to type and tumour behaviour. *Endocr Relat Cancer* 2006; 13(3): 931-44.

20. Einspahr JG, Thomas TL, Saboda K, Nickolof BJ, Warneke J, Curiel-Lewandrowski C, et al. Expression of vascular endothelial growth factor in early cutaneous melanocytic lesion progression. *Cancer* 2007; 110(11): 2519-27.
21. Tae K, El-Naggar AK, Yoo E, Feng L, Lee JJ, Hong WK, et al. Expression of vascular endothelial growth factor and microvessel density in head and neck tumorigenesis. *Clin Cancer Res* 2000; 6(7): 2821-8.
22. Wang Z, Li R, Zhou B, Liang W, Liang C, Zhang L, et al. [Relationships of human laryngeal squamous cell carcinomas with the expression of VEGF-C and VEGFR-3]. *Sheng Wu Yi Xue Gong Cheng Xue Za Zhi* 2009; 26(4): 842-6.
23. Johnstone S, Logan RM. Expression of vascular endothelial growth factor (VEGF) in normal oral mucosa, oral dysplasia and oral squamous cell carcinoma. *Int J Oral Maxillofac Surg* 2007; 36(3): 263-6.
24. Begum S, Zhang Y, Shintani T, Toratani S, Sato JD, Okamoto T. Immunohistochemical expression of heparin-binding protein 17/fibroblast growth factor-binding protein-1 (HBp17/FGFBP-1) as an angiogenic factor in head and neck tumorigenesis. *Oncol Rep* 2007; 17(3): 591-6.
25. El-Gazzar R, Macluskey M, Williams H, Ogden G. Vascularity and expression of vascular endothelial growth factor in oral squamous cell carcinoma, resection margins, and nodal metastases. *British Journal of Oral and Maxillofacial Surgery* 2006; 44(3): 193-7.
26. Sun XJ, Ma J, Zhang H, Wang XK, Li JH. The expressions of cyclooxygenase-2 (Cox-2), VEGF in oral squamous cell carcinoma and precancerous lesions and their significances. *Shanghai Kou Qiang Yi Xue* 2005; 14(2): 173-6.
27. Carlile J, Harada K, Baillie R, Macluskey M, Chisholm DM, Ogden GR, et al. Vascular endothelial growth factor (VEGF) expression in oral tissues: possible relevance to angiogenesis, tumour progression and field cancerisation. *J Oral Pathol Med* 2001; 30(8): 449-57.
28. Dabbs DJ. *Diagnostic Immunohistochemistry*. 1st ed. New York: Churchill Livingstone; 2002. p. 3-43.
29. Jordan RC, Daniels TE, Greenspan JS, Regezi JA. Advanced diagnostic methods in oral and maxillofacial pathology. Part II: immunohistochemical and immunofluorescent methods. *Oral Surg Oral Med Oral Pathol Oral Radiol Endod* 2002; 93(1): 56-74.
30. Raica M, Cimpean AM, Ribatti D. Angiogenesis in pre-malignant conditions. *Eur J Cancer* 2009; 45(11): 1924-34.
31. Michi Y, Morita I, Amagasa T, Murota S. Human oral squamous cell carcinoma cell lines promote angiogenesis via expression of vascular endothelial growth factor and upregulation of KDR/flk-1 expression in endothelial cells. *Oral Oncol* 2000; 36(1): 81-8.
32. Pazouki S, Chisholm DM, Adi MM, Carmichael G, Farquharson M, Ogden GR, et al. The association between tumour progression and vascularity in the oral mucosa. *J Pathol* 1997; 183(1): 39-43.

Expression of VEGF in the normal and dysplastic mucous membranes and SCC using immunohistochemistry

Sayed Mohammad Razavi, Nakisa Torabinia, Dana Tahririan*

Abstract

Introduction: Squamous cell carcinoma (SCC) emerges from a dysplastic epithelial surface and comprises about 90% of head and neck cancers. VEGF (vascular endothelial growth factor) is one of the growth factors which directly affects vascular endothelial cells and evokes proliferation, migration and chemotaxis of endothelial cells. The aim of the present study was to assess and compare VEGF expression in the normal and dysplastic oral mucosa and in SCC.

Materials and Methods: In this analytical-descriptive study, 20 normal mucosa, 20 dysplastic mucosa, and 20 SCC samples, which had been fixed with formalin and embedded in paraffin, were evaluated for expression of VEGF, using immunohistochemical technique and standard biotin streptavidin method. Data were analyzed by Kruskal-Wallis and Mann-Whitney tests at 95% confidence interval ($\alpha = 0.05$).

Results: Means of VEGF expression were significantly higher in SCC samples compared to dysplastic samples (p value = 0.024). In addition, VEGF expression in SCC samples was higher than that in the normal samples (p value = 0.001). However, there was no significant relationship between the expression of VEGF in the dysplastic and normal mucosa samples (p value = 0.108).

Conclusion: Based on the results of the present study, there is an increase in the expression of VEGF during transition from normal mucosa to dysplastic mucosa to SCC.

Key words: Carcinoma, Oral mucosa, Squamous Cell, Vascular endothelial growth factor.

Received: 25 Jan, 2012 **Accepted:** 13 Mar, 2012

Address: Postgraduate Student, Department of Pediatric Dentistry, School of Dentistry, Isfahan University of Medical Sciences, Isfahan, Iran.

Email: dana_tahririan@yahoo.com

Journal of Isfahan Dental School 2012; 8 (1): 36-44.