

سندرم هایپر ایمونوگلوبولین E: گزارش مورد

دکتر سمانه بدخش^۱، دکتر سمیه حکمت فر^{۲*}، دکتر کریم جعفری^۱، دکتر آزاده عدالت^۳

چکیده

مقدمه: سندرم هایپر ایمونوگلوبولین E (Hyper immunoglobulin E syndrome) یا سندرم Job's یک اختلال نادر مادرزادی سیستم ایمنی است. این سندرم با سه مشخصه اگزمای پوستی شدید، عفونت‌های پوستی و ریوی راجعه، افزایش سطح سرمی ایمونوگلوبولین E ظاهر می‌یابد و بیشتر به صورت اتوزوم غالب به ارث می‌رسد. هرچند مواردی نیز به صورت اتوزوم مغلوب یا اسپورادیک گزارش شده است. در بیشتر موارد نقص ژنتیکی به عنوان اتیولوژی بیماری گزارش شده است. جهش در ژن STAT3 در الگوی وراثتی اتوزوم غالب و جهش در ژن TYK2، DOCK8 در الگوی اتوزوم مغلوب شناخته شده است. الگوی وراثتی اتوزوم غالب علاوه بر سه مشخصه ابنورمالیتی‌های استخوانی، دندانی، صورتی و بافت همبندی را نشان می‌دهد که در الگوی اتوزوم مغلوب مشاهده نمی‌شود. عفونت‌های راجعه ویروسی و قارچی، ابنورمالیتی‌های سیستم عصبی مرکزی، عفونت دستگاه تنفسی فوقانی و تحتانی از ویژگی‌های الگوی اتوزوم مغلوب می‌باشد. ائوزینوفیلی در این الگوی وراثتی شایع‌تر از نوع اتوزوم غالب است.

شرح مورد: در این مطالعه به بررسی دو فرزند یک خانواده با تشخیص سندرم هایپر ایمونوگلوبولین E پرداخته می‌شود. بیماران از درماتیت پوستی و زخم‌های دهان و لثه رنج می‌برند. افزایش در سطح سرمی ایمونوگلوبولین E و ائوزینوفیلی در آزمایش‌های بیمار گزارش شده است. هیچ‌گونه علایمی از ابنورمالیتی‌های استخوانی، دندانی و پنومونی در بیماران مشاهده نشد.

نتیجه‌گیری: با توجه به سابقه خانوادگی، عدم وجود علایم سوماتیک و در عین حال افزایش بروز عفونت‌های راجعه ویروسی و قارچی، احتمال الگوی وراثتی اتوزوم مغلوب برای این بیماران مطرح می‌شود.

کلید واژه‌ها: سندرم Job's، ایمونوگلوبولین E، کاندیدیازیس، دهانی.

* دستیار تخصصی، گروه دندان پزشکی کودکان، دانشکده دندان پزشکی، دانشگاه علوم پزشکی شیراز، شیراز، ایران. (مؤلف مسؤول)
hekmatfar24@gmail.com

۱: دستیار تخصصی، گروه دندان پزشکی کودکان، دانشکده دندان پزشکی، دانشگاه علوم پزشکی شیراز، شیراز، ایران.

۲: دستیار تخصصی، گروه پروتزهای دندانی، دانشکده دندان پزشکی، دانشگاه علوم پزشکی شیراز، شیراز، ایران.

۳: استادیار، گروه دندان پزشکی کودکان، دانشکده دندان پزشکی، دانشگاه علوم پزشکی شیراز، شیراز، ایران.

این مقاله در تاریخ ۹۰/۸/۲۲ به دفتر مجله رسیده، در تاریخ ۹۰/۹/۱۶ اصلاح شده و در تاریخ ۹۰/۱۰/۲۰ تأیید گردیده است.

مجله دانشکده دندان پزشکی اصفهان
۱۳۹۱: (۵) ۹۲ تا ۹۸

مقدمه

سندرم هایپر ایمونوگلوبولین E یا سندرم Job's یک اختلال نادر و اولیه سیستم ایمنی است که در سال ۱۹۶۶ برای اولین بار توسط Davis و همکاران [۱] معرفی شد. این سندرم با تریاد کلاسیک اگزمای پوستی شدید، عفونت‌های پوستی و ریوی راجعه، افزایش سطح سرمی ایمونوگلوبولین E همراه با اینورمالیتهای استخوانی، صورتی، دندانی و اختلالات سیستم عصبی مرکزی تظاهر می‌یابد. در طی چند روز پس از تولد، پاپول یا پوسچول‌هایی بر روی پوست صورت و کتف و در نهایت تمامی بدن گسترش می‌یابد. با گذشت زمان این ضایعات حالت اگزمایی پیدا می‌کنند و به دنبال آن آبسه‌های استافیلوکوکی و عفونت‌های پوستی - مخاطی کاندیدایی نیز دیده می‌شود. این بیماران مستعد عفونت‌های فرصت طلب به خصوص به شکل پنومونی هستند. عامل این عفونت‌ها غالباً استافیلوکوک اورئوس به همراه سایر باکتری‌های پیوژنیک می‌باشد [۲، ۳]. در مبتلایان به این سندرم سطح سرمی IgE (Immunoglobulin E) در مقادیر مختلف افزایش می‌یابد و در بیشتر موارد شاخص IgE به بالاتر از ۲۰۰۰ واحد در میلی‌لیتر می‌رسد. یکی دیگر از یافته‌های آزمایشگاهی غیر معمول افزایش شمار ائوزینوفیل می‌باشد [۴، ۵]. در اغلب موارد گزارش شده از سندرم هایپر ایمونوگلوبولین E الگوی وراثتی اتوزوم غالب بوده است؛ هرچند مواردی از بروز اسپورادیک یا با توارث اتوزوم مغلوب نیز مشاهده شده است. تظاهرات بیماری بر اساس الگوی وراثتی تا حدودی متفاوت است. مبتلایان به سندرم هایپر ایمونوگلوبولین E با الگوی وراثتی اتوزوم غالب، علاوه بر تریاد کلاسیک سندرم، ناهنجاری‌های متعددی را در سیستم اسکلتی، دندانی و بافت همبندی نشان می‌دهند که در توارث اتوزوم مغلوب دیده نمی‌شود [۵، ۳] (جدول ۱، ۲). شکستگی‌های استخوانی معمول بوده است و بیشتر استخوان‌های دراز و دنده‌ها را درگیر می‌نماید. استئوپنی، اسکولیوزیس، هایپراکستانسیون مفاصل و در موارد نادر کرانیوسین استوزیس از جمله سایر ناهنجاری‌های استخوانی در این بیماران می‌باشد [۴].

از دیگر ویژگی‌های این سندرم، تظاهرات دهانی و اسکلتی - صورتی آن است. مبتلایان به سندرم Job's صورت خشن، پیشانی و ریح سوپرااربییتال برجسته و عریض بودن

پهنای بینی را نشان می‌دهند [۶، ۷]. تظاهرات دهانی این بیماری عبارت است از:

- کاندیدیازیس دهانی.
- ضایعات زبانی: مشخص‌ترین ضایعه زبانی شکاف عمیق در خط وسط زبان در قدام پای‌های جامی شکل می‌باشد.
- ژئریوت همراه با تغییر در بافت و شکل لثه.
- ضایعات پالاتالی به صورت پل‌های فیبروتیک در خط وسط کام.
- شیارهای سطحی و استریاهای کراتوتیک غیر قابل کنده شدن روی مخاط لب و گونه.
- تأخیر در انتقال سیستم دندانی شیری به دائمی که باعث بروز مشکلاتی مانند نهنفگی دندان دائمی، رویش دندان‌های دائمی در سمت لینگوال دندان‌های شیری و در نهایت مالاکوژن دندانی می‌شود [۸-۶].

جدول ۱. تظاهرات ایمونولوژیک سندرم هایپر ایمونوگلوبولین E (اتوزوم غالب)

۸۱ درصد	راش هنگام تولد
۱۰۰ درصد	اگزما
۸۷ درصد	بول
۸۷ درصد	پنومونی راجعه
۷۷ درصد	پنوماتوسل
۸۳ درصد	کاندیدیازیس پوستی - مخاطی
۹۷ درصد	افزایش Ig E سرم بالای 2000 IU/ mL
۹۳ درصد	ائوزینوفیلی

جدول ۲. تظاهرات سوماتیک سندرم هایپر ایمونوگلوبولین E (اتوزوم غالب)

۸۳ درصد	الگوی مشخص صورتی
۷۲ درصد	باقی ماندن دندان‌های شیری
۷۱ درصد	شکستگی با حداقل تروما
۶۳ درصد	اسکولیوزیس بیش از ۱۰ درجه
۷۷ درصد	اینورمالیته لثه و مخاط دهان
۶۸ درصد	هایپراکستانسیون مفاصل
درصد شیوع ناشناخته	آنوریزم عروقی
درصد شیوع ناشناخته	کرانیوسین استوزیس

افزایش احتمال ایجاد بیماری‌های اتوایمونی، انواعی از بدخیمی به ویژه لنفوما و آنوریزم عروق کرونری در مبتلایان به سندرم هایپر ایمونوگلوبولین E با الگوی وراثتی اتوزوم غالب

شناخته شده است [۵، ۲].

بیماران مبتلا به سندرم هایپر ایمنوگلوبولین E با الگوی وراثتی اتوزوم مغلوب در ویژگی‌هایی چون راش هنگام تولد، اگزما، عفونت راجعه دستگاه تنفسی فوقانی و تحتانی با مبتلایان به فرم اتوزوم غالب مشترک هستند. علاوه بر این اوتیت میانی، سینوزیت، پنومونی یا برونشیت در این بیماران دیده می‌شود [۵، ۴]. بر خلاف الگوی وراثتی اتوزوم غالب، به دنبال عفونت ریوی پنوماتوسل در این بیماران ایجاد نمی‌شود. عفونت‌های شدید پوستی قارچی و ویروسی (هرپس سیمپلکس، هرپس زوستر، مولوسکوم کنتاژیوزوم و پاپیلوما ویروس) در این بیماران رخ می‌دهد. درگیری سیستم عصبی مرکزی به شکل پارالیزی صورت، همی‌پلاژی، هموراژی ساب آرانوئید به علت واسکولیت از سایر علائم بیماری می‌باشد [۹، ۵]. علاوه بر افزایش سطح سرمی IgE، ائوزینوفیلی با شدت بیشتری در الگوی وراثتی اتوزوم مغلوب گزارش شده است [۲].

اتیولوژی بیماری هنوز به طور کامل شناخته نشده است. در درصد زیادی از بیماران نقص ژنتیکی به صورت جهش در ژن STAT3 در الگوی وراثتی اتوزوم غالب و جهش در ژن DOCK8 در الگوی اتوزوم مغلوب مشاهده شده است. البته یک مورد از جهش در ژن TYK2 در بیماری با الگوی اتوزوم مغلوب نیز گزارش شده است [۹].

در مقاله حاضر به بررسی تظاهرات سیستمیک و دهانی سندرم هایپر ایمنوگلوبولین E و گزارش دو مورد از این سندرم در یک خانواده پرداخته شد.

شرح مورد

دختر بچه ۱۰ ساله با تشخیص ابتلا به سندرم هایپر ایمنوگلوبولین E در بخش ایمنولوژی بیمارستان نمازی شیراز به دلیل ناراحتی و شکایت از ضایعات دهانی به دانشکده دندان پزشکی ارجاع شده بود. طبق اظهارات والدین، کودک از بدو تولد تاکنون به دلیل ضایعات پوستی - مخاطی شدید سه بار در بیمارستان بستری شده بود. با وجود تظاهر راش‌های پوستی از سن ۴ ماهگی، نخستین مراجعه و بستری بیمار جهت درمان درمانیت شدید، در سن ۳ سالگی صورت گرفته بود و متأسفانه بدون تشخیص قطعی علت بیماری و به دنبال درمان تسکینی،

بیمار ترخیص شده بود. در سن ۷ سالگی با تشدید آبسه‌های پوستی و ضایعات دهانی، بیمار مجدداً بستری شده و با انجام آزمایش‌ها و معاینات دقیق، علت ضایعات ابتلا به سندرم هایپر ایمنوگلوبولین E مشخص شده بود. نتایج به دست آمده از آزمایش تشخیصی او به شرح زیر بود:

- سطح سرمی Immunoglobulin A (IgA)، Immunoglobulin M (IgM) نرمال.

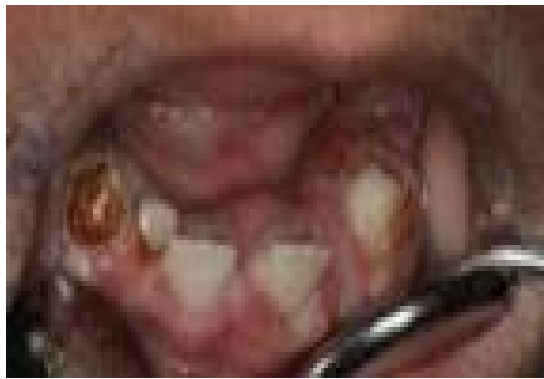- سطح سرمی IgE ۱۶۵۰ واحد در میلی‌لیتر (سطح سرمی نرمال IgE ۹۰-۱ واحد در میلی‌لیتر).

- افزایش تعداد ائوزینوفیل‌ها به میزان ۳۲ درصد.

در کشت نمونه تهیه شده از ترشحات ضایعات، میکروارگانیسم‌های کاندیدا، نایسریا و استرپتوکوک ویریدنس مشاهده شد. در پرونده پزشکی بیمار سابقه درمان عفونت ژنیتال نیز گزارش شده بود که متأسفانه نتیجه تشخیص میکروارگانیسم عامل بیماری در پرونده ثبت نشده بود.

بعد از انجام مراحل تشخیصی، درمان با کلیندامایسین، آزیترومایسین، آسیکلوویر، نیستاتین، کلرهگزیدین و (IVIg) شروع شده بود. با حصول بهبودی نسبی، بیمار تحت نظارت و معاینات منظم قرار گرفته بود. در پی‌گیری‌های مکرر، حداقل سطح سرمی IgE بیمار ۱۲۵۲ واحد در میلی‌لیتر گزارش شده بود. با این وجود، به علت تداوم و پایداری ضایعات دهانی بیمار برای بررسی بیشتر به بخش اطفال دانشکده دندان پزشکی شیراز ارجاع شد.

در معاینات خارج دهانی اگزمای پوستی بر روی پوست گونه‌ها، اطراف لب‌ها، چشم‌ها و پشت دست‌ها مشهود بود (شکل ۱). نمای صورتی بیمار پیشانی و ریح سوپرااربییتال برجسته و عریض بودن خفیف پهنای بینی را نشان داد. در معاینه داخل دهانی ضایعات به صورت ژنژیویت (التهاب لثه) همراه با زخم‌های عمیق منتشر با غشای کاذب بر روی لثه چسبنده، مخاط باکال و لیبال دیده شد (شکل ۲). مخاط کام و سطح پشتی زبان طبیعی بوده و طبق معاینات کلینیکی و رادیوگرافی مرحله تکاملی دندان‌ها با سن تقویمی کودک مطابقت داشت. با توجه به این که بیمار هیچ‌گونه شکایتی از ابنورمالیتی اسکلتی مانند شکستگی پاتولوژیک نداشت و علائمی از بروز اختلالات



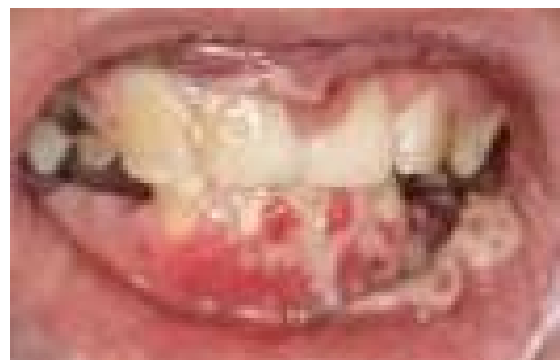شکل ۳. زخم با غشای کاذب بر روی لثه

اسکلتی مانند استئوپنی، اسکولیوزیس نیز در معاینه کلینیکی مشاهده نشد، از ابزارهای تشخیصی مانند تهیه رادیوگرافی از استخوان‌ها و دانسیتومتری در سابقه پزشکی بیمار استفاده نشده بود. همچنین بیمار سابقه عفونت ریوی و درگیری سیستم عصبی نداشت. در بررسی تاریخچه خانوادگی مشخص شد برادر ۵ ساله بیمار نیز از اگزمای پوستی و ضایعات دهانی با شدت کمتری رنج می‌برد اما به دلیل خفیف بودن علائم، والدین تمایل به درمان و بررسی بیشتر وضعیت فرزند دوم نداشتند (شکل ۳).

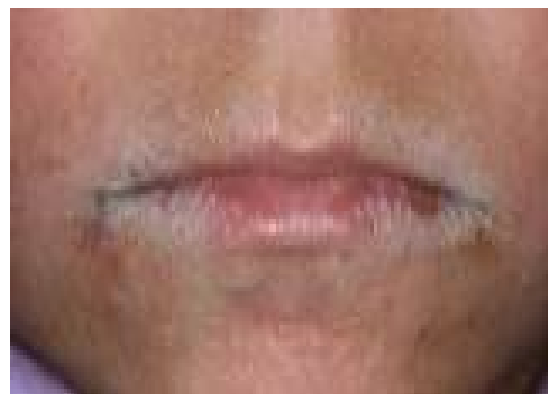
بحث

سندرم هایپر ایمونوگلوبولین E یا سندرم Job's یک نقص ایمنی نادر ارثی است که با عفونت‌های راجعه و افزایش سطح سرمی IgE مشخص می‌شود. از زمان شناخت این بیماری تاکنون تنها حدود ۲۵۰ مورد از آن گزارش شده است [۳]. تعداد مقالات گزارش شده در ایران که قابل دسترسی بود، تنها ۴ مورد بود و تمام آن‌ها بر تظاهرات پوستی و ریوی سندرم تمرکز داشته است که هیچ‌کدام تظاهرات دهانی بیماری را تحت بررسی قرار ندادند. به نظر می‌رسد که این سندرم مستقل از هرگونه نژاد یا جنسیتی بروز می‌نماید. اگرچه علائم این سندرم معمولاً از بدو تولد تظاهر می‌یابد اما ممکن است تشخیص آن تا سن بلوغ به تأخیر بیفتد [۷].

سندرم هایپر ایمونوگلوبولین E بیشتر به صورت اتوزوم غالب به ارث می‌رسد، در اغلب بیماران نقص ژنتیکی به دلیل جهش در ژن STAT3 می‌باشد. این ژن در فعال شدن (T Th17) helper 17 و تولید سایتوکاین‌های interleukin-23، نقش Interleukin -10، interleukin-21، interleukin -6 دارد. Th17 سلولی است که برای دفاع بدن در مقابل میکروارگانیسم‌های خارج سلولی همانند گونه‌های استافیلوکوک و کاندیدا الزامی است [۱۰، ۱۱]. اختلال در تولید سایتوکاین‌های ایجاد کننده التهاب (مانند Interleukin-6) و ضد التهاب (مانند Interleukin-10) سبب تظاهر علائم دوگانه ایمونولوژیک در این بیماران می‌شود. التهاب موضعی طولانی مدت در ریه‌ها منجر به پنوماتوسل و در مقابل عدم تشکیل فرایند التهابی مناسب منجر به عفونت‌های فرصت طلب و



شکل ۱. اگزمای پوستی اطراف لب‌ها



شکل ۲. زخم‌های عمیق منتشر با غشای کاذب بر روی لثه و مخاط دهان

برای ضایعات دهانی بیمار دارو درمانی با دهان‌شویه کلرگزیدین و قطره نیستاتین تجویز شد که در جلسات پی‌گیری منجر به تخفیف ضایعات گردید. اما با توجه به ماهیت ایمونولوژیکی ضایعات، بهبودی کامل حاصل نشد و درمان تنها جنبه تسکینی داشت.

آبسه‌های سرد می‌گردد [۱۲].

Renner و همکاران [۵] چند بیمار مبتلا به سندرم هایپر ایمونوگلوبولین E را با الگوی وراثتی اتوزوم مغلوب گزارش نمودند. در این افراد افزایش سطح IgE و ائوزینوفیل‌ها، حساسیت به عفونت‌های استافیلوکوکی و ضایعات پوستی مشابه الگوی وراثتی اتوزوم غالب تظاهر یافته بود. برخلاف الگوی وراثتی اتوزوم غالب بیماران از عفونت‌های شدید قارچی و ویروسی مانند هرپس سیمپلکس، هرپس زوستر، مولوسکوم کنتاژیوزوم، و پاپیلوما ویروس رنج می‌بردند. ارزیابی‌های انجام شده جهش در ژن DOCK8 را نشان داد که سبب کاهش لنفوسیت‌های T (CD4, CD8)، می‌گردد [۹]. Minegishi و همکاران [۱۳] یک مورد از بیماری را با تظاهرات اتوزوم مغلوب گزارش نمودند که در آن جهش در ژن TYK2 شناخته شد. تعداد لنفوسیت‌های T در این بیمار نرمال بود.

درماتیت پوستی به صورت راش‌های خارش‌دار اگزما توز بوده است و بیماران دوره‌هایی از آبسه‌های استافیلوکوکی را تجربه می‌کنند. آبسه‌ها علائم ظاهری التهاب مثل گرمی، قرمزی و حساسیت را ندارند و موسوم به آبسه‌های سرد هستند [۹، ۲]. شایع‌ترین ارگان‌سیم‌هایی که از کشت ترشحات مبتلایان به سندرم Job's به دست آمده استافیلوکوک اورئوس، هموفیلوس آنفولانزا و کاندیدا آلبیکانس است که در نتایج کشت بیمار مطالعه حاضر نیز کاندیدا، استافیلوکوک و نایسریا گزارش شده بود. پنومونی‌های مکرر همراه با پنوماتوسل معمول است. خوشبختانه در سابقه پزشکی بیمار مطالعه حاضر درگیری ریوی وجود نداشت.

ابنورمالیتی اسکلتی به صورت استئوپنی، اسکولیوزیس، بیماری‌های دژنراتیو مفاصل و شکستگی مکرر استخوان در اثر ترومای نامعلوم در بیشتر مبتلایان رخ می‌دهد [۹]. که در این بیمار هیچ یک از این موارد تا به حال گزارش نشده است. نمای صورتی بیمار پیشانی و ریح سوپرااریتال برجسته و عریض بودن خفیف پهنای بینی را نشان داد؛ اما شدت این ویژگی‌ها در حدی که سبب جلب توجه شود نبود. ۴ بیمار در مطالعه امینیان فر و همکاران [۷] نیز دارای صورت طبیعی بودند.

در ۷۵ درصد موارد ضایعات مخاط دهان، لثه، کام سخت، سطح پستی زبان و لب‌ها مشاهده می‌شود [۶]. در این خواهر و

برادر، مخاط کام و زبان کاملاً نمای طبیعی داشت و در سایر نواحی دهان ژنژیویت (التهاب لثه) و زخم‌های عمیق با غشای کاذب مشاهده شد. در بررسی Magnetic resonance (MRI) imaging انجام شده از ماگزایلا و مندیبل به منظور رد احتمال درگیری استخوان فکین و استئومیلیت در حین بستری بودن بیمار در بیمارستان، هیچ‌گونه یافته غیر طبیعی گزارش نشده بود. لازم به ذکر است برای بررسی سکستر استخوانی، سی‌تی‌اسکن رادیوگرافی مناسب‌تری می‌باشد.

با وجودی که تأخیر در افتادن دندان‌های شیری و رویش دندان‌های دائمی به عنوان یکی از مشخصه‌های این سندرم ذکر شده است، هیچ‌گونه ابنورمالیتی در مرحله تکاملی دندان‌ها مشاهده نشد.

یکی از مشخصات سندرم Job's افزایش سطح سرمی IgE در سطوح متفاوت است؛ به طوری که در بیشتر مبتلایان، شاخص IgE بالاتر از ۲۰۰۰ واحد در میلی‌لیتر بوده است و در ۲۰ درصد موارد با افزایش سن این میزان کاهش می‌یابد. باید یادآوری کرد که سطح سرمی IgE هیچ‌گونه ارتباطی با شدت بیماری ندارد [۴]. Muhammed [۱۴] دو کودک با ضایعات پوستی راجعه، عفونت‌های شدید دستگاه تنفسی و افزایش متوسط در سطح IgE (۵۶۴u/ml, ۴۲۰u/ml) را گزارش کرده است. افزایش در شاخص مطرح شده در این بیمار نیز تظاهر یافته بود، هرچند هنوز سطح سرمی IgE از ۲۰۰۰ واحد در میلی‌لیتر کمتر است. سطح سرمی IgM, IgA, IgG در بیمار مورد مطالعه در مقاله حاضر نرمال بود که با یافته‌های سایر موارد گزارش شده مطابقت دارد. تعداد ائوزینوفیل‌های سرم در بیش از ۹۰ درصد بیماران بیش از ۲ انحراف معیار بالاتر از حد نرمال است که در این بیمار نیز تا ۳۲ درصد افزایش یافته بود. البته هیچ‌گونه همبستگی بین سطح سرمی IgE و تعداد ائوزینوفیل‌های سرم مشاهده نمی‌شود [۷].

با توجه به تاریخچه خانوادگی بیمار به نظر می‌رسد که سندرم در این خانواده الگوی وراثتی اتوزوم مغلوب داشته باشد؛ اما متأسفانه انجام آزمایش‌های ژنتیکی مقدور نبود. علاوه بر سابقه فامیلی، عدم تظاهر علائم سوماتیک سندرم مانند ابنورمالیتی‌های استخوانی، دندان‌ی و در عین حال بروز عفونت‌های قارچی و ویروسی شدید پوستی و مخاطی احتمال

این دهان شویه را به مدت یک دقیقه استفاده می‌کند [۱۵]. به هر حال از آنجا که علت سندرم Job's ایمونولوژیک می‌باشد درمان‌های پیشنهادی تنها جنبه تسکینی داشته و همچنان درمان قطعی این سندرم ناشناخته می‌باشد و برای پیش‌گیری از تشدید ضایعات و علایم، بیماران مبتلا به سندرم Job's نیاز به پی‌گیری و مراجعات منظم دارند.

نتیجه‌گیری

سندرم هایپر ایمونوگلوبولین E یک نقص نادر سیستم ایمنی است که منجر به عفونت‌های مکرر پوستی مخاطی و ابنورمالیتی در بسیاری از ارگان‌های بدن می‌شود. درمان عفونت‌های راجعه، تجویز آنتی‌بیوتیک وسیع الطیف و داروهای ضد قارچی مناسب می‌باشد. با این حال به علت ماهیت ضایعات، انجام مطالعات بیشتر به منظور شناخت روش‌های درمانی نوین بر پایه اصول ژنتیک و نقایص ایمونولوژیک این سندرم ضروری به نظر می‌رسد.

الگوی وراثتی اتوزوم مغلوب در این بیمار را افزایش می‌دهد. رایج‌ترین اقدامات درمانی، کنترل عفونت‌های مکرر با تجویز طولانی مدت آنتی‌بیوتیک‌های مناسب و ضد قارچ‌ها می‌باشد. برای پیش‌گیری از عفونت‌های استافیلوکوکی، پروفیلاکسی با پنی‌سیلین‌های مقاوم به پنی‌سیلیناز یا سفالوسپورین‌ها تجویز می‌شود. در مواردی درناژ یا حتی جراحی اکسیژنال آسبه‌های سرد پوستی می‌تواند در درمان ضایعات مفید باشد [۶]. برای تسکین ضایعات مخاط دهان آموزش بهداشت، تجویز دهان‌شویه‌های آنتی‌باکتریال و ضد قارچی مانند کلرهگزیدین و نیستاتین توصیه می‌شود. با توجه به ماهیت ضایعات می‌توان از دهان‌شویه‌های بر پایه کورتیکواستروئیدها مانند Magic potion Mary's استفاده نمود. این دهان‌شویه ترکیبی حاوی ۶۰ میلی‌گرم هیدروکورتیزون، ۱/۵ گرم تتراسیکلین، ۶۰ میلی‌لیتر سوسپانسیون نیستاتین ۱۰۰۰۰۰ u/ml و ۲۴۰ میلی‌لیتر دیفن‌هیدرامین است. بیمار در هر بار مصرف، ۱۰-۵ میلی‌لیتر از

References

1. Davis SD, Schaller J, Wedgwood RJ. Job's Syndrome. Recurrent, "cold", staphylococcal abscesses. *Lancet* 1966; 1(7445): 1013-5.
2. Grimbacher B, Holland SM, Puck JM. Hyper-IgE syndromes. *Immunol Rev* 2005; 203: 244-50.
3. Grimbacher B, Schaffer AA, Holland SM, Davis J, Gallin JI, Malech HL, et al. Genetic linkage of hyper-IgE syndrome to chromosome 4. *Am J Hum Genet* 1999; 65(3): 735-44.
4. Grimbacher B, Holland SM, Gallin JI, Greenberg F, Hill SC, Malech HL, et al. Hyper-IgE syndrome with recurrent infections--an autosomal dominant multisystem disorder. *N Engl J Med* 1999; 340(9): 692-702.
5. Renner ED, Puck JM, Holland SM, Schmitt M, Weiss M, Frosch M, et al. Autosomal recessive hyperimmunoglobulin E syndrome: a distinct disease entity. *J Pediatr* 2004; 144(1): 93-9.
6. Freeman AF, Domingo DL, Holland SM. Hyper IgE (Job's) syndrome: a primary immune deficiency with oral manifestations. *Oral Dis* 2009; 15(1): 2-7.
7. Aminianfar M, Saidi A, Darvishi M. Report of one case of hyperimmunoglobulin e syndrome. *Zahedan Journal of Research in Medical Sciences* 2011; 13(5): 47-50.
8. Domingo DL, Freeman AF, Davis J, Puck JM, Tianxia W, Holland SM, et al. Novel intraoral phenotypes in hyperimmunoglobulin-E syndrome. *Oral Dis* 2008; 14(1): 73-81.
9. Szczawinska-Poplonyk A, Kycler Z, Pietrucha B, Heropolitanska-Pliszka E, Breborowicz A, Gerreth K. The hyperimmunoglobulin E syndrome--clinical manifestation diversity in primary immune deficiency. *Orphanet J Rare Dis* 2011; 6: 76.
10. Conti HR, Baker O, Freeman AF, Jang WS, Holland SM, Li RA, et al. New mechanism of oral immunity to mucosal candidiasis in hyper-IgE syndrome. *Mucosal Immunol* 2011; 4(4): 448-55.
11. Minegishi Y, Saito M, Tsuchiya S, Tsuge I, Takada H, Hara T, et al. Dominant-negative mutations in the DNA-binding domain of STAT3 cause hyper-IgE syndrome. *Nature* 2007; 448(7157): 1058-62.
12. Freeman AF, Holland SM. Clinical manifestations, etiology, and pathogenesis of the hyper-IgE syndromes. *Pediatr Res* 2009; 65(5 Pt 2): 32R-7R.
13. Minegishi Y, Saito M, Morio T, Watanabe K, Agematsu K, Tsuchiya S, et al. Human tyrosine kinase 2 deficiency reveals its requisite roles in multiple cytokine signals involved in innate and acquired immunity. *Immunity* 2006; 25(5): 745-55.
14. Muhammed K. Hyper IgE syndrome: report of two cases with moderate elevation of IgE. *Indian J Dermatol Venereol Leprol* 2005; 71(2): 112-4.
15. McDonald RE, Avery DR, Dean JA. *Dentistry for the child and adolescent*. 9th ed. St. Louis: Mosby; 2011. p. 505.

Hyperimmunoglobulin E syndrome: A case report

Samaneh Badakhsh, Somayeh Hekmatfar*, Karim Jafari, Azadeh Edalat

Abstract

Introduction: *Hyperimmunoglobulin E or Job's syndrome is a rare congenital immune system disorder characterized by the classic triad of high serum IgE levels, severe eczematous dermatitis, and recurrent skin and lung infections. Most cases are autosomal dominant forms, but both autosomal recessive forms and sporadic cases have been described. In the majority of affected patients with autosomal dominant hyper-IgE syndrome a mutation in the STAT3 gene has been identified, A homozygous mutations in DOCK8 and TYK2 genes has been identified as the cause of patients with autosomal recessive hyper-IgE syndrome. The autosomal dominant hyper-IgE syndrome is associated with a cluster of facial, dental, skeletal, and connective tissue abnormalities which are not observable in the recessive type. An autosomal recessive disease characterized by severe recurrent fungal and viral infections, neurologic abnormalities and upper and lower respiratory tract infections. Eosinophilia is more common in autosomal recessive hyper-IgE syndrome than in autosomal dominant hyper-IgE syndrome.*

Case Report: *In the present case report two cases of hyper-IgE syndrome in one family with dermatitis and oral mucous and gingival lesions are presented. The medical history revealed high serum levels of IgE and high eosinophil counts. There were no reports of skeletal and dental abnormalities, and pneumonia.*

Conclusion: *Regarding familial history, the absence of somatic features and an increased incidence of severe recurrent fungal and viral infections suggest that inheritance of the disease is most probably autosomal recessive.*

Key words: *Candidiasis, Job's syndrome, Immunoglobulin E, Oral.*

Received: 13 Nov, 2011

Accepted: 10 Jan, 2012

Address: Postgraduate student, Department of Pediatric Dentistry, School of Dentistry, Shiraz University of Medical Sciences, Shiraz, Iran.

Email: hekmatfar24@gmail.com

Journal of Isfahan Dental School 2012; 8 (1): 92-98.