

تأثیر عصاره هیدروالکلی برگ بارهنگ (*Plantago major*) بر سطح سرمی انسولین، گلوکز و هیستولوژی بافت پانکراس و کلیه در موش‌های دیابتی شده

وحید نجاتی^۱، فرشته خانسی^{۲*}

چکیده

زمینه و هدف: دیابت نوع ۱ به علت نقص در ترشح انسولین ایجاد می‌شود. در این مطالعه تأثیر بارهنگ بر سطح سرمی انسولین و گلوکز و اثر ترمیمی عصاره بر بافت پانکراس و آثار نفروپاتی ناشی از دیابت مورد بررسی قرار گرفت.

روش بررسی: ۳۰ سر موش صحرایی نر به سه گروه تقسیم شدند: گروه اول (کنترل سالم) که با سرم فیزیولوژی تیمار شدند و دو گروه بعدی به وسیله تزریق داخل صفاقی استرپتوزوتوسین دیابتی شدند. یک گروه از موش‌های دیابتی ۱۰۰ mg/kg/bw عصاره برگ بارهنگ را به مدت ۶ هفته به روش داخل صفاقی دریافت کردند و گروه سوم به عنوان کنترل دیابتی در نظر گرفته شدند. بعد از اتمام دوره تیمار، خونگیری انجام و سطح سرمی گلوکز، انسولین، کراتینین و BUN سنجش شد. پس از تهیه مقاطع بافتی، رنگ‌آمیزی با H & E برای پانکراس و PAS برای کلیه انجام شد. مطالعات بافتی توسط میکروسکوپ نوری صورت گرفت. داده‌ها با استفاده از آزمون آنالیز واریانس و آزمون تعقیبی توکی تجزیه و تحلیل شدند.

یافته‌ها: در این مطالعه، عصاره بارهنگ؛ سطح سرمی گلوکز، BUN و کراتینین را کاهش و سطح سرمی انسولین را نسبت به گروه دیابتی افزایش داد ($p < 0/05$). همچنین به طور معنی‌دار باعث افزایش میانگین قطر و تعداد جزایر پانکراس گردید ($p < 0/05$).

نتیجه‌گیری: عصاره بارهنگ می‌تواند اثر هایپوگلاسمی خود را از طریق بازسازی جزایر پانکراس اعمال کند، همچنین قادر به بهبود عوارض کلیوی ناشی از دیابت نیز می‌باشد.

کلید واژه‌ها: بارهنگ؛ انسولین؛ رت؛ دیابت.

^۱استادیار بافت و جنین‌شناسی، دانشکده علوم، دانشگاه ارومیه، ارومیه، ایران.

^۲کارشناس ارشد بافت و جنین‌شناسی، دانشکده علوم، دانشگاه ارومیه، ارومیه، ایران.

* نویسنده مسئول مکاتبات:

فرشته خانسی، دانشکده علوم، دانشگاه ارومیه، ارومیه، ایران؛

آدرس پست الکترونیکی:

f.khaneshi@yahoo.com

تاریخ دریافت: ۹۱/۷/۲

تاریخ پذیرش: ۹۱/۸/۱۸

لطفاً به این مقاله به صورت زیر استناد نمایید:

Nejati V, Khaneshi F. Effect of hydro-alcoholic extract of *Plantago major* leaf on serum level of insulin, glucose, and histology of pancreas and kidney in streptozotocin-induced diabetic rats. *Qom Univ Med Sci J* 2013;7(5):14-20. [Full Text in Persian]

مقدمه

براساس پیش‌بینی‌های به عمل آمده دیابت در جهان در حال حاضر رو به افزایش است. این بیماری به دلیل تخریب اختصاصی سلول‌های بتای تولیدکننده انسولین جزایر لانگرهانس پانکراس و یا به دلیل مقاومت بدن نسبت به عملکرد انسولین همراه با اختلال تدریجی در عملکرد سلول‌های بتا اتفاق می‌افتد (۱). به عبارت دیگر، دیابت با اختلال در عملکرد و متابولیسم گلوکز و پروتئین‌ها موجب بروز مشکلاتی در کارکرد و بافت کلیه می‌شود که از جمله به افزایش ضخامت غشای پایه (۲) و بالارفتن غلظت کراتینین (۳) و اوره سرم می‌توان اشاره نمود (۴). هیپوگلیسمی علت اصلی و مهم پیشرفت اختلال عملکردی کلیه است که از عوامل مختلفی از جمله اندازه‌گیری غلظت سرمی کراتینین و BUN می‌توان برای ارزیابی عملکرد کلیه استفاده کرد (۵). امروزه، با وجود اینکه درمان بیماری‌ها، بیشتر از طریق مصرف داروهای سنتتیک شیمیایی انجام می‌گیرد و با مصرف بعضی از آنها، زیان‌هایی نیز به بدن می‌رسد، بنابراین روزبه‌روز توجه به گیاهان دارویی و فرآورده‌های آنها بیشتر شده است. به‌عنوان مثال عصاره دانه هویج می‌تواند سبب بهبود جزایر پانکراس شده که دارای خاصیت هیپوگلیسمی نیز می‌باشد (۶). گیاه مورد بررسی در این مطالعه بارهنگ کبیر (*Plantago major*) با خواص درمانی گسترده در طب سنتی، حاوی متابولیت‌های ثانویه‌ای چون ترکیبات فنلی، فلاونوئیدها، آلکالوئیدها، و ویتامین C است (۷). گونه‌های مختلف *Plantago* از جمله *Plantago major* در کشورهای مختلف در درمان سرطان و تومور استفاده می‌شود (۸). همچنین اثبات شده است بارهنگ دارای خاصیت همتوپوئیتیک بوده و در درمان کم‌خونی نیز مورد استفاده قرار می‌گیرد (۹). با توجه به اینکه تحقیقات نشان داده است بارهنگ دارای خاصیت هایپوگلیسمی بوده و قند خون را کاهش می‌دهد (۱۰) و اینکه برگ بارهنگ با داشتن ترکیبات آنتی‌اکسیدانی (۱۱) می‌تواند متابولیت‌های فعال و رادیکال‌های آزاد را از بین ببرد و با توجه به گزارش‌های دیگر در مورد نقش اثبات‌شده خاصیت آنتی‌اکسیدانی گیاهان در بهبود دیابت و از بین بردن رادیکال‌های آزاد (۱۲)، این تحقیق با هدف بررسی تأثیر عصاره برگ بارهنگ بر تغییرات بافتی پانکراس و کلیه در موش‌های نر دیابتی صورت گرفت.

روش بررسی

این مطالعه به روش تجربی آزمایشگاهی در خانه حیوانات گروه زیست‌شناسی دانشگاه ارومیه انجام شد. در این مطالعه از ۳۰ سر موش صحرایی نر نژاد ویستار با وزن متوسط ۲۲۰-۲۰۰ g که از مرکز نگهداری حیوانات آزمایشگاهی تهیه شده بود، استفاده گردید. حیوانات در اتاقی با حرارت $24 \pm 2^\circ\text{C}$ و تحت شرایط نوری ۱۴ ساعت روشنایی و ۱۰ ساعت تاریکی نگهداری شدند. رژیم غذایی معمولی (پلت) در اختیار موش‌ها قرار داشت. موش‌ها به ۳ گروه ۱۰ تایی تقسیم شدند: گروه ۱ (کنترل) شامل موش‌های صحرایی سالم که معادل حجم عصاره تزریقی، با سرم فیزیولوژی تیمار شدند و گروه‌های ۲ و ۳ با تزریق داخل صفاقی استرپتوزوتوسین با دوز 65mg/kg وزن بدن با حل شدن در بافر سیترات ($\text{pH}=4/5$) دیابتی شدند (۱۳). در صورتی که ۷ روز پس از تزریق استرپتوزوتوسین غلظت گلوکز کماکان بالاتر از 300mg/dl بود، حیوان دیابتیک در نظر گرفته می‌شد (۱۴). گروه دوم عصاره هیدروالکلی برگ بارهنگ را با دوز 100mg/kg وزن بدن روزانه مدت ۶ هفته به روش تزریق داخل صفاقی دریافت کردند. گروه سوم نیز به‌عنوان کنترل دیابتی در نظر گرفته شد و هیچ اقدام درمانی برای این گروه صورت نگرفت. ابتدا برگ‌های گیاه بارهنگ در سایه، خشک شده و پس از پودرشدن در درون اِرلن یک لیتری ریخته شد، سپس روی آن یک لیتر الکل اتیلیک ۹۶٪ اضافه گردید و به مدت ۴۸ ساعت روی دستگاه شیکر قرار داده شد و پس از تلغیظ شدن در دستگاه روتاری، به مدت ۲۴ ساعت با دمای 50°C توسط دستگاه آون به‌طور کامل خشک شد (۱۵). در ادامه، پس از اتمام دوره تیمار به مدت ۶ هفته، خونگیری از قلب انجام گرفت و نمونه‌های خونی به لوله‌هایی حاوی هپارین منتقل و پس از سانتریفوژ با دور ۳۰۰۰ به مدت ۱۰ دقیقه سرم آنها جدا گردید و به‌منظور اندازه‌گیری فاکتورهای سرمی انسولین، گلوکز، کراتینین و BUN به آزمایشگاه ارسال شد. سپس موش‌ها آسان‌کشی شده و بافت کلیه و پانکراس آنها جدا گردید و برای ثبوت بافتی به ظروف حاوی فرمالین ۱۰٪ انتقال داده شد. پس از تثبیت نمونه‌ها و تهیه مقاطع بافتی، رنگ‌آمیزی با H & E برای پانکراس و PAS برای کلیه انجام گرفت.

در ادامه، فاکتورهای مورد بررسی در بخش درون‌ریز پانکراس (تعداد و اندازه جزایر لانگرهانس و آتروفی سلول‌های جزایر) توسط میکروسکوپ نوری بررسی شد. همچنین تغییرات هسته سلولی مانند کاریولیز (باقی ماندن هاله‌ای از هسته) و پیکنوز (فشرده شدن) مورد توجه قرار گرفت. از متغیرهای کمی مورد مطالعه در نمونه‌های بافتی (تغییر تعداد و قطر جزایر لانگرهانس) برای اندازه‌گیری متوسط قطر جزایر هر لام، ۵ جزیره انتخاب (در میدان‌های دید مختلف) و با استفاده از میکروسکوپ گراتیکول‌دار در بزرگنمایی $400\times$ قطر کوچک و بزرگ هر جزیره برحسب میکرومتر تعیین و با قراردادن اندازه‌ها در فرمول، قطر میانگین متوسط و میانگین قطر محاسبه گردید. همچنین برای اندازه‌گیری تعداد جزایر پس از تهیه ۶ لام از هر گروه، ۵ فیلد با بزرگنمایی $100\times$ میکروسکوپ به‌طور تصادفی انتخاب و پس از شمردن، تعداد جزایر متوسط آن به دست آمد (۱۶). اندازه‌گیری گلوکز و انسولین با استفاده از کیت مربوطه به روش اسپکتروفوتومتری و الیزا انجام شد و اندازه‌گیری کراتینین و BUN نیز با استفاده از کیت و دستگاه اسپکتروفوتومتری یونیکو انجام گرفت. داده‌ها با استفاده از واریانس و توکی تجزیه و تحلیل شدند و سطح معنی‌داری $p < 0.05$ در نظر گرفته شد.

افزایش معنی‌داری داشت ($p < 0.05$)، افزایش معنی‌داری داشت ($p < 0.05$)، میانگین قطر جزایر لانگرهانس، به میکرومتر در هر میدان دید، در گروه دیابتی (0.5 ± 0.3) در مقایسه با گروه کنترل (1.21 ± 0.05) و گروه تحت درمان با بارهنگ (1.20 ± 0.07)، کاهش معنی‌داری نشان داد ($p < 0.05$). استفاده از برگ بارهنگ در گروه دیابتی باعث افزایش معنی‌داری در میانگین قطر جزایر لانگرهانس شد ($p < 0.05$). همچنین هیچ اختلافی بین دو گروه کنترل و گروه دریافت‌کننده عصاره مشاهده نشد. میانگین تعداد جزایر در هر میدان دید در گروه دیابتی (0.6 ± 0.39) نسبت به گروه‌های کنترل (3.1 ± 0.31) و تحت درمان با بارهنگ (3 ± 0.28)، کاهش معنی‌داری داشت.

استفاده از برگ بارهنگ در گروه دیابتی باعث افزایش معنی‌داری در میانگین تعداد جزایر لانگرهانس شد ($p < 0.05$)، همچنین هیچ اختلافی بین دو گروه کنترل و گروه دریافت‌کننده عصاره مشاهده نشد. بررسی‌های هیستولوژی کلیه با رنگ‌آمیزی پاس؛ ضخیم‌شدگی، تحلیل شبکه گلومرولی و متعاقب آن افزایش فضای ادراری را در گروه دیابتی شده نشان می‌دهد. همچنین لایه میانی دیواره عروق موجود در کلیه، نشان‌دهنده درجاتی از هیالینه‌شدن می‌باشد، که آسیب‌توبول‌های کلیوی قابل‌مشاهده است (شکل شماره ۱: B و C). این در حالی است که در گروه درمان‌شده با عصاره بارهنگ چنین ضایعاتی دیده نمی‌شود. گلومرول در گروه بارهنگ نیز دارای قطر طبیعی است و به‌طورکلی ضایعه خاصی در گلومرول و فضای کلیوی، همچنین توبول‌های کلیوی مشاهده نمی‌شود (شکل شماره ۱: D)، سیمای بافتی نیز تا حد زیادی به گروه کنترل نزدیک است (شکل شماره ۱: A).

مقایسه قطر جزایر، کاهش قطر جزایر در گروه دیابتی را نشان می‌دهد و وجود آتروفی جزایر و تغییرات هسته شامل پیکنوز و کاریولیز در گروه دیابتی کاملاً مشهود است (شکل شماره ۲: F). در گروه دریافت‌کننده عصاره بارهنگ در مقایسه با حالت دیابتی افزایش قطر جزایر پانکراس دیده می‌شود. همچنین در گروه عصاره بارهنگ، آثار آتروفی جزایر که در حالت دیابتی مشاهده گردید، کمتر شده است و سیمای بافتی پانکراس در این گروه، مشابه گروه کنترل سالم (شکل شماره ۲: E) می‌باشد، به‌طوری که

میانگین غلظت سرمی گلوکز در گروه دیابتی ($316/4 \pm 29/7$)، گروه کنترل ($107/68 \pm 5/2$) و گروه تیمار با برگ بارهنگ ($111/24 \pm 3/31$ mg/dl) برآورد شد. اختلاف گروه دیابتی با دو گروه دیگر نیز معنی‌دار بود ($p < 0.05$). میانگین غلظت سرمی انسولین در گروه دیابتی (0.97 ± 0.21)، گروه کنترل ($2/13 \pm 0.34$) و گروه دیابتی تحت درمان با برگ بارهنگ ($2/12 \pm 0.21$ pm/l) بود. میانگین سطح سرمی کراتینین در گروه دیابتی (0.95 ± 0.089 mg/dl) نسبت به گروه کنترل (0.35 ± 0.069 mg/dl) و گروه دیابتی تحت درمان با برگ بارهنگ (0.36 ± 0.071 mg/dl)، افزایش معنی‌داری نشان داد ($p < 0.05$). نیتروژن اوره خون در گروه دیابتی ($89/95 \pm 6/98$ mg/dl) در مقایسه با گروه کنترل ($37/68 \pm 4/89$ mg/dl) و گروه تحت درمان با بارهنگ

یافته‌ها

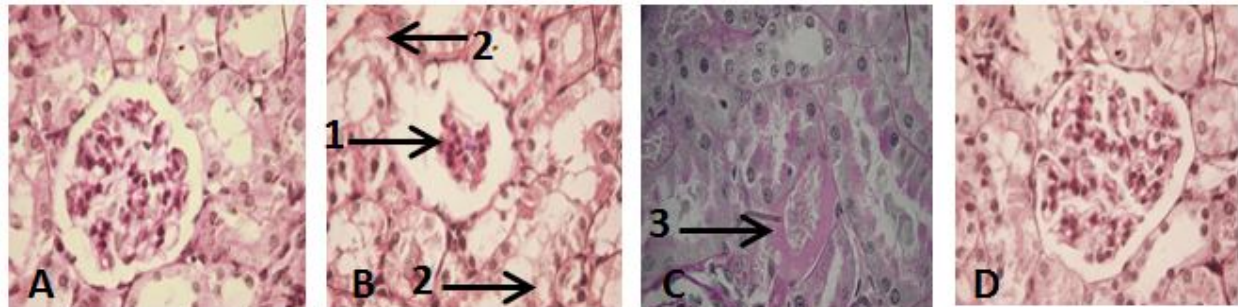
میانگین غلظت سرمی گلوکز در گروه دیابتی ($316/4 \pm 29/7$)، گروه کنترل ($107/68 \pm 5/2$) و گروه تیمار با برگ بارهنگ ($111/24 \pm 3/31$ mg/dl) برآورد شد. اختلاف گروه دیابتی با دو گروه دیگر نیز معنی‌دار بود ($p < 0.05$). میانگین غلظت سرمی انسولین در گروه دیابتی (0.97 ± 0.21)، گروه کنترل ($2/13 \pm 0.34$) و گروه دیابتی تحت درمان با برگ بارهنگ ($2/12 \pm 0.21$ pm/l) بود. میانگین سطح سرمی کراتینین در گروه دیابتی (0.95 ± 0.089 mg/dl) نسبت به گروه کنترل (0.35 ± 0.069 mg/dl) و گروه دیابتی تحت درمان با برگ بارهنگ (0.36 ± 0.071 mg/dl)، افزایش معنی‌داری نشان داد ($p < 0.05$). نیتروژن اوره خون در گروه دیابتی ($89/95 \pm 6/98$ mg/dl) در مقایسه با گروه کنترل ($37/68 \pm 4/89$ mg/dl) و گروه تحت درمان با بارهنگ

تغییرات هسته قابل مشاهده نیست. در این گروه اندازه جزایر مشابه حالت نرمال دیده می شود (شکل شماره ۲: G) (جدول).

جدول: تغییرات بافتی جزایر پانکراس در شرایط مختلف در گروه‌های مورد مطالعه

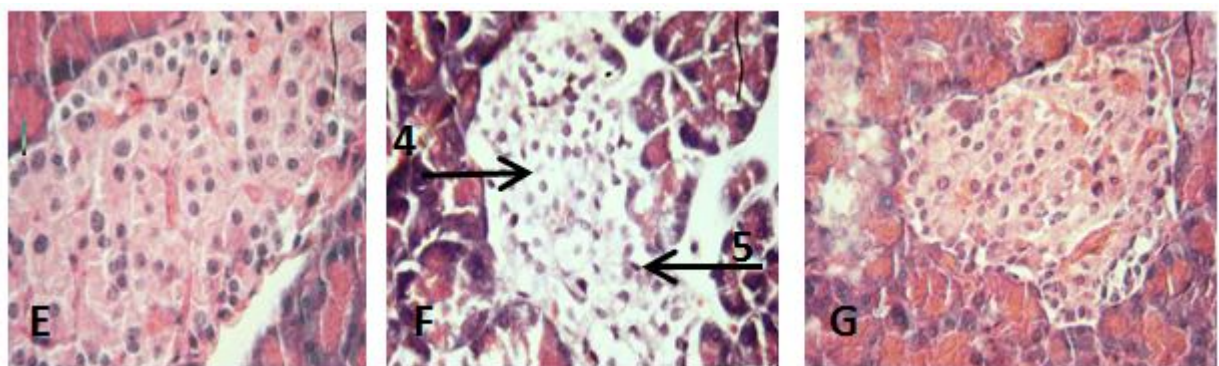
گروه‌ها	کنترل (C)	دیابتی (D)	دیابتی + عصاره (DP)
مشاهدات میکروسکوپی			
کاهش تعداد جزایر	-	+++	-
کاهش اندازه جزایر	-	+++	-
آتروفی جزایر	-	+++	+
تغییرات هسته (کاریولیز، پیکنوزه)	-	++	-

-Absent, ± slight, ++moderate, +++sever



شکل شماره ۱: برش عرضی از بافت کلیه با (رنگ آمیزی PAS و درشت‌نمایی ۴۰۰X)

A: برش از کلیه گروه کنترل سالم که هیچ‌گونه ضایعه در آن دیده نمی‌شود. B و C: کلیه گروه دیابتی: فلش ۱ تحلیل شبکه گلوبروولی، فلش ۲ آسیب دیدن توپول‌ها، فلش ۳، هیالینه شدن شریانچه آوران. D: نمونه کلیه گروه دریافت‌کننده عصاره بارهنگ بوده که هیچ ضایعه‌ای در آن دیده نمی‌شود.



شکل شماره ۲: برش عرضی از بافت پانکراس با (رنگ آمیزی H & E درشت‌نمایی ۴۰۰ X)

E: پانکراس گروه کنترل که هیچ‌گونه ضایعه‌ای در آن دیده نمی‌شود. F: پانکراس گروه دیابتی شده که در جزایر لانگرهانس کاریولیز (فلش ۴) و پیکنوزه شدن (فلش ۵) دیده می‌شود. G: پانکراس گروه تیمار شده با عصاره بارهنگ بوده که ضایعه‌ای خاص در آن دیده نمی‌شود.

بحث

عصاره برگ بارهنگ دارای عوامل فعال فارماکولوژیکی از جمله آلکالوئیدها و فلاونوئیدها می‌باشد (۱۱). ثابت شده است این ترکیبات می‌توانند به‌عنوان از بین‌برنده رادیکال‌های آزاد اکسیژن عمل کنند، بنابراین، شاید بتوان اظهار داشت که بارهنگ بدین طریق موجب بازسازی جزایر می‌شود (۱۸). براساس مطالعات انجام‌شده، میزان گلوکز خون در رت‌های دیابتی افزایش می‌یابد (۱۹).

نتایج حاصل از این تحقیق نشان داد عصاره برگ بارهنگ دارای اثرات هایپوگلیسمی است و این اثر خود را از طریق بهبود بافت پانکراس، افزایش تعداد و میانگین قطر جزایر، افزایش ترشح انسولین و کاهش معنی‌دار گلوکز انجام می‌دهد. استفاده از استریتوزوتوسین با تولید رادیکال‌های آزاد باعث ایجاد التهاب و تخریب سلول‌های بتای پانکراس می‌شود (۱۷).

در پژوهش حاضر افزایش قندخون در گروه دیابتی توسط گروه تحت درمان با عصاره بارهنگ کاهش یافت. با توجه به مطالعات، هر عاملی که بتواند به جزایر لانگرهانس پانکراس آسیب وارد کند منجر به کاهش یا فقدان انسولین در خون می‌گردد (۱۹). بنابراین، در گروه تیماریافته با بارهنگ، سطح سرمی انسولین در مقایسه با گروه دیابتی افزایش نشان داد که نشان‌دهنده اثرات ترمیمی عصاره بر تشریح انسولین توسط بافت پانکراس است. Xiu و همکاران (سال ۲۰۰۱) در تحقیقات خود نشان دادند در موش‌های دیابتی تعداد و قطر جزایر کاهش یافته و سلول‌های جزایر دچار آتروفی می‌شوند (۲۰). در مطالعه حاضر در گروه تیمار شده با عصاره بارهنگ، افزایش قطر و اندازه جزایر لانگرهانس در مقایسه با گروه دیابتی مشاهده شد که این یافته‌ها نشان‌دهنده بهبودی سلول‌های جزایر و از بین رفتن تغییرات هسته در این گروه بود. در مطالعات مختلفی مشخص شده است در بیماری دیابت میزان آسیب‌های کلیوی افزایش قابل‌ملاحظه‌ای می‌یابد (۲۱). از اولین ویژگی‌های بروز نفروپاتی دیابتی، افزایش میزان کلیرانس کراتینین است (۲۲)، که در نهایت باعث تغییر در ساختار فیزیولوژیکی کلیه می‌شود (۲۳). دلایل آسیب‌های کلیوی را این‌گونه بیان می‌کنند که افزایش قند خون موجب افزایش تولید رادیکال‌های آزاد و در نهایت ایجاد نقایص کلیوی می‌شود (۲۴). از طرف دیگر، استرس اکسیداتیو سبب القای بیان فیبرونکتین و ژن TGFB (ژن دخیل در آسیب گلوامرولی) می‌شوند (۲۵). بنابراین، افزایش استرس اکسیداتیو موجب افزایش ضخامت غشای پایه گلوامرول شده و مزانشیم گسترش زیادی می‌یابد (۲۶). این تغییرات سبب کاهش عملکرد کلیه از جمله افزایش کراتینین و BUN سرم می‌شود (۲۷). در تحقیق حاضر دیابت موجب افزایش میزان کراتینین و BUN شد، درحالی‌که در گروه تیماریافته مصرف عصاره برگ بارهنگ توانست سطح

سرمی کراتینین و BUN را به حد طبیعی برساند. در طی مطالعه‌ای که بر روی رت‌های دیابتی تحت رژیم غذایی غنی شده از پودر زنجبیل انجام گرفت، مشخص گردید در مقاطع کلیه رت‌های دیابتی، افزایش ماتریکس مزانژیال، تحلیل شبکه گلوامرولی و ضخیم شدن دیواره عروق همراه با هیالینه‌شدن بوده است. همچنین در رت‌های دیابتی تحت تیمار با پودر زنجبیل، بهبود این تغییرات و برگشت به حالت اولیه مشاهده شده است (۲۸). نتایج هیستوپاتولوژی حاصل از رنگ‌آمیزی PAS کلیه نیز نشان داد در گروه دیابتی هیالینه‌شدن عروق، تحلیل شبکه گلوامرولی و اتساع در فضای ادراری به‌وضوح قابل‌رؤیت است، درحالی‌که در گروه تیمار شده با بارهنگ اثری از هیالینه‌شدن و تحلیل شبکه گلوامرولی مشاهده نشد. بنابراین، مطالعه حاضر تأثیر عصاره در پیشگیری یا برگشت از تغییرات هیستولوژیکی در کلیه رت‌های دیابتی را نشان می‌دهد. در این مطالعه مشخص گردید در گروه دیابتی تیمار شده با بارهنگ، افزایش انسولین و کاهش گلوکز، همچنین یافته‌های هیستولوژیکی می‌تواند نشانگر بازسازی و همانندسازی جزایر لانگرهانس که توسط استرپتوزوتوسین دیابتی شده بودند، باشد.

نتیجه گیری

نتایج این مطالعه نشان داد بارهنگ موجب ترمیم بافت پانکراس شده و می‌تواند نقش درمانی مؤثری را در زمینه عوارض کلیوی ناشی از دیابت ایفا کند.

تشکر و قدردانی

بدین وسیله از معاونت محترم پژوهشی و آموزشی دانشگاه ارومیه (طرح به شماره ۰۲۹/۶/۹۰) و گروه زیست‌شناسی دانشگاه ارومیه تشکر و قدردانی می‌شود.

References:

1. Kajimoto Y, Kaneto H. Role of oxidative stress in pancreatic beta-cell dysfunction. *Ann N Y Acad Sci* 2004 Apr; 1011:168-76.
2. Lehmann R, Schleicher ED. Molecular mechanism of diabetic nephropathy. *Clin Chim Acta* 2000 Jul; 297(1-2):135-44.
3. Kodera Y, Ayabe M, Ogasawara K, Yoshida S, Hayashi N, Ono K. Allixin accumulation with long-term storage of garlic. *Chem Pharm Bull (Tokyo)* 2002 Mar; 50(3):405-7.

4. Eidi A, Eidi M, Esmaili E. Antidiabetic effect of garlic (*Allium sativum* L.) in normal and streptozotocin-induced diabetic rats. *Phytomedicine* 2006 Nov; 13(9-10):624-9.
5. Shahraki M, Mirshekari H, Shahraki A, Shahraki AR. Study hematologic parameters in the streptozocin induced diabetic rats. *Iran J Diab Lipid Dis* 2008;3(7):287-92. [Full Text in Persian]
6. Ranjbar B, Pouraboli I, Mitra Mehrabani M, Dabiri SH, Javadi A. Effect of the methanolic extract of *Daucus carota* seeds on the carbohydrate metabolism and morphology of pancreas in type I diabetic male rats. *J Physiol Pharmacol* 2010;14(1):85-93. [Full Text in Persian]
7. Gálvez M, Martín-Cordero C, López-Lázaro M, Cortés F, Ayuso MJ. Cytotoxic effect of plantago spp. On cancer cell lines. *J Ethno pharmacol* 2003;88(2-3):125-30.
8. Samuelsen AB. The traditional uses, chemical constituents and biological activities of *Plantago major* L. A review. *J Ethnopharmacol* 2000 Jul; 71(1-2):1-21.
9. Velasco-Lezama R, Tapia-Aguilar R, Román-Ramos R, Vega-Avila E, Pérez-Gutiérrez MS. Effect of *Plantago major* on cell proliferation in vitro. *J Ethnopharmacol* 2006 Jan 3;103(1):36-42.
10. H Juing M, Cehh BJ, Kueh BL, Othman Z. Medicinal properties of *Plantago major*: Hypoglycaemic and male fertility studies. *Pertanika J Trap Agric Sci* 2000;23(1):29-35.
11. Mehrabian S, Majd A, Dana A. Antimutagenic and anticarcinogenic effect of vegetative and generative parts of *Plantago major* l. In langrood (gilan) and hesarak (karaj) areas. *Q J Biol Sci* 2009;1(2):23-31.
12. Shirdel Z, Miridelzade R, Madani H. Effect of Anti-diabetic and diabetic ginger in diabetic rats with alloxan comparison with drug glibenclamide. *Iran J Diab Lipid* 2009;9(30):15-7. [Full Text in Persian]
13. Sancheti S, Bafna M, Seo SY. Antihyperglycemic, antihyperlipidemic, and antioxidant effects of *Chaenomeles sinensis* fruit extract in streptozotocin-induced diabetic rats. *Eur Food Res Technol* 2010;231(3):415-21.
14. Ugochukwu NH, Babady NE, Cobourne M, Gasset SR. The effect of *Gongronema latifolium* extracts on serum lipid profile and oxidative stress in hepatocytes of diabetic rats. *J Biosci* 2003;28(1):1-5.
15. Johari H, Sharifi A, Ansari N, Hosseini M, Amiri F. Effect of hydro alcoholic ginger extracts on the body weight, testis weight and spermatogenesis in male rats undergoing chemotherapy with cyclophosphamide. *Shaheed Sadoughi Univ Med Sci* 2010;(17)3:365-74. [Full Text in Persian]
16. Soudamani S, Yuvaraj S, Malini T, Balasubramanian K. Experimental diabetes has adverse effects on the differentiation of ventral prostate during sexual maturation of rats. *Anat Rec A Discov Mol Cell Evol Biol* 2005 Dec; 287(2):1281-9.
17. Eidi A, Eidi M, Esmaili E. Antidiabetic effect of garlic (*Allium sativum* L.) in normal and streptozotocin-induced diabetic rats. *Phytomedicine* 2006 Nov; 13(9-10):624-9.
18. Zhang D, Hamauzu Y. Phenolic compounds and their antioxidant properties in different tissues of carrots (*Daucus carota* L.). *Food Agric Environ* 2004;2 (1):95-100.
19. Ozsoy-Sacan O, Karabulut-Bulan O, Bolkent S, Yanardag R, Ozgey Y. Effects of chard (*Beta vulgaris* L. var cicla) on the liver of the diabetic rats: A morphological and biochemical study. *Biosci Biotechnol Biochem* 2004 Aug; 68(8):1640-8.
20. Xiu LM, Miura AB, Yamamoto K, Kobayashi T, Song QH, Kitamura H, et al. Pancreatic islet regeneration by ephedrine in mice with streptozotocin-induced diabetes. *Am J Chin Med* 2001;29(3-4):493-500.
21. Ahmed MH, Osman MM. Improving laboratory diagnosis of diabetic nephropathy with the use of glomerular filtration rate. *Diabetes Technol Ther* 2006 Dec; 8(6):688-90.

22. Rosolowsky ET, Niewczas MA, Ficociello LH, Perkins BA, Warram JH, et al. Between hyperfiltration and impairment: Demystifying early renal functional changes in diabetic nephropathy. *Diabetes Res Clin Pract* 2008 Nov 13;82 Suppl 1:S46-53.
23. Al-Amin ZM, Thomson M, Al-Qattan KK, Peltonen-Shalaby R, Ali M. Anti-diabetic and hypolipidaemic properties of ginger (*Zingiber officinale*) in streptozotocin-induced diabetic rats. *Br J Nutr* 2006;96(4):660-6.
24. Sharma S, Kulkarni SK, Chopra K. Curcumin, the active principle of turmeric (*Curcuma longa*), ameliorates diabetic nephropathy in rats. *Clin Exp Pharmacol Physiol* 2006 Oct; 33(10):940-5.
25. Adler AI, Stratton IM, Neil HA, Yudkin JS, Matthews DR, Cull CA, et al. Association of systolic blood pressure with macrovascular and microvascular complications of type 2 diabetes (UKPDS 36): Prospective observational study. *BMJ* 2000 Aug 12;321(7258):412-9.
26. Jäckle-Meyer I, Szukics B, Neubauer K, Metze V, Petzoldt R, Stolte H. Extracellular matrix proteins as early markers in diabetic nephropathy. *Eur J Clin Chem Clin Biochem* 1995 Apr; 33(4):211-9.
27. Mariee AD, Abd-Allah GM, El-Yamany MF. Renal oxidative stress and nitric oxide production in streptozotocin-induced diabetic nephropathy in rats: The possible modulatory effects of garlic (*Allium sativum* L.). *Biotechnol Appl Biochem* 2009 Mar; 52(Pt 3):227-32.
28. Taghizadeh A, Afshari FA, Abdolamir B. The official, the Sadtyan. The effect of Ginger on plasma antioxidant capacity, lipid peroxidation and nephropathy induced by diabetes mellitus in rats. *Urmia Univ Med Sci J* 2005;16(3):143-151. [Full Text in Persian]