جهت تهیه فایل WORD این مقاله به سایت DaneshResan.com مراجعه نمایید و عنوان مقاله را جستجو کنید
بیش از ۲ میلیون مقاله فارسی در این سایت موجود میباشد

مقاله پژوهشی
(Original Article)

دوره هشتم، شماره دوم، خرداد ـ تیر ۹۳
صفحه ۱ الی ۱۱

تأثیر تجویز ویتامین E و دگزامتازون بر تغییرات بیوشیمیایی و بافتی کبد ناشی از القای واریکوسل در موش رت

هاجر خسروانیان[1*]، فرح فرخی[2]، مزدک رازی[3]، نرگس خسروانیان[1]

[1]دانشجوی ارشد بافت‌شناسی و جنین‌شناسی، دانشکده علوم پایه، دانشگاه ارومیه، ارومیه، ایران.

[2]دانشیار زیست‌شناسی ، دانشکده علوم پایه، دانشگاه ارومیه، ارومیه، ایران.

[3]استادیار بافت‌شناسی و جنین‌شناسی مقایسه‌ای، دانشکده دامپزشکی، دانشگاه ارومیه، ارومیه، ایران.

*نویسنده مسئول مکاتبات:
هاجر خسروانیان، دانشکده علوم پایه، دانشگاه ارومیه، ارومیه، ایران؛

آدرس پست الکترونیکی:
h.khosravanian2012@gmail.com

تاریخ دریافت: ۹۲/۴/۵

تاریخ پذیرش: ۹۲/۶/۱۷

چکیده

زمینه و هدف: واریکوسل نه تنها اثرات عملکردی و ساختاری متنوعی بر سیستم تولیدمثلی نر دارد؛ بلکه بر سایر بافت‌های بدن نیز از جمله کبد تأثیرگذار است. بنابراین، در بیماران واریکوسلی تجویز ویتامین E (VE) و دگزامتازون (DEX) توصیه می‌شود. مطالعه حاضر با هدف بررسی تأثیر واریکوسل تجربی بر روی کبد و اثرات محافظتی VE و DEX انجام شد.

روش بررسی: در این مطالعه ۳۰ رأس موش رت نر به پنج گروه تقسیم شدند. گروه‌های آزمایشی در ۴ زیرگروه: واریکوسلی؛ واریکوسلی + ویتامین E (۱۵۰mg/kg)؛ واریکوسلی+دگزامتازون (۰/۲۵mg/kg) و واریکوسلی + ویتامین E + دگزامتازون قرار گرفتند. لاپاراتومی ساده در گروه شاهد القا شد. همزمان با اخذ نمونه خونی سطح سرمی؛ گلوکز، آلانین آمینو ترانسفراز (ALT)، آسپارتات آمینو ترانسفراز (AST) مورد ارزیابی قرار گرفت. میزان کربوهیدرات سیتوپلاسمی هپاتوسیت‌ها، به روش رنگ‌آمیزی پریودیک اسید شیفت بررسی شد. آنالیز آماری با استفاده از آزمون واریانس و تست تعقیبی توکی صورت گرفت. سطح معنی‌داری، $p<۰/۰۵$ در نظر گرفته شد.

یافته‌ها: میزان گلوکز، ALT و AST، به‌طور معنی‌داری در گروه‌های ویتامین E و دگزامتازون نسبت به گروه واریکوسلی کاهش نشان داد ($p<۰/۰۵$). همچنین نکروز، اتساع ورید مرکزی و نفوذ سلول‌های لنفاوی کاهش یافت.

نتیجه‌گیری: طبق نتایج این مطالعه، واریکوسل در دو سطح بیوشیمیایی و بافت‌شناسی باعث بروز آسیب می‌شود که تجویز ویتامین E به همراه دگزامتازون عوارض ناشی از واریکوسل و مضافاً اثرات جانبی دگزامتازون را کاهش می‌دهد.

کلید واژه‌ها: واریکوسل؛ کبد؛ دگزامتازون؛ ویتامین E.

لطفاً به این مقاله به‌صورت زیر استناد نمایید:

**Khosravanian H, Farrokhi F, Razi M, Khosravanian N. The effect of Vitamin E and dexamethasone Co-administration on varicocle-induced biochemical and histological alterations of liver in rats.
Qom Univ Med Sci J 2014;8(2):1-11. [Full Text in Persian]**

جهت تهیه فایل WORD این مقاله به سایت DaneshResan.com مراجعه نمایید و عنوان مقاله را جستجو کنید
بیش از ۲ میلیون مقاله فارسی در این سایت موجود میباشد

مقدمه

مشکلات نازایی و عدم توان باروری در جمعیت مردان در حال افزایش است و بیماری واریکوسل به‌عنوان یکی از مهم‌ترین علل ناباروری در زوج‌های نازا به دلیل ناتوانی جنسی در مردان شناخته شده است. در حدود ۴۰-۲۰٪ از علل نازایی در مردان به دلیل بروز واریکوسل رخ می‌دهد. با وجود انجام مطالعات متعدد در این مورد، تاکنون پاتوژنز بیماری به‌خوبی شناخته نشده است (۲،۱). مشکلات التهاب در بافت بیضه افراد مبتلا به واریکوسل به همراه استرس‌های اکسیدی و نیتریدی شدید در گنادهای مردان مبتلا به واریکوسل، خود دلیلی برای تجویز داروهای ضدالتهاب و آنتی‌اکسیدانت است. از جمله داروهای ضدالتهاب تجویزی می‌توان به دگزامتازون و بتامتازون اشاره نمود که با تجویز این دسته از داروها فعالیت‌های بیوشیمیایی کبد نیز تغییر می‌کند. در بررسی بافت‌شناسی بافت بیضه مشخص شده است ادم شدید در بافت بینابینی، اتساع عروق همراه با ترومبوز و نفوذ قابل‌توجه سلول‌های ایمنی تک‌هسته‌ای به‌عنوان یکی از مهم‌ترین علل بروز کاهش توان جنسی در مردان مبتلا به واریکوسل می‌باشند (۳). تحقیقات هماتولوژیک و بیوشیمیایی نیز نشان داده است در بیماران واریکوسلی ظرفیت آنتی‌اکسیدان سرم و میزان مولکول‌های تیول کاهش می‌یابد. این در حالی است که ترکیبات بیوشیمیایی مخرب بافتی نظیر مالون دی‌آلدئید، نیتروژن ارگانیک و گروه‌های کربونیل نیز در بافت افزایش می‌یابند (۴)، که نتیجه این فرآیند به تخریب بافت بیضه و تولید اسپرماتوزوای غیرطبیعی منجر می‌شود. بنابراین، با توجه به موارد اشاره‌شده در بالا، بروز التهابات و همراه‌شدن آنها با استرس‌های بیوشیمیایی را می‌توان به‌عنوان عوامل بسیار مؤثر در کاهش توان باروری افراد واریکوسلی برشمرد. کبد اندامی مؤثر در حفظ سطح گلوکز خون در محدوده طبیعی بوده و افزایش قندخون منجر به عدم تعادل در واکنش‌های اکسیداسیون- احیا در درون هپاتوسیت‌ها می‌شود. هیپرگلیسمی نیز از طریق افزایش تولید محصولات انتهایی، قنددارشده (AGEPs (Advanced Glycation End Products، و باعث تسهیل در تولید رادیکال‌های آزاد از طریق اختلال در تولید زداینده‌های درون‌زا مانند سوپراکسید دیسموتاز و کاتالاز می‌شود (۶،۵).

گلوکوکرتیکوئیدها داروهای قوی هستند که غالباً به‌طور وسیعی در اختلالات التهابی مانند آسم، آلرژی، عفونت، همچنین در بیماری‌های خودایمنی مانند آرتریت روماتید، گلومونفریت، اسکلروزیس، اریتروماتوزولوپوس سیستمیک استفاده می‌شوند (۷). دگزامتازون یک گلوکوکرتیکوئید سنتیک بوده که قدرت سرکوب‌کنندگی سیستم ایمنی آن ۳۰-۲۰ بار از هیدروکورتیزون و ۵-۴ بار از پردنیزون بیشتر است (۸). گلوکوکرتیکوئیدها به سرعت در سیستم گردش خون انتشار یافته و هنگام عبور از غشای سلول با اتصال به گیرنده‌های سیتوپلاسمی، باعث تنظیم رونویسی برخی از ژن‌ها می‌شوند. گلوکوکرتیکوئیدها، ژن‌هایی که نقش مهمی در التهاب دارند مانند سایتوکاین‌ها و آنزیم‌های التهابی مثل نیتریک اکسید سنتتاز را غیرفعال می‌کنند (۹). براساس شواهد قوی موجود، سایتوکاین‌ها به‌طور مستقیم می‌توانند باعث تحریک نسل ROS شوند (۱۱،۱۰). ویتامین E برخلاف دیگر ویتامین‌های محلول در چربی به‌طور معمول به‌صورت سمی در بدن انباشته نمی‌شود. این مسئله نشان‌دهنده آن است که متابولیسم و دفع این ویتامین در تنظیم غلظت بافتی ویتامین مذکور مهم و از عوارض جانبی آن بر سلامتی پیشگیری می‌کند (۱۲).

مطالعات نشان می‌دهد تجویز ویتامین E (به‌صورت خوراکی) آسیب‌های بافتی ناشی از اکسیدانت‌ها را در سطح معنی‌داری کاهش می‌دهد (۱۴،۱۳) و اثر آنتی‌اکسیدانتی ویتامین E نیز به‌طور مستقیم با مهار رادیکال‌های آزاد باعث پایداری غشاهای حاوی اسیدچرب اشباع‌نشده می‌شود (۱۵). گرایش به درمان دارویی واریکوسل به دلیل پایین بودن احتمال اثر مداخلات جراحی، روز به روز افزایش می‌یابد. درمان با انواع اشکال دارویی کورتیکواستروئیدها مانند دگزامتازون و یا بتامتازون برای جلوگیری از بروز التهابات سلولی در بافت بیضه به همراه درمان با ترکیبات آنتی‌اکسیدانتی برای ممانعت از بروز استرس‌های اکسیدی در حال افزایش است. بنابراین، در مطالعه حاضر به روش تجربی در موش‌های رت نر واریکوسل القا شد و ویتامین E به‌عنوان ترکیب آنتی‌اکسیدانی و دگزامتازون به‌عنوان مهارکننده التهاب و ادم تجویز گردید تا تغییرات مربوط به ساختار بافت‌شناسی کبد و آنزیم‌های کبدی در بیماران واریکوسلی مورد ارزیابی قرار گیرد.

جهت تهیه فایل WORD این مقاله به سایت DaneshResan.com مراجعه نمایید و عنوان مقاله را جستجو کنید
بیش از ۲ میلیون مقاله فارسی در این سایت موجود میباشد

روش بررسی

در این مطالعه، از ۳۰ رأس موش رت نر بالغ از نژاد ویستار با میانگین وزنی ۲۳۰±۳۰g استفاده شد. تمامی حیوانات در محیط پرورشی استاندارد با ۱۲ ساعت روشنایی و ۱۲ ساعت تاریکی نگهداری شدند. غذا و آب به میزان کافی در اختیار حیوانات قرار گرفت. حیوانات متعاقب یک هفته سازگاری با محیط پرورشی، به‌طور تصادفی به ۵ گروه شاهد و گروه‌های آزمایشی تقسیم شدند و در هر گروه ۶ رأس موش رت قرار گرفت. برای ایجاد بی‌دردی مناسب در حیوانات، اقدام به بیهوشی عمومی به‌واسطه تزریق داخل صفاقی زایلازین ۲٪، به میزان ۵mg/kg و داروی بیهوشی کتامین ۵٪ به میزان ۴۰mg/kg گردید (۱۶). همزمان با بیهوشی عمومی، موش‌ها را در حالت خوابیده به پشت بر روی تخته مخصوص عمل جوندگان قرار داده و موهای ناحیه شکمی آنها به‌طور کامل با موزر تراشیده شد، سپس با الکل ۷۰ و محلول موضعی بتادین (پوویدون آیوداین ۱۰٪) استریل شد. برای ایجاد واریکوسل تجربی، ابتدا یک برش ۲ سانتی‌متری در خط میانی شکم ایجاد شد، سپس اقدام به جداسازی و مشخص نمودن ورید کلیوی چپ، ورید میان خالی خلفی، بیضه‌ای داخلی و آدرنال گردید. در ادامه، ورید کلیوی چپ از بافت‌های مجاور جدا و نخ سیلک نمره ۴-۰ از زیر ورید مزبور عبور داده شد، سپس با قرار دادن سوزن بخیه Blunt به قطر ۰/۵ در کنار ورید، لیگاتور ناقصی بر روی ورید کلیوی القا گردید. لیگاتور ناقص در حدفاصل ورید میان خالی خلفی و ورید بیضه‌ای چپ القا شد. متعاقب القای لیگاتور، سوزن بخیه Blunt از داخل لیگاتور خارج و در نتیجه به‌علت شل‌شدن لیگاتور (به میزان قطر سوزن) علاوه بر کاهش قطر خارجی ورید، جریان مجدد خون در داخل ورید برقرار گردید (۱۶). همزمان با اتمام عمل جراحی و قبل از بخیه، برش دیواره شکم محوطه بطنی و احشای حیوانات با محلول نرمال سالین شستشو داده شد. به‌منظور بخیه برش از نخ ویکریل نمره ۳-۰ و روش بخیه ساده تکی و برای بخیه برش پوست از نخ سیلک نمره ۴-۰ و روش بخیه ضربدری استفاده گردید. سپس بخیه پوست با استفاده از اسپری تتراسایکلین پانسمان شد. در گروه شاهد تنها لاپراتومی ساده صورت گرفت. گروه‌های آزمایشی به ۴ زیرگروه تقسیم شدند که در تمامی موش‌ها واریکوسل القا شد.

در گروه آزمایشی اول (VCL) به مدت ۲ ماه هیچ درمانی صورت نگرفت. در گروه آزمایشی دوم (VCL+DEX) موش‌های واریکوسلی توسط دگزامتازون با دوز (۰/۲۵mg/kg) از طریق تزریق داخل صفاقی (به مدت ۲ ماه) درمان شدند. موش‌های گروه سوم (VCL+DEX+E) به شکل همزمان دو ترکیب دگزامتازون و ویتامین E را دریافت کردند. در نهایت، گروه چهارم (VCL+E) با ویتامین E در دوز ۱۵۰mg/kg به شکل گاواژ (به مدت ۲ ماه) درمان شدند. همه موش‌ها پس از اتمام دوره تیمار با دی متیل اتر بیهوش و خونگیری از قلب آنها به عمل آمد. سپس نمونه‌های خونی (۳۰۰۰ دور در دقیقه) سانتریفوژ شده و نمونه‌های سرمی جدا گردید. سطوح سرمی گلوکز، آلانین آمینوترانسفراز (ALT)، آسپارتات آمینوترانسفراز (AST) براساس دستورالعمل کیت‌های اختصاصی (پارس آزمون، ایران) اندازه‌گیری شدند. غلظت گلوکز سرم به روش Barham با استفاده از کیت‌های شرکت پارس آزمون و دستگاه اتوآنالیزور (مدل RA1000 ساخت شرکت تکنیکون آمریکا) اندازه‌گیری شد. در این آزمایش آب اکسیژنه آزادشده از گلوکز در مجاورت آنزیم گلوکز اکسیداز، با فنل و ۴- آمینو آنتی‌پرین در مجاورت آنزیم پراکسیداز تشکیل کمپلکس رنگی کینونیمین داد (میزان کیمونیمین تشکیل‌شده که به‌صورت فتومتریک قابل اندازه‌گیری است با مقدار گلوکز رابطه مستقیم دارد و افزایش رنگ در طول موج ۵۰۰nm اندازه‌گیری می‌شود) (۱۷). سنجش آلانین آمینو ترانسفراز (ALT) وآسپارتات آمینوترانسفراز (AST) سرم با استفاده از کیت‌های شرکت پارس آزمون و براساس دستورهای مربوطه با دستگاه اتوآنالیزور (مدل RA1000 ساخت شرکت تکنیکون آمریکا) اندازه‌گیری شد. ترانس آمینازها واکنش‌هایی را کاتالیز می‌کنند که حاصل آن اگزال استات است. اگزال استات حاصل نیز دکربوکسیله شده و ایجاد پیرووات می‌کند. پیرووات حاصل با ۲ و ۴ دی نیتروفنیل، هیدرازین تشکیل می‌دهد که در محیط قلیایی به کمپلکس قهوه‌ای رنگ تبدیل می‌شود. (فعالیت این آنزیم با اندازه‌گیری این رنگ در ۳۴۰nm منحنی استاندارد محاسبه می‌شود). در سنجش ترانس آمینازها فقط سوبسترها با هم فرق دارند و بقیه شرایط یکسان می‌باشد (۱۹،۱۸). برای مطالعه بافت‌شناسی ۲ ماه بعد از تیمار وآسان‌کشی حیوانات، نمونه‌های کبدی آنها برداشته شد.

سپس نمونه‌ها با نرمال سالین شستشو داده شدند و بعد از گذراندن مراحل آماده‌سازی بافتی وتهیه بلوک‌های پارافینی، مقاطع بافتی به قطر ۵ میکرون تهیه گردید. در ادامه، مقاطع بافتی به روش پریودیک اسید شیف (PAS) رنگ‌آمیزی شدند. جهت مشخص کردن واکنش کربوهیدرات در بافت‌ها از واکنش PAS (Periodic Acid Shiff) استفاده شد. برای این رنگ‌آمیزی ابتدا قالب‌های پارافینی که حاوی نمونه‌های مورد نظر بودند تهیه و با ایجاد برش‌هایی به ضخامت ۵ میکرون، بر روی اسلایدهای از قبل آماده‌شده منتقل شدند. سپس نمونه‌ها به‌وسیله گزیلل، پارافین‌زدایی شده و لام‌ها به مدت ۱۰ دقیقه در اسید پریودیک قرار گرفتند. متعاقباً نمونه‌ها با آب مقطر شسته شده و به مدت ۲۵ دقیقه در محلول شیف قرار گرفتند. سپس به مدت ۱۰-۵ دقیقه مجدداً در آب جاری شستشو داده شدند. جهت رنگ‌آمیزی افتراقی نیز نمونه‌ها با رنگ هماتوکسیلین رنگ‌آمیزی و مجدداً در آب شسته شدند. در انتها لام‌ها در الکل مطلق قرار گرفتند و سپس توسط گزیلل شفاف شدند (۲۰).

آنالیز آماری با استفاده از نرم‌افزار آماری SPSS نسخه ۱۶ و آزمون واریانس و تست تعقیبی توکی صورت گرفت. سطح معنی‌داری، $p<۰/۰۵$ در نظر گرفته شد.

یافته‌ها

در این مطالعه بیشترین سطح سرمی گلوکز به ترتیب در موش‌های گروه‌های VCL+DEX و VCL مشاهده شد. سطح سرمی گلوکز در گروه درمان‌شده با دگزامتازون، نسبت به گروه دگزامتازون همراه با ویتامین E، به‌طور معنی‌داری بالا بود ($p<۰/۰۵$). این در حالی است که سطح گلوکز سرمی موش‌های درمان‌شده با دگزامتازون حتی بالاتر از گروه واریکوسلی بود. همچنین سطح سرمی گلوکز در گروه درمان‌شده با ویتامین E نسبت به گروه درمان‌شده با دگزامتازون همراه با ویتامین E، کاهش نشان داد، اما این اختلاف از نظر آماری معنی‌دار نبود ($p>۰/۰۵$) (نمودار شماره ۱ و جدول).

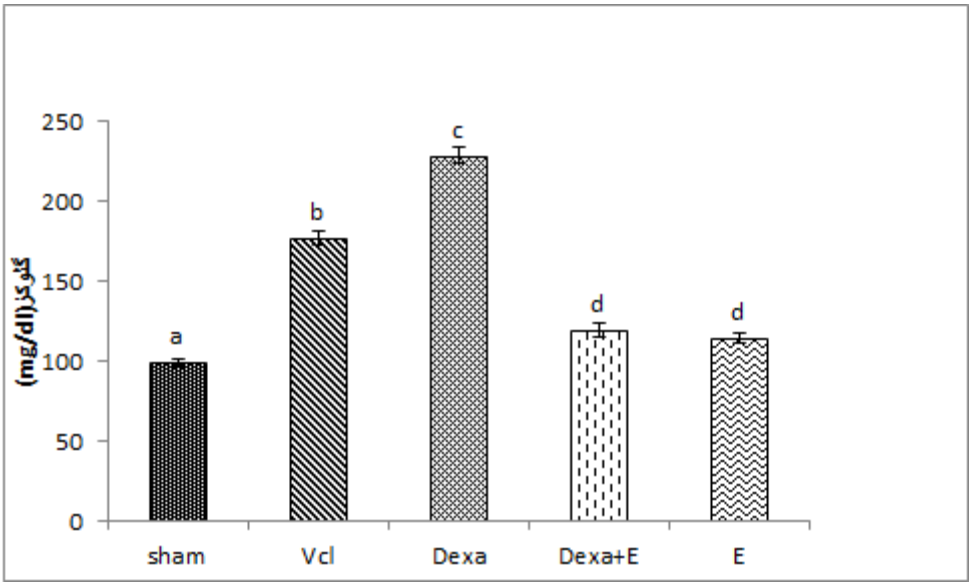

نمودار شماره ۱: اثر دگزامتازون و ویتامین E بر سطح سرمی گلوکز رت‌های واریکوسلی

داده‌ها براساس میانگین±انحراف معیار (٦رأس موش در هرگروه) ارائه شده‌اند.

a، b، c،d: حروف غیرمشابه در هر ستون نشانگر اختلاف معنی‌دار است ($p<۰/۰۵$) sham: شاهد، Vcl: واریکوسل، Dex: دگزامتازون، Dex+E:دگزامتازون ویتامین E، E: ویتامین E

سطح آلانین آمینوترانسفر از سرم در گروه تیمارشده با دگزامتازون و گروه واریکوسل نسبت به سایر گروه‌ها، به‌طور معنی‌داری افزایش نشان داد (p<۰/۰۵). تفاوت معنی‌داری در سطح سرمی ALT بین گروه‌های VCL+DEX+E در مقایسه با گروه شاهد مشاهده گردید (p<۰/۰۵).

همچنین اختلاف معنی‌داری بین داده‌های مربوط به گروه VCL+DEX و VCL+DEX+E نیز مشاهده شد (p<۰/۰۵)، اما گروه تیمارشده با ویتامین E نسبت به گروه شاهد اختلاف آماری معنی‌داری نشان نداد (p>۰/۰۵) (نمودار شماره ۲ و جدول).

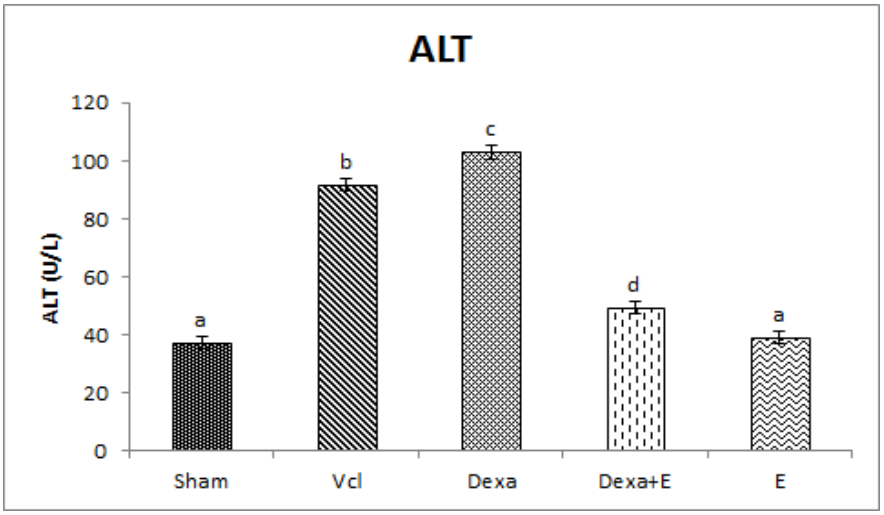

نمودار شماره ۲: اثر دگزامتازون و ویتامین E بر سطح ALT سرم رت‌های واریکوسلی
داده‌ها براساس میانگین± انحراف معیار (٦ رأس موش در هرگروه) ارائه شده‌اند.
a، b، c،d: حروف غیرمشابه در هر ستون نشانگر اختلاف معنی‌دار است (p<۰/۰۵). sham: شاهد،Vcl: واریکوسل،Dexa: دگزامتازون، Dexa+E: دگزامتازون و ویتامینE،E: ویتامینE

سطح آسپارتات آمینوترانسفراز سرم در گروه واریکوسلی و گروه تیمارشده با دگزامتازون نسبت به سایر گروه‌ها به‌صورت معنی‌داری افزایش نشان داد (p<۰/۰۵). سطح AST سرم در گروه VCL+DEX+E نسبت به گروه تیمارشده با گروه VCL+DEX، به‌طور معنی‌داری کاهش یافت (p<۰/۰۵)، ولی بین دو گروه VCL+E و شاهد تفاوت قابل‌ملاحظه‌ای مشاهده نشد (p>۰/۰۵) (نمودار شماره ۳ و جدول).

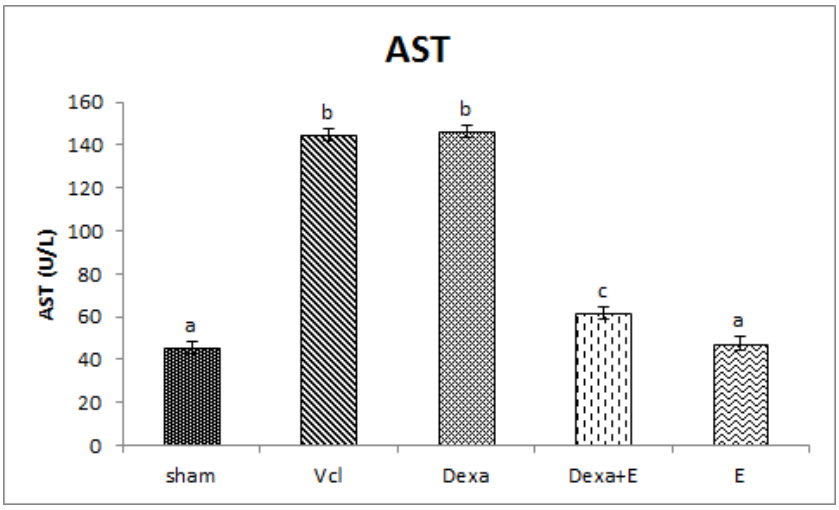

نمودار شماره ۳: اثر دگزامتازون و ویتامین E بر سطح AST سرم رت‌های واریکوسلی
داده‌ها براساس میانگین±انحراف معیار (٦ رأس موش در هرگروه) ارائه شده‌اند.
a، b، c،d: حروف غیرمشابه در هر ستون، نشانگر اختلاف معنی‌دار است (p<۰/۰۵). sham: شاهد،Vcl: واریکوسلی، Dexa: دگزامتازون، Dexa+E: دگزامتازون، ویتامینE، E: ویتامینE

جدول: شاخص‌های بیوشیمیایی در رت‌های واریکوسلی تحت تأثیر دگزامتازون و ویتامین E

پارامترها	Sham	Vcl	Dexa	Dexa+E	E
گلوکز (mg/dl)	۹۹/۳±۲/۴[a]	۱۷۶/۴±۴/۴[b]	۲۲۸/۱±۵/۰[c]	۱۱۸/۸±۴/۴[d]	۱۱۴/۳±۳/۱[d]
ALT (U/L)	۳۷/۴±۲/۱[a]	۹۱/۷±۲/۱[b]	۱۰۳/۰±۲/۳[c]	۴۹/۵±۲/۲[d]	۳۹/۲±۲/۰[a]
AST (U/L)	۴۵/۴±۲/۸[a]	۱۴۴/۵±۲/۹[b]	۱۴۶/۳±۲/۸[b]	۶۱/۶±۳/۰[c]	۴۷/۵±۳/۲[a]

داده‌ها براساس میانگین± انحراف معیار (٦ رأس موش در هرگروه) ارائه شده‌اند. a، b، c،d:حروف غیرمشابه در هر ستون نشانگر اختلاف معنی‌دار است (p<۰/۰۵).sham: شاهد،Vcl: واریکوسلی،Dexa: دگزامتازون، Dexa+E: دگزامتازون و ویتامینE، E: ویتامین E

در بررسی‌های بافتی کبد موش‌های واریکوسلی، ذخایر گلیکوژن بافتی کاهش نشان داد، همچنین نکروز هپاتوسیت‌ها و نفوذ سلول‌های تک‌هسته‌ای، به‌خصوص لمفوسیت‌ها و اتساع ورید مرکزی در مقاطع بافتی موش‌های واریکوسلی مشاهده شد (شکل شماره ۱). در گروه VCL+DEX کاهش ذخایر گلیکوژن بافتی نسبت به گروه واریکوسلی بیشتر بود و اتساع ورید مرکزی نیز مشاهده شد، اما نفوذ سلول‌های تک‌هسته‌ای رؤیت نشد. در گروه VCL+DEX+E ورید مرکزی و ذخایر گلیکوژن بافتی تقریباً مشابه با گروه شاهد ارزیابی گردید. در گروه تیمارشده با ویتامین E، ذخایر گلیکوژن بافتی افزایش یافته و اتساع ورید مرکزی نیز دیده نشد (شکل شماره ۲).

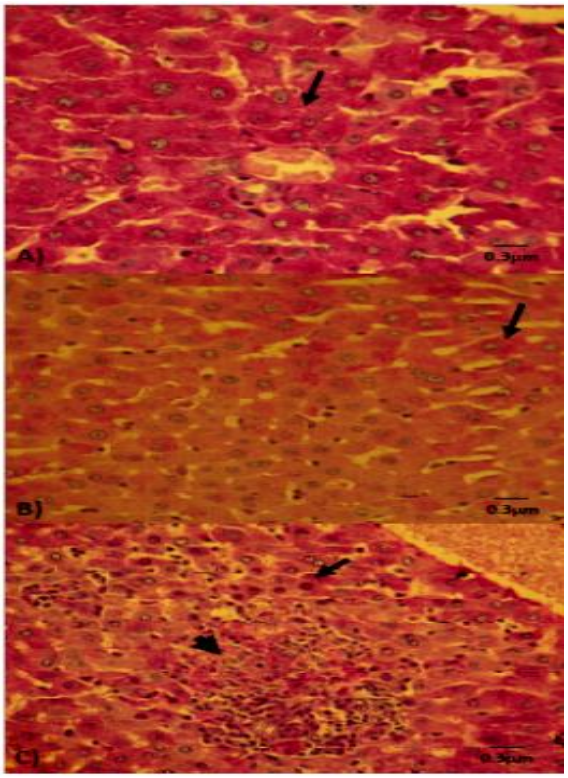

شکل شماره ۱: برش عرضی از بافت کبد: (A) گروه شاهد؛ (B) گروه (VCL+DEX) واریکوسلی تیمارشده با دگزامتازون؛ (C) گروه (VCL) واریکوسل.

سلول‌های PAS مثبت با پیکان نمایش داده شده‌اند. میزان ذخایر کربوهیدراتی در گروه‌های درمانی VCL+DEX و VCLدر سطح قابل‌توجهی کاهش یافته است. محل نکروز سلول‌های کبدی و نفوذ سلول‌های ایمنی تک‌هسته‌ای در تصویر (C) نمایش داده شده‌اند (نوک پیکان). رنگ‌آمیزی PAS، بزرگنمایی ٤٠٠ برابر

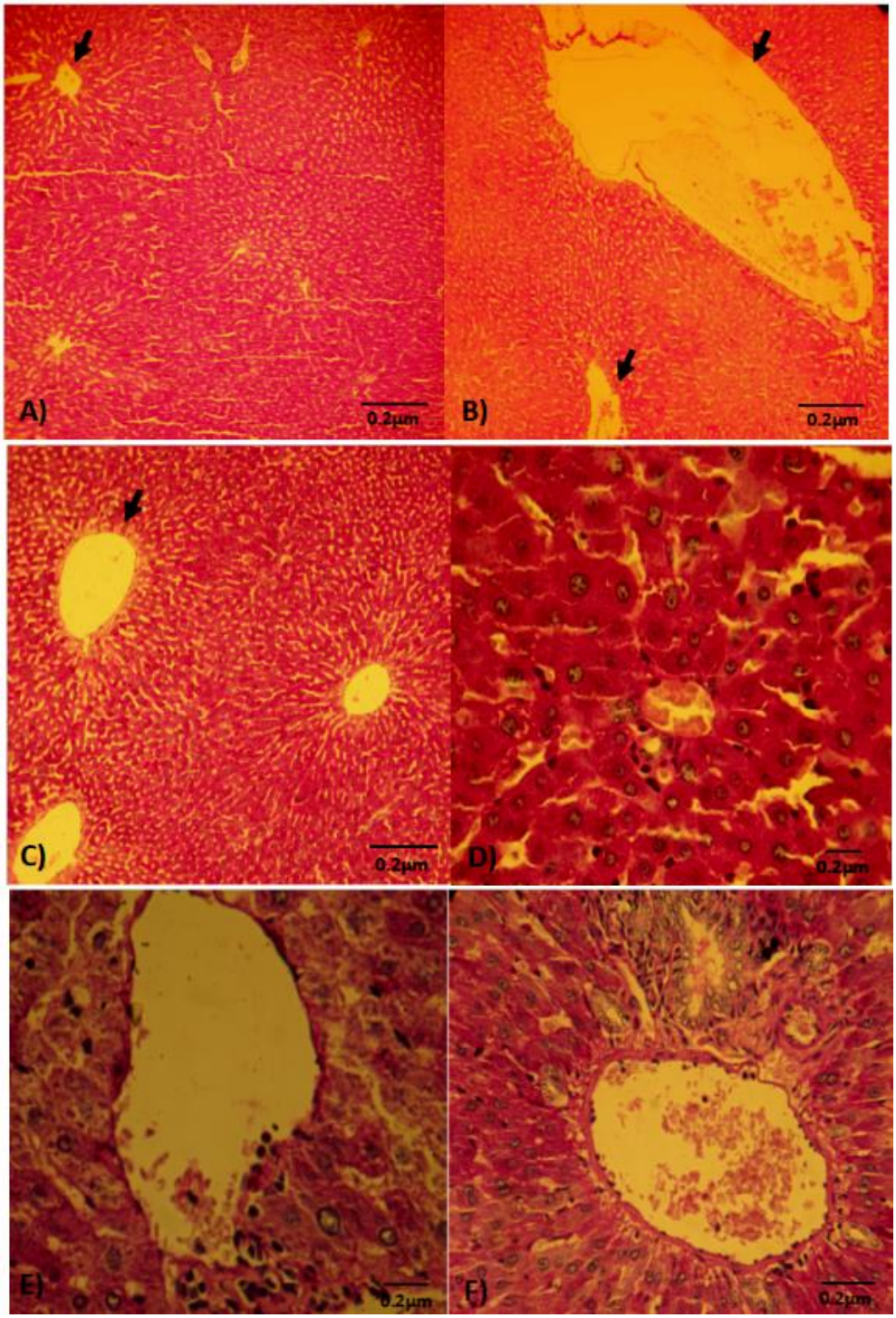

شکل شماره ۲: برش عرضی از بافت کبد: (A) گروه شاهد؛ (B) گروه VCL+DEX؛(C) گروهVCL+DEX+E؛ (D)گروهVCL+E؛ (E)گروه VCL+DEX؛(F)گروهVCL. ورید مرکزی با پیکان نمایش داده شده‌اند. علاوه بر اتساع ورید مرکزی، اتساع ورید پورتال نیز در گروه VCL+DEX و VCLدیده می‌شود (پیکان بالا در شکلB). محل نکروز سلول‌های کبدی در شکل(E)و نفوذ سلول‌های ایمنی تک‌هسته‌ای در شکل(F) نمایش داده شده‌اند (نوک پیکان). رنگ‌آمیزی PAS،تصاویر A,B,C بزرگنمایی ۱۰۰ برابر و تصاویرD,E,F بزرگنمایی ٤۰۰ برابر

بحث

مطالعه حاضر نشان داد تجویز داروی دگزامتازون در بیماران واریکوسلی برای جلوگیری از التهابات بافت بیضه می‌تواند آسیب‌های بافتی واضحی را در بافت کبد القا و بدین ترتیب فاکتورهای بیوشیمیایی وابسته به بافت کبد را در بیماران واریکوسلی دچار تغییر کند. در تحقیق حاضر، تجویز داروی دگزامتازون در موش‌های واریکوسلی باعث افزایش قابل‌توجه در سطح ALT، AST و گلوکز گردش خون شد. در مقابل، تجویز ویتامین E به‌عنوان یک ترکیب آنتی‌اکسیدانت، میزان آسیب‌های بافتی در کبد و تغییرات بیوشیمیایی ناشی از آن را به شکل قابل‌ملاحظه‌ای کاهش داد. بدین ترتیب آسیب‌های بافتی در موش‌هایی که ویتامینE را با دگزامتازون دریافت نمودند، کمتر بود، همچنین تجویز ویتامینE باعث تنظیم سطوح سرمی ALT، AST و گلوکزسرم گردید.

کبد محل اصلی سمیت‌زدایی داروها در بدن است. در ارزیابی آسیب کبد، سنجش سطوح آنزیم‌هایی نظیر AST، ALT و ALP به‌طور وسیع مورد استفاده قرار می‌گیرد. نکروز بافت کبدی یا آسیب به غشای هپاتوسیت‌ها باعث رها شدن این آنزیم‌ها به گردش خون می‌شود. افزایش سطح AST در سرم، آسیب‌های کبدی نظیر هپاتیت‌های ویروسی، انفارکتوس قلبی و صدمات عضلانی را نشان می‌دهد. در همین راستا، سطوح سرمی آنزیم مذکور در موش‌های گروه‌های مختلف مورد ارزیابی قرار گرفت و مشاهده گردید سطح سرمی آنزیم مذکور در گروه واریکوسلی و گروهی که دگزامتازون را به تنهایی دریافت کرده‌اند، بالاتر از سایر گروه‌ها می‌باشد. در این راستا، مطالعات انجام‌شده بافت‌شناسی برای ارزیابی هرگونه آسیب بافتی نیز نشان داد آسیب‌های بافت کبدی (اتساع عروق پورتال، وریدهای مرکزی و نکروز سلول‌های هپاتوسیتی) در موش‌های درمان‌شده با دگزامتازون و در موش‌های واریکوسلی (البته به میزان بیشتر)، به شکل قابل‌توجهی بالاتر از سایر گروه‌ها بوده است. همچنین قابل‌ذکر است که آسیب‌های بافتی کبد در دو گروه واریکوسلی و درمان‌شده با دگزامتازون می‌تواند تا حدود بسیار زیادی در افزایش AST سرمی دخیل باشد. از طرفی، مطالعات قبلی نیز نشان دادند استفاده درازمدت از دگزامتازون باعث افزایش میزان گلوکز، AST،ALT سرم و افزایش فشار خون می‌شود که به‌نوبه خود منجر به آسیب‌های بافتی کبد می‌گردد (۲۲،۲۱). مطالعات قبلی نشان دادند آلانین آمینوترانسفراز (ALT) تبدیل آلانین به پیرووات و گلوتامات را کاتالیز می‌کند و برای کبد اختصاصی‌تر بوده و پارامتر مناسب‌تری نیز برای تشخیص آسیب کبدی می‌باشد (۲۳). همچنین با توجه به گزارشهای قبلی، سطوح سرمی افزایش‌یافته آنزیم ALT حاکی از نشت سلولی بوده و نشانگر آسیب ساختاری بافت کبد و اختلال عملکرد غشاهای سلولی هپاتوسیت‌ها در کبد می‌باشد (۲۴).

این نکته در یافته‌های بیوشیمیایی و بافت‌شناختی مطالعه حاضر به‌خوبی نشان داد که سطوح سرمی ALT در موش‌های واریکوسلی و درمان‌شده با دگزامتازون به تنهایی در سطح قابل‌توجهی بالاتر می‌باشد و این در حالی است که تجویز ویتامین E باعث کاهش سطح سرمی آنزیم مذکور می‌شود. بنابراین، می‌توان این‌گونه نتیجه‌گیری کرد که ویتامینE به‌عنوان یک ترکیب آنتی‌اکسیدانت می‌تواند آسیب‌های غشایی احتمالی ناشی از استرس‌های مختلف بافتی (نظیر استرس اکسیدی) ایجادشده در اثر واریکوسل و دگزامتازون را کاهش دهد و بدین‌ترتیب آسیب‌های بافتی و تغییرات بیوشیمیایی مربوط به کبد محدودتر می‌شود. کاهش قابل‌ملاحظه در انتشار سلول‌های ایمنی در بافت کبد موش‌های درمان‌شده با ویتامین E به تنهایی و دگزامتازون+ویتامینE نیز می‌تواند این فرضیه را تأیید کند. کبد به‌عنوان یکی از نقاط تأثیرپذیر انسولین، نقش مهمی را در حفظ و ثبات سطوح گلوکز خون بازی می‌کند (۲۶،۲۵). همان‌طوری‌که در بالا ذکر گردید واریکوسل نه تنها اثرات عملکردی و ساختاری متنوعی بر سیستم تولیدمثلی نر دارد؛ بلکه بر سایر بافت‌های بدن از جمله کبد نیز تأثیرگذار است. با توجه به اینکه کبد در ذخیره منابع کربوهیدراتی نقش فیزیولوژیک مهمی را ایفا می‌کند، بنابراین هرگونه آسیب به این بافت قادر است تا ذخایر گلیکوژنی کبد را دچار تغییر کند. در مطالعه حاضر افزایش گلوکز سرم در گروه‌های واریکوسلی و تیمارشده با دگزامتازون قابل‌مشاهده بود و افزایش گلوکز سرم در گروه تیمارشده با دگزامتازون نسبت به گروه واریکوسلی نیز معنی‌دار بود. یافته اخیر بیانگر این نکته است که دگزامتازون باعث افزایش گلوکز سرم

می‌شود. مطالعات قبلی بر روی مدل‌های حیوانی نشان می‌دهد دگزامتازون با تحریک روند گلوکونئوژنز، گلوکز خون را افزایش می‌دهد (۲۷). لذا می‌توان این‌گونه نتیجه‌گیری کرد که افزایش سطح سرمی گلوکز در موش‌هایی که دگزامتازون را دریافت می‌کنند می‌تواند در اثر دو مکانیسم متفاوت رخ دهد: اول اینکه بروز آسیب‌های بافتی در بافت کبد، روند ذخیره منابع کربوهیدراتی را در این موش‌ها دچار اختلال کرده و بدین ترتیب این منابع به شکل گلوکز در گردش خون آزاد باقی می‌مانند، که یافته‌های هیستوشیمیایی نیز این موضوع را تأیید می‌کند؛ زیرا هپاتوسیت‌های کبدی در موش‌های درمان‌شده با ویتامینE، واکنش مثبتی را در برابر رنگ‌آمیزی PAS نشان می‌دهند. دوم اینکه با افزایش روند گلوکونئوژنز در سلول‌های مختلف، همچنین در سلول‌های کبدی سالم، میزان این مولکول‌ها در خون افزایش می‌یابد. بررسی‌های بافت‌شناسی نشان داده‌اند سطح بسیار پایین تستوسترون در بیماران واریکوسلی به دلیل ایجاد اختلال در سلول‌های لیدیگ باعث از بین رفتن فعالیت بیولوژیک سلول‌های سرتولی در بافت بیضه می‌شود (۲۹،۲۸). به‌نظر می‌رسد تستوسترون برای حفظ حساسیت به انسولین در مردان ضروری است (۳۰). از سوی دیگر، مطالعات اخیر نشان داده‌اند در مردان با سطح تستوسترون پایین، خطر ابتلا به دیابت افزایش می‌یابد (۳۱). این مطلب بیانگر این است که در موش‌های واریکوسلی به‌علت کاهش میزان تستوستون،گلوکز سرم افزایش می‌یابد و این در حالی است که در مطالعه حاضر تجویز ویتامین E به تنهایی یا به همراه دگزامتازون سطح سرمی گلوکز را کاهش داد. با توجه به اینکه تجویز ویتامین E باعث افزایش ظرفیت آنتی‌اکسیدانتی در بافت بیضه می‌شود، طبیعتاً آسیب‌های ناشی از واریکـوسل بر روی سلول‌های لیدیگ نیز کاهش یافته و در نتیجه سطح تستوسترون خونی تا حدودی حفظ می‌شود که این نکته به‌نوبه خود قادر است تا در حفظ غلظت سرمی گلوکز دخیل باشد. در راستای این فرضیه، این نکته نیز به‌خوبی مشخص شده است که ترکیبات آنتی‌اکسیدانت با بهبود روند گلوکونئوژنز، تأثیرات مهاری بر روی سطح سرمی گلوکز را دارا هستند (۳۲). همچنین تجویز ویتامین E با کاهش استرس اکسیداتیو می‌تواند در بهبود عملکرد انسولین مؤثر باشد (۳۳،۳۲).

نتیجه‌گیری

طبق نتایج این مطالعه، واریکوسل به تنهایی قادر است تا در سطوح سرمی ALT، AST و گلوکز تغییر ایجاد کند، اما تجویز ترکیبات ضدالتهاب مانند دگزامتازون علاوه بر مهار آسیب‌های ناشی از واریکوسل در بافت بیضه، قادر است تا اثرات مخرب واریکوسل را بر روی مؤلفه‌های بیوشیمیایی مرتبط با بافت کبد افزایش دهد. بنابراین، تجویز همزمان آنتی‌اکسیدانتی مانند ویتامین E می‌تواند در جهت بهبود خود واریکوسل مؤثر باشد، همچنین عوارض جانبی دگزامتازون نیز در سطح قابل‌توجهی کاهش می‌یابد.

تشکر و قدردانی

مطالعه حاضر توسط حمایت‌های مالی و آزمایشگاهی بخش زیست‌شناسی دانشکده علوم و بخش بافت‌شناسی دانشکده دامپزشکی به انجام رسیده است، لذا نویسندگان این مقاله بدین‌وسیله قدردانی خود را از تمامی همکاران بخش‌های مذکور اعلام می‌دارند.

References:

1. Naughton CK, Nangia AK, Agarwal A. Pathophysiology of varicoceles in male infertility. Hum Reprod Update 2001 SepOct; 7(5):473-8.

2. French DB, Desai NR, Agarwal A.Varicocele repair: Does it still have a role in infertility treatment? Curr Opin Obstet Gynecol 2008 Jun; 20(3):269-74.

3. Friesenecker B, Tsai AG, Intaglietta M. Cellular Basis of inflammation, edema and the activity of daflon 500mg. Int J Microcirc Clin Exp 1995;15 Suppl 1:17-21.

4. Agarwal A, Sharma RK, Desai NR, Prabakaran S, Tavares A, Sabanegh E. Role of oxidative stress in pathogenesis of varicocele and infertility. Urology 2009 Mar; 73(3):461-9.

5. Cameron NE, Gibson TM, Nangle MR, Cotter MA. Inhibitors of advanced glycation end product formation and neurovascular dysfunction in experimental diabetes. Ann N Y Acad Sci 2005 Jun; 1043:784-92.

6. Kalia K, Sharma S, Mistry K. Non-enzymatic glycosylation of immunoglobulins in diabetic. Clin Chim Acta 2004 Sep; 347(1-2):169-76.

7. Rhen T, Cidlowski JA. Antiinflammatory action of glucocorticoids-new mechanisms for old drugs. N Engl J Med 2005 Oct 20;353(16):1711-23.

8. Mager DE, Moledina N, Jusko WJ. Relative immunosuppressive potency of therapeutic corticosteroids measured by whole blood lymphocyte proliferation. J Pharm Sci 2003 Jul; 92(7):1521-5.

9. Barnes PJ. Corticosteroid effect on cell ignaling. Eur Respir J 2006 Feb; 27(2):413-26.

10. Corda S, Laplace C, Vicaut E, Duranteau J. Rapid reactive oxygen species production by mitochondria in endothelial cells exposed to tumor necrosis factor-a I smediated by ceramide. Am J Respir Cell Mol Biol 2001 Jun; 24(6):762-8.

11. Ferro TJ, Hocking DC, Johnson A. Tumor necrosis factor-alpha alters pulmonary vasoreactivity via neutrophil-derived oxidants. Am J Physiol 1993 Nov; 265(5 Pt 1):L462-71.

12. Traber MG. Vitamin E nuclear receptors and xenobiotic metabolism. Arch Biochem Biophys 2004 Mar 1;423(1):6-11.

13. Sakarya M, Eris F, Derbent AB, Koca U, Tuzun S, Onat T, et al. The antioxidant effects of Vitamin C and Vitamin E on oxidative stress. Clin Intensive Care 1999;10:245–50.

14. Factor VM, Laskowska D, Jensen MR, Woitach JT, Popescu NC, Thorgeirsson S. Vitamin E reduces chromosomal damage and inhibits hepatic tumor formation in a transgenic mouse model. Proc Natl Acad Sci U S A 2000 Feb 29;97(5):2196-201.

15. Burton GW. Vitamin E: Molecular and biological function. Proc Nutr Soc 1994 Jul; 53(2):251-62.

16. Jarow JP. Effects of varicocele on male fertility. Hum Reprod Update 2001;7(1):59-64.

17. Barham D, Trinder P. An improved color reagent for the determination of blood glucose by the oxidase system analyst. Analyst 1972 Feb; 97(151):142-5.

18. Bergmeyer HU, Hørder M, Rej R. International Federation of Clinical Chemistry (IFCC) Scientific Committee, Analytical Section: Approved recommendation (1985) on IFCC methods for the measurement of catalytic concentration of enzymes. Part 2. IFCC method for aspartate aminotransferase (L-aspartate: 2-oxoglutarate aminotransferase, EC 2.6.1.1). J Clin Chem Clin Biochem 1986 Jul; 24(7):497-510.

19. Bergmeyer HU, Horder M, Rej R. International Federation of Clinical Chemistry (IFCC) Scientific Committee, Analyticalsection: Approved recommendation(1985) on IFCC methods for the measurement of catalyic concentration of enzymes. Part 3 IFFC method for alanine aminotransferase (L-alanine:2- oxoglutarate aminotransferase. Ec 2.6.1.2). J Clin Chem Clin Biochem 1986 Jul; 24(7):481-95.

20. Akhatari K, Razi M, Malekinejad H. Uterine artery interruption: Evidence for follicular growth and histochemical and biochemical changes. J Reprod Infertil 2012 Oct;13(4):193-203.

21. Eken H, Ozturk H, Ozturk H, Buyukbayram H. Dose-related effects of dexamethasone on liver damage due to bile duct ligation in rats. World J Gastroenterol 2006 Sep 7;12(33):5379-83.

22. Jackson ER, Kilroy C, Joslin DL, Schomaker SJ, Pruimboom-Brees I, Amacher DE. Theearly effects of short-term dexamethasone administration on hepatic and serum alanine aminotransferase in the rat. Drug Chem Toxicol 2008;31(4):427-45.

23. Muriel P, Garciapiña T, Perez-Alvarez V, Mourelle M. Departamentode Silymarin protects against paracetamol-induced lipid peroxidation and liver damage. J Appl Toxicol 1992 Dec;12(6):439-42.

24. Drotman R, Lawhan G. Serum enzymes are indications of chemical induced liver damage. Drug Chem Toxicol 1978;1(2):163-71.

25. Dhahbi JM, Mote PL, Cao SX, Spindler SR. Hepatic gene expression profiling of streptozotocin-induced diabetes. Diabetes Technol Ther 2003;5(3):411-20.

26. Parker G, Taylor R, Jones D, McClain D. Hyperglycemia and inhibition of glycogen synthase in streptozotocin-treated mice: Role of o-linked N-acetylglucosamine. J Biol Chem 2004 May 14;279(20):20636-42.

27. Philipp H, Goossens L, Limper J, Quirke JF. Effect of dexamethasone on milk yield in ketotic cows. Vet Rec 1991 May 4;128(18):427.

28. Sikka SC, Rajasekaran M, Hellstrom WJG. Role of oxidative stress and antioxidants in male infertility. J Androl 1995;16(6):464-8.

29. Sharma RK, Agarwal A. Role of reactive oxygen species in male infertility. Urology 1996 Dec; 48(6):835-50.

30. Rubinow KB, Snyde CN, Amory JK, Hoofnagle AN, Page ST. ACUTE testosterone deprivation reduces insulin sensitivity in men. Clin Endocrinol (Oxf) 2012;76(2):281–288.

31. Zitzmann M, Faber S, Nieschlag E: Association of specific symptoms and metabolic risks with serum testosterone in older men. J Clin Endocrinol Metab 2006 Nov; 91(11):4335-43.

32. Attele AS, Zhou YP, Xie JT, Wu JA, Zhang L, Dey L, et al. Antidiabetic effects of Panax ginseng berry extract and the identification of an effective component. Diabetes 2002 Jun; 51(6):1851-8.

33. Manning PJ, Sutherland WH, Walker RJ, Williams SM, De Jong SA, Ryalls AR. et al. Effect of highdose Vitamin E on insulin resistance and associated parameters in overweight subjects. Diabetes Care 2004 Sep; 27(9):2166-71.