

پژوهنده (مجله پژوهشی دانشگاه علوم پزشکی شهید بهشتی)
سال شانزدهم، شماره ۵، پی در پی ۸۳، صفحات ۲۰۴ تا ۲۱۱
آذر و دی ۱۳۹۰

تاریخ دریافت مقاله: ۱۳۹۰/۱۱/۶
تاریخ پذیرش مقاله: ۱۳۹۰/۱۱/۱۸

سندرم ولکمن

دکتر جمال گوشه^{۱*}

۱. استاد، دپارتمان جراحی ترمیمی و میکروسرجری، دانشکده پزشکی، دانشگاه علوم پزشکی شهید بهشتی

چکیده

سابقه و هدف: سندرم ولکمن به علت ایسکمی کامل و یا ناکامل عضلات فلکسور انگشتان در ساعد ایجاد می‌شود که در بیشتر موارد عارضه شکستگی استخوان بازو در ناحیه کندیل‌ها و یا شکستگی استخوانهای ساعد می‌باشد. در ایران هنوز هم در اثر بانداژهای با فشار و یا گچ‌گیریهای فشرده، سندرم ولکمن ایجاد می‌شود. نظر به خلاء اطلاعاتی در ایران در مورد این بیماری و روشهای جراحی و نتایج آن، این تحقیق انجام گرفت.

مواد و روشها: تحقیق با طراحی Case Series انجام گرفت. کلیه بیمارانی که با تشخیص قطعی سندرم ولکمن مراجعه کرده بودند و تحت جراحی به یکی از روشهای چهارگانه قرار گرفتند، بررسی شدند. سن و جنس، نوع عمل و نتایج درمان از نظر بازیابی حرکات مفاصل انگشتان و نیز نتیجه کلی درمان بررسی شد و نتیجه کلی درمان با آزمون کای دو و دقیق فیشر مورد قضاوت آماری قرار گرفت. **یافته‌ها:** این تحقیق روی ۶۷ بیمار انجام گرفت که ۹۵/۵٪ مرد و ۴/۵٪ زن و در سنین ۷ تا ۱۸ سال بودند. تعداد ۳۵ نفر (۵۱/۲٪) با روش Scaglietti، ۲۲ نفر (۳۲/۸٪) با روش لاتیسیموس، ۴ نفر با روش گراسیلیس و ۶ نفر با روش بای‌سیس جراحی شدند. بهترین نتایج حرکات مفصلی و نیز بهترین نتیجه درمان مربوط به روش جراحی لاتیسیموس بود ($P < 0/01$). **نتیجه‌گیری:** نتیجه جراحی در بیماران خوب و قابل قبول بود و استفاده از روش جراحی مناسب با توجه به اندیکاسیون را توجیه می‌نماید.

واژگان کلیدی: سندرم ولکمن، کنتراکتور ایسکمیک، ایران

لطفاً به این مقاله به صورت زیر استناد نمایید:

Gousheh J. Volkman's syndrome. Pejouhandeh 2011;16(5):204-11.

مقدمه

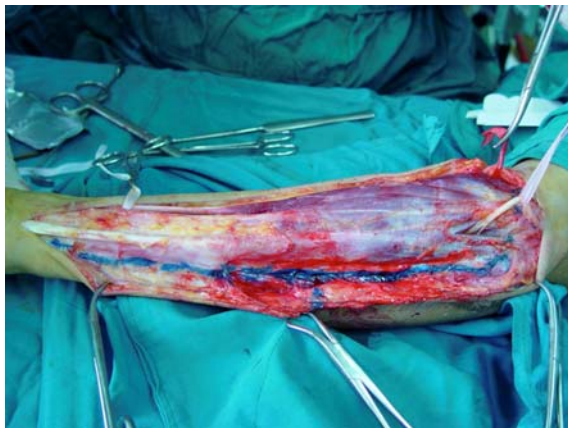تغذیه کننده آن توسط همین فاسیای فشرده شده تنگ و یا بسته می‌شود و قسمتی یا تمام عضلات نکرور شده و از بین می‌روند (۲ و ۳). در کشور ما این ایسکمی عضلات زیاد دیده می‌شود که علت شایع آن بانداژهای پر فشار ساعد و یا گچ‌گیری تنگ و فشرده آن توسط افراد ناوارد است. چون این اتفاق معمولاً در شهرستانها و نواحی دور که به پزشک دسترسی ندارند به وقوع می‌پیوندد، این بیماران بسیار دیر مراجعه می‌کنند و در انواع شدید آن، تمام عضلات فلکسور و حتی گاهی اکستانسور انگشتان از بین می‌رود. علائم آن در شروع درد بسیار شدید است که با مسکنهای معمولی هم کم نمی‌شود و فشار و لمس سطح قدامی و یا حتی سطح خلفی ساعد درد را شدیدتر می‌کند. انگشتان جمع شده و در حالت فلکسیون هستند و باز کردن آنها موجب درد شدید می‌شود. نبض ممکن است ضعیف شده یا حتی حس نشود (۴)، البته این علامت اصلی و دقیق نیست چون گاهی در شروع بیماری

سندرم ولکمن در سال ۱۸۶۹ میلادی توسط آقای ولکمن گزارش شد و علائم آن سختی و کشش عضلات قدامی ساعد و تغییر شکل انگشتان و مچ دست به صورت فلکسیون است. نرمش و حرکات طبیعی انگشتان و همچنین نرمش عضلات ساعد از بین می‌روند و انگشتان قادر به باز شدن کامل نمی‌باشند (۱). معمولاً این بیماری در اثر کم خونی و ایسکمی عضلات فلکسور انگشتان در سطح قدامی ساعد ایجاد می‌شود. عضلات ساعد معمولاً توسط یک فاسیای ضخیم که از طرف خارج با استخوان رادیوس و از طرف داخل به استخوان کوبیتوس می‌چسبند پوشیده شده‌اند. اگر به علتی حجم محتویات این فاسیا زیاد شود، مثلاً عضلات تورم زیاد پیدا کنند و یا خونریزی در داخل و یا وسط آنها زیاد و جمع شود، عروق

* نویسنده مسؤول مکاتبات: دکتر جمال گوشه؛ تهران، شیخ بهائی شمالی، مرکز پزشکی شیخ بهائی، کدپستی: ۱۹۹۳۷؛ تلفن: ۲۴۱۴۸۵۳ - ۲۱ - ۹۸ ++؛ فاکس: ۲۴۱۶۶۰۷ - ۲۱ - ۹۸ ++ پست الکترونیک: edcenter@neda.net

۱- روش Scaglietti

در صورتی که انگشتان مقداری حرکت داشته باشند، این روش به کار می‌رود. اصول آن جبران کوتاهی و کشش و کنتراکسیون عضلات فلکسور انگشتان با جلو کشیدن آنها از اتصالات بالایی است. ما برش پوست را در قسمت داخلی ساعد از بالای آرنج تا مچ دست می‌دهیم (شکل ۱). پوست و فاسیا تشریح و آزاد شده و بطرف بالا برده می‌شود، سپس تشریح عضلات از زیر پریوست استخوان کوبیتوس و سپس رادیوس شروع می‌شود.



شکل ۱- برش پوست در قسمت داخلی ساعد از بالای آرنج تا مچ دست داده می‌شود (روش Scaglietti).

بسیار دقت می‌شود که شریان بین استخوانی آسیب نیند. سعی می‌کنیم هیچ شاخه شریانی قطع نشود، تشریح عضلات از زیر پریوست تا پایین یعنی تا مچ دست ادامه می‌یابد، در این موقع رباط بین استخوانی Interosseus membrane از بالا تا پایین آشکار می‌شود. اعصاب مدیان و اولنار جستجو و آزاد می‌شوند و عصب اولنار به جلو منتقل می‌شود. آسیب اعصاب مدیان و اولنار را نیز باید در نظر داشت. در خیلی از موارد بیمار از آسیبهای عصبی شکایتی ندارد، ولی در سندرم ولکمن‌های شدید و قدیمی، عصب مدیان و به میزان کمتر عصب اولنار آسیب می‌بیند، زیرا عصب اولنار در زیر عضله فلکسور کارپی اولناریس (F.C.U) است که توسط همین عضله مقداری محافظت می‌شود، ولی عصب مدیان بیشتر تحت تأثیر است. اگر قطر عصب باریکتر از معمول شده باشد، اپی‌نوروتومی در طول عصب انجام می‌شود. در موارد خیلی شدیدتر رشته‌های حسی عصب رادیال به سطوح قدامی‌تر دست نفوذ می‌کند و قسمتی از حس دست را تأمین می‌کند و یا عصب اولنار که کمتر آسیب دیده به حس دست کمک می‌کند. از نظر ما پیوند عصب از بالا یعنی نزدیک آرنج تا مچ دست آن هم در یک دست کم خون مطرح نیست و در یک

نبض وجود دارد و لمس می‌شود. همچنین عضلات بین استخوانی دست نیز ممکن است درگیر شوند. در صورتی که بیمار در حالت اغما باشد یا همکاری نکند، فشار داخل عضلات ساعد را می‌توان اندازه‌گیری کرد که اگر بیشتر از ۳۰ میلی‌متر جیوه باشد، باید فوراً فاسیوتومی انجام شود و حتی اگر فشار داخل عضلات به ۳۰ میلی‌متر جیوه هم نرسد، ولی علائم ذکر شده وجود داشته باشد باید فاسیوتومی انجام شود. آنچه در این مقاله مورد نظر است سندرم ولکمن جا افتاده و قدیمی است که در آن حرکات انگشتان و دست از بین رفته و یا انگشتان در حالت فلکسیون باقی مانده و قادر به باز شدن و کار کردن نمی‌باشند. این بیماری بسته به شدت آن، با روشهای مختلفی بشرح ذیل درمان می‌شود.

۱- اگر مقداری از عضلات فلکسور باقی مانده باشد، روش معمول، آزاد کردن و کشیدن عضلات ساعد به پایین است که جبران کوتاهی و یا کشش آن بشود که روش Scaglietti نام دارد و نتیجه آن خوب است.

۲- بعضی از جراحان Z پلاستی تاندون‌های فلکسور انگشتان و یا قطع فلکسورهای عمقی در بالاتر و فلکسورهای سطحی در پایین و دوختن دو سر آنها به یکدیگر را ترجیح می‌دهند که طول عضلات جمع شده زیاد می‌شود که ما با این روشها موافق نیستیم و انجام نمی‌دهیم چون عضلات در طول ساعد به استخوانها و به اطراف چسبیده‌اند و تا آزاد نشوند حرکات انگشتان طبیعی نمی‌شود.

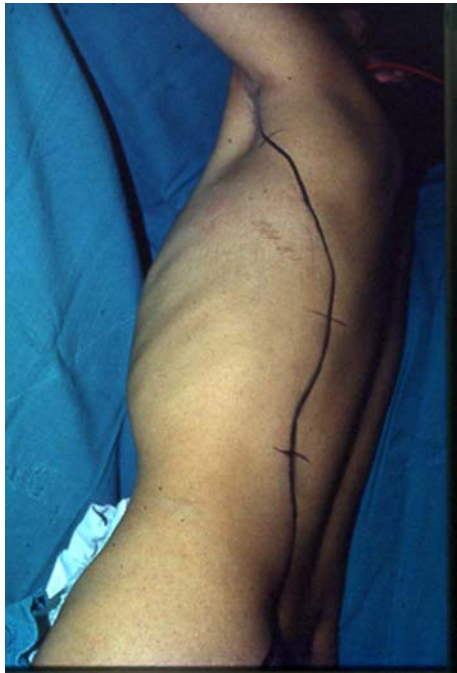۳- در صورتی که کلاً عضلات فلکسور نکرده شده و از بین رفته باشند ما عضله لاتیسیموس دورسی را در تمام طول تا استخوان لگن خاصره آزاد کرده و به صورت یک فلاپ جزیره‌ای (Island Flap) از بالا و زیر بغل از زیر پوست عبور داده و به تاندون‌های انگشتان متصل می‌کنیم و اگر بیمار این عضله را نداشته باشد و یا ضعیف باشد عضله گراسیلیس به صورت فلاپ آزاد بکار می‌رود. اگر این روش هم ممکن نباشد تاندون بای‌سپس با واسطه یک باندلت از فاسیای عضله تنسور فاسیا لاتا (T.F.L) به تاندون‌های فلکسور انگشتان منتقل می‌شود.

با توجه به خلاء اطلاعاتی در مورد نتایج جراحی در مبتلایان به سندرم ولکمن، این تحقیق با هدف جمع‌آوری داده در این زمینه انجام گرفت.

مواد و روشها

این تحقیق با طراحی Case Series روی کلیه بیمارانی که با تشخیص قطعی سندرم ولکمن تحت عمل به روشهای مختلف جراحی قرار گرفتند، انجام گرفت.

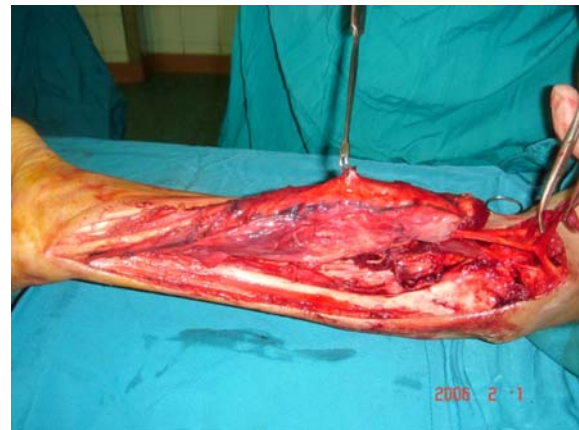
برای رسیدن به مچ دست و تاندونهای فلکسور و اکستانسور کافی می‌باشد. بنابراین می‌توان این عضله را به صورت یک فلاپ جزیره‌ای فقط با اتصال به قسمت فوقانی بازو برای ایجاد فلکسیون آرنج، مچ و انگشتان به کار برد. روش کاربرد این عضله نیز آسان است و نیاز به میکروسکوپ ندارد و برش پوست از زیر بغل تا قسمت خلفی استخوان لگن خاصره (Iliac Crest) به شکل S بزرگ (شکل ۳) داده می‌شود.



شکل ۳- در صورتی که هیچ نوع عضله در ساعد جهت فلکسیون وجود نداشته باشد، از عضله لاتیسیموس دورسی استفاده می‌شود. تصویر ناحیه برش پوست را به شکل S نشان می‌دهد.

عضله دقیقاً زیر پوست قرار دارد و تشریح از لبه قدامی آن شروع می‌شود که آن را از عضله سراتوس آنتریور جدا می‌سازد و تشریح به طرف پایین ادامه می‌یابد. در ۱/۳ تحتانی، عضله از سه دنده آخر و نسوج اطراف جدا و تشریح شده و انتهای آن از لبه لگن خاصره جدا می‌شود. ما ترجیح می‌دهیم که قسمت کوچکی از فاسیای لگن نیز همراه عضله برداشته شود، بدین ترتیب تمام طول عضله تشریح و جدا شده و عروق و اعصاب آن در بالا نزدیک حفره زیر بغل آشکار می‌شود. شاخه عروقی نسبتاً بزرگی به عضله سراتوس قدامی وارد می‌شود که بسته و قطع می‌شود. محل ورود شریان به عضله در حدود ۹ سانتیمتر از شریان آگزیلری فاصله دارد. تشریح این پایه عروقی با دقت انجام و تا بالاترین قسمت آزاد می‌شود. با تحریک عصب، انقباض عضله کنترل می‌شود و تمام عضله از محل اتصال آن با استخوان بازو و همراه با عروق و عصب آزاد می‌شود. در این صورت طول عضله بسته به بیماران مختلف از ۳۸ تا ۴۴

دست مبتلا به سندرم ایسکمیک ولگمن نتیجه‌ای ندارد. در خاتمه عمل، عضلات فلکسور از روی زائده اپی‌تروکلئار قطع می‌شوند (شکل ۲)، در پایین نیز گاهی آزاد کردن تاندون‌ها تا داخل کارپال تونل ضروری است. در صورت وجود چسبندگی بین عضلات فلکسور و استخوانها و رباط بین استخوانی، انگشتان بیمار با فشار دست جراح باز می‌شوند و تمام مجموعه فلکسور ۵ سانتیمتر به سمت دیستال جابجا می‌شود. فاسیای عضله در موقعیت جدید با چند بخیه به پریوست استخوان کوبیتوس در داخل و پریوست استخوان رادیوس در خارج فیکس می‌شود، درن گذاشته می‌شود و آتل گچ در حالی گذاشته می‌شود که انگشتان در حالت هیپراکستانسیون هستند و تا ۲۰ روز این آتل نگه داشته می‌شود. بعد از برداشتن گچ و فیزیوتراپی، مفاصل MP، DIP و PIP آزاد می‌شوند.



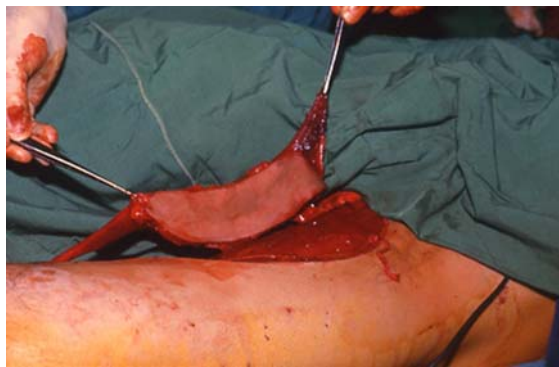شکل ۲- فاسیا تشریح و آزاد شده، تشریح عضلات از زیر پریوست استخوان کوبیتوس و سپس رادیوس شروع می‌شود.

۲- روش انتقال عضله لاتیسیموس دورسی:

در حدود ۴۰ سال قبل، انتقال عضله لاتیسیموس دورسی برای راه‌اندازی فلکسیون آرنج بکار گرفته شد (۵ و ۶). ولی این روش هیچ موقع برای راه‌اندازی فلکسورهای انگشتان بکار نرفته است، زیرا در کتابهای علمی و آناتومی مطرح است که شریان توراکودورسال تنها شریان مخصوص این عضله است که ۲/۳ فوقانی آنرا خونرسانی می‌کند و ۱/۳ تحتانی آن با شریانهای بین دنده‌ای و یا شریانهای طرفی و کوچک دیگر تغذیه می‌شوند (۴ و ۹-۷).

ولی تجربه ما در هنگام انقلاب ایران (۱۹۷۷-۱۹۷۹) و سالهای جنگ عراق و ایران برای ما آشکار کرد که شریان توراکودورسال (تنها شریان تغذیه‌ای عضله) می‌تواند تمام طول عضله را تغذیه کند (۸) و طول این عضله از ناحیه زیر بغل

طویل و عضله سارتریوس و از زیر فاسیای سطحی پایین می‌آید و سر تحتانی آن به استخوان تیبیا می‌چسبد. عضله با برش طولی پوست در سطح داخلی ران و باز کردن فاسیا جستجو می‌شود و معمولاً از بالا تا پایین همراه با مقداری از پوست روی آن و همراه با پایه شریانی وریدی فوقانی و حداکثر طول عصب برداشته شده و سپس به ساعد منتقل می‌شود (۱۱). سر بالایی آن به اپی‌تروکلئار استخوان بازو و سر پایین آن که تاندون بلند و محکمی است به تاندونهای فلکسور عمقی انگشتان دست دوخته می‌شود. برای شریان و ورید عضله به راحتی می‌توان در ناحیه آرنج شاخه‌های شریانی و وریدی جستجو کرد. عصب عضله را هم بخصوص به عصب بین استخوان قدامی شاخه مدیان پیوند می‌زنیم. قطر عروق حدود ۱ تا ۱/۵ میلی‌متر است. پیوند عروق و عصب معمولاً با بزرگنمایی ۱۶ برابر با میکروسکوپ انجام می‌شود (۱۲). کشش عضله نیز به طریقی کنترل می‌شود که انگشتان به هنگام باز بودن مفصل آرنج در فلکسیون قرار گیرند.

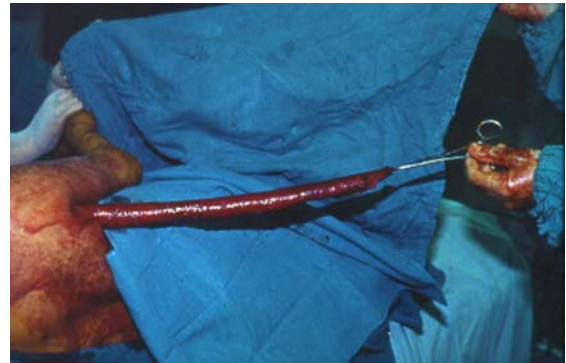


شکل ۵- در صورتی که عضلات موضعی و سالم در دسترس نباشد و عضله لاتیسیموس دورسی هم ضعیف باشد، عضله گراسیلیس به صورت **Free Flap** بر روی ساعد منتقل می‌شود.

۴- روش انتقال عضله بای‌سپس به فلکسور انگشتان:

در موارد خیلی پیشرفته که روشهای ذکر شده امکان نداشته باشد انتقال تاندون عضله بای‌سپس به فلکسورهای انگشتان مطرح است. این انتقال با واسطه یک باندلت از فاسیای عضله Tensor Fascia Lata (TFL) انجام می‌گیرد. برای این منظور ابتدا تاندون عضله بای‌سپس با یک برش عرضی در ناحیه آرنج جستجو و از انتها از روی استخوان رادیوس قطع می‌شود و در ناحیه مچ هم تاندونهای فلکسور عمقی با یک برش عرضی جستجو و قطع می‌شوند. این تاندونهای قطع شده در بالا و پایین با واسطه یک باندلت از فاسیای عضله T.F.L که از سطح خارجی ران برداشته شده به هم متصل می‌شوند (شکل ۶) و

سانتیمتر در بالغین خواهد بود. در این موقع دو لبه عضله با چند بخیه به هم متصل می‌شوند، بطوریکه در تمام طول عضله مانند یک لوله گرد خواهد بود (شکل ۴) و بدین ترتیب از چسبندگی نسوج آن به اطراف بعد از انتقال جلوگیری خواهد شد.



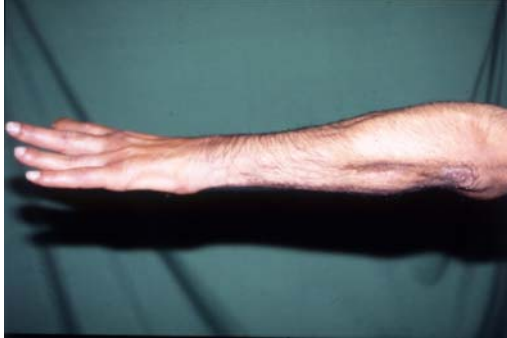شکل ۴- عضله لاتیسیموس دورسی از بالا به پایین آزاد و قطع شده و به صورت یک فلاپ جزیره‌ای درآمده، و جهت عبور از زیر پوست بازو به دور هم لوله می‌شود.

در ناحیه مچ دست با یک برش عرضی پوست، تاندونهای فلکسور عمقی و عروق و اعصاب مشخص می‌شوند و با چند برش عرضی در طول بازو و ساعد، عضله از زیر پوست عبور داده شده، انتهای آن با فشار مناسب به تاندونهای فلکسور عمقی انگشتان دوخته می‌شود، به طوری که انگشتان در حالت فلکسیون باشند. برشهای پوستی دوخته می‌شوند و آرنج در حالت فلکسیون ۸۰ درجه با آتل گچ به مدت ۲۰ روز در کودکان و یک ماه در بزرگسالان بی‌حرکت می‌شود. در طول این مدت نیز به بیمار تعلیم داده می‌شود که انگشتان را بسته و باز کند.

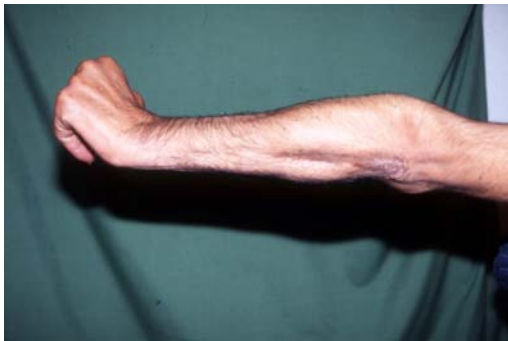۳- روش انتقال عضله گراسیلیس بصورت فلاپ آزاد:

در صورتی که عضلات موضعی و سالم در دسترس نباشد و عضله لاتیسیموس دورسی هم ضعیف باشد، عضله گراسیلیس به صورت فلاپ آزاد به روی ساعد منتقل می‌شود (۷ و ۱۰). عضله گراسیلیس در ناحیه ران به طول ۳۰ تا ۴۰ سانتیمتر و دارای تاندون انتهایی خوب و قوی است و حجم زیادی هم ندارد و می‌توان آنرا همراه با پوست روی آن برداشت (شکل ۵). عصب آن شاخه‌ای از عصب ابراتور است و ۸-۶ سانتیمتر طول دارد. شریان و ورید غالب آن در بالا قرار دارند که معمولاً عصب هم در همان ناحیه است. یک پدیکول عروقی دیگر پایین و در حدود وسط عضله است که معمولاً نیازی به آن نیست و لیگاتور می‌شود. سر بالایی عضله بیشتر روی پوبیس می‌چسبد و تنه عضله از قسمت خلفی عضله نزدیک کننده

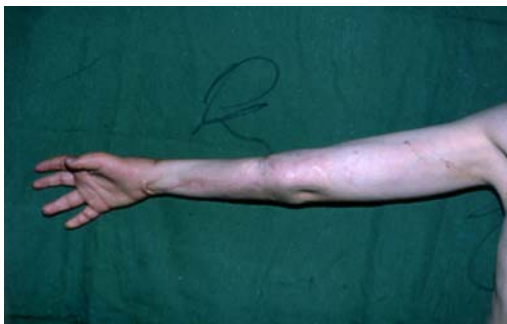چند ماه بعد از عمل بیماران توانستند وزنه ۱۰ کیلوگرمی را برداشته و جایجا کنند. تعداد ۲۲ بیمار را با این روش عمل کردیم و نتایج درمان در جدول شماره ۱ و ۲ ارائه شده است. این نتایج نشان می‌دهد که در ۹۰٪ موارد نتیجه عمل بسیار خوب بوده است (شکل ۱۰-۱۲).



شکل ۸- تصویر بعد از عمل، انگشتان بخوبی باز می‌شوند.



شکل ۹- فلکسیون انگشتان به اندازه کافی می‌باشد.

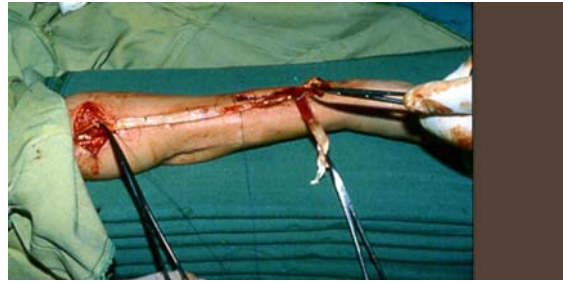

شکل ۱۰- تصویر، اکستانسیون انگشتان را بعد از انتقال عضله لاتیسموس دورسی نشان می‌دهد.

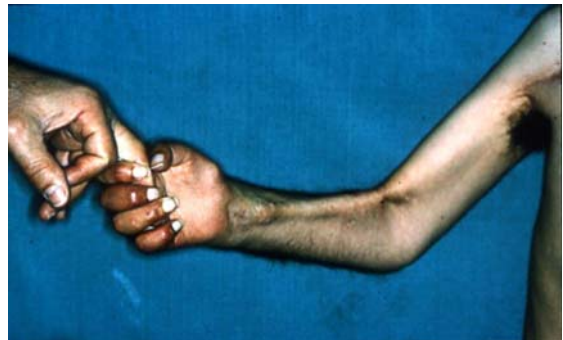۳- روش انتقال عضله گراسیلیس بصورت فلاپ آزاد:

ما ۴ بیمار را با این روش عمل کردیم. نتایج درمان در جدول شماره ۱ و ۲ ارائه شده و نشان می‌دهد که متوسط حرکات انگشتان ۱۳۵ درجه بوده است. نتایج درمان تمام بیماران با این روش خوب بود ولی نتیجه خیلی خوب نداشتیم. (شکل ۱۲ و ۱۴).

بدینوسیله انقباض عضله بای‌سپس موجب فلکسیون انگشتان می‌شود (شکل ۷).



شکل ۶- در مواردی که هیچ نوع عضله برای فلکسیون انگشتان وجود نداشته باشد، انتقال تاندون عضله بای‌سپس به فلکسورهای انگشتان مطرح است. تصویر انتقال تاندون بای‌سپس به واسطه T.F.L. به فلکسورهای انگشتان را نشان می‌دهد.



شکل ۷- تصویر فلکسیون انگشتان بعد از انتقال یک باندلت T.F.L. را نشان می‌دهد.

یافته‌ها

در این مقاله، نتایج درمان ۶۷ بیمار مبتلا به سندرم ولکمن گزارش شده است. سن بیماران ۷ تا ۱۸ سال و متوسط سن آنها ۱۳ سال بود. تعداد ۶۴ نفر (۹۵٪) مرد و ۳ نفر (۴٪) زن بودند. توزیع بیماران برحسب روشهای جراحی و نتایج عمل به شرح زیر می‌باشد:

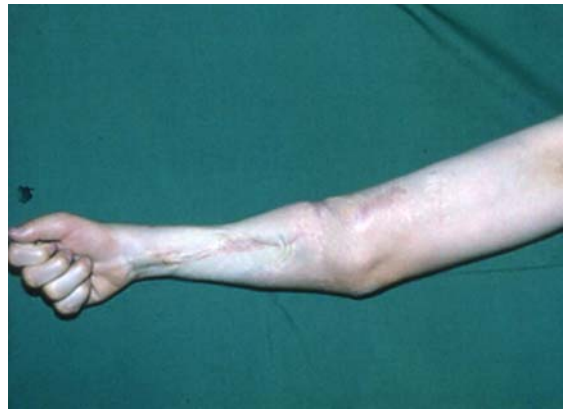۱- روش Scaglietti

مجموعاً ۳۵ بیمار با این روش عمل شدند. نتایج درمان در جدول شماره ۱ و ۲ ارائه شده است و نشان می‌دهد که متوسط باز و بسته کردن مفاصل انگشتان تا ۱۹۰ درجه رسیده است و در ۷۱٪ نتیجه عمل خیلی خوب بوده است (شکل‌های ۸ و ۹).

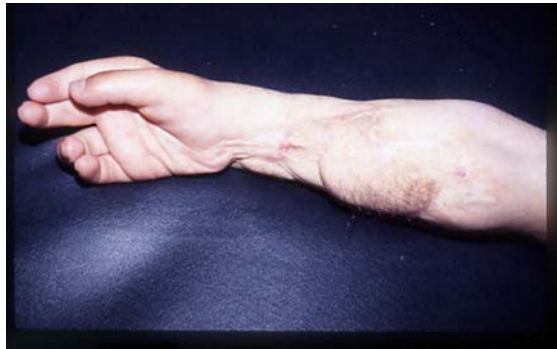۲- روش انتقال عضله لاتیسموس دورسی:

پس از انجام عمل جراحی و فیزیوتراپی کافی، اندازه متوسط حرکات مفاصل انگشتان به حدود ۲۰۰ درجه رسید و در مدت

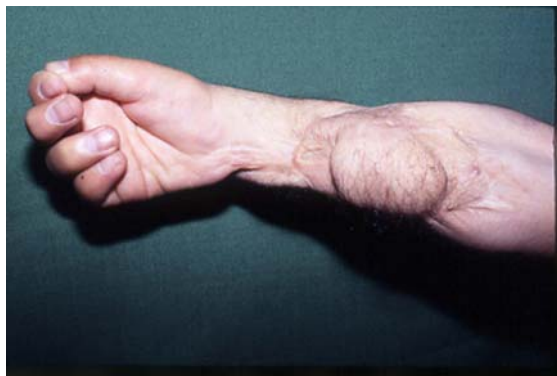توزیع نتایج درمان بر حسب روش جراحی در جدول شماره ۲ ارائه شده است و نشان می‌دهد که در همه بیماران نتیجه عمل خیلی خوب تا خوب بود و نتیجه عمل غیر قابل قبول نداشتیم. بهترین نتیجه درمان در روش لاتیسیموس و در سطح خیلی خوب به میزان ۹۰/۹٪ بود و پس از آن روش Scaglietti به میزان ۷۱/۴٪ بود. این اختلاف در نتیجه درمان به روشهای مختلف از نظر آماری معنی‌دار بود ($p < 0/01$).



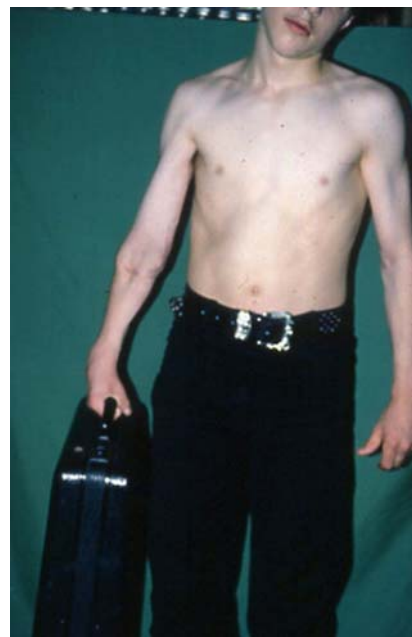شکل ۱۱- فلکسیون انگشتان بعد از انتقال عضله لاتیسیموس دورسی



شکل ۱۳- باز شدن انگشتان بعد از عمل



شکل ۱۴- فلکسیون انگشتان پس از انتقال عضله گراسیلیس به ساعد



شکل ۱۲- قدرت فلکسیون انگشتان بعد از انتقال عضله به اندزه کافی می‌باشد و بیمار می‌تواند وزنه ۱۰ کیلویی را حمل کند.

۴- روش انتقال عضله بای‌سپس به فلکسور انگشتان:

در این روش ۶ بیمار تحت درمان قرار گرفتند و نتایج درمان در جداول ۱ و ۲ ارائه شده است. در این روش مجموع حرکات مفاصل انگشتان تا ۱۱۰ درجه رسید. نتایج درمان تمام بیماران با این روش خوب بود ولی نتیجه خیلی خوب نداشتیم.

بازیابی حرکات مفاصل انگشتان بر حسب نوع مفصل و به تفکیک روشهای جراحی در جدول شماره ۱ ارائه شده است و نشان می‌دهد که بیشترین تأثیر در مفصل PIP بوجود آمد و کمترین اختلاف بین روشهای مختلف جراحی در مفصل PIP دیده شد. در مجموع بهترین حرکات مفصلی مربوط به روش لاتیسیموس و بعد روش Scaglietti بود.

بحث

در واقع سندرم ولکمن در کشور ما خیلی زیاد بوده و بتدریج در سالهای اخیر کمتر شده است، ولی هنوز از آنچه در کشورهای اروپایی و آمریکا مطرح است خیلی زیادتر و شدیدتر است. در سندرم ولکمن معمولی، مقداری از عضلات فلکسور سالم در ساعد وجود دارد که در این صورت پاسخ خوبی به عمل جراحی Scaglietti می‌دهد. ما در این مدت ۳۵ بیمار با این روش عمل کرده‌ایم و این بیماران مثل قبل از عمل به کارهای روزانه می‌پردازند و حرکات مفاصل انگشتان آنها به طور متوسط تا ۱۹۰ درجه می‌باشد.

جدول ۱- بازیابی حرکات مفصل انگشتان بر حسب روش عمل

روش عمل	متوسط حرکات مفصل MP (درجه)	متوسط حرکات مفصل PIP (درجه)	متوسط حرکات مفصل DIP (درجه)	مجموع حرکات مفصلی (درجه)
Scaglietti	۸۰	۹۰	۲۰	۱۹۰
لاتیسموس دورسی	۸۰	۹۰	۳۰	۲۰۰
گراسیلیس	۶۰	۶۵	۱۰	۱۳۵
بای سپس	۲۰	۸۰	۱۰	۱۱۰

جدول ۲- توزیع نتایج درمان بر حسب روش جراحی

روش عمل	نتیجه خیلی خوب بر حسب تعداد (درصد)	نتیجه خوب بر حسب تعداد (درصد)	جمع: تعداد (درصد)
Scaglietti	۲۵ (۷۱/۴)	۱۰ (۲۸/۶)	۳۵ (۱۰۰)
لاتیسموس دورسی	۲۰ (۹۰/۹)	۲ (۹/۱)	۲۲ (۱۰۰)
گراسیلیس	-	۴ (۱۰۰)	۴ (۱۰۰)
بای سپس	-	۶ (۱۰۰)	۶ (۱۰۰)
جمع	۴۵ (۶۷/۲)	۲۲ (۳۲/۸)	۶۷ (۱۰۰)

در مواردی که عضلات فلکسور انگشتان از بین رفته یعنی ولکمن بسیار شدید است باید عضله‌ای بجای عضلات از بین رفته جانشین کرد. ما ۲۲ مورد عضله لاتیسموس دورسی را بصورت فلاپ جزیره‌ای که در بالا به استخوان بازو چسبیده است جانشین کردیم که نتیجه خوب بود و بیماران کاملاً راضی بوده و کارهای روزمره خود را انجام می‌دهند. این روش را ما در ایران انجام داده‌ایم و تکنیک عمل آنرا کاملاً تشریح کرده و توضیح داده‌ایم. در این روش مجموع میزان حرکات مفصلی تا ۲۰۰ درجه می‌رسد. همچنین انتقال عضلاتی به صورت free flap نیز مطرح است که بیشتر از عضله گراسیلیس استفاده می‌شود. ما ۴ مورد انتقال عضله گراسیلیس نیز انجام دادیم که در هر چهار مورد نتیجه در حد متوسط بود؛ به طوریکه میزان فلکسیون انگشتان در حدود ۱۳۵ درجه بوده و کارهای روزانه با این مقدار حرکات انگشتان انجام پذیر است.

در مواردی که هیچ کدام از روشهای فوق امکان نداشته باشد انتقال تاندون بای سپس به فلکسورهای عمقی، حرکاتی مجموعاً تا ۱۱۰ درجه ایجاد می‌کند که برای بیمار قابل قبول است و کارهای روزانه را انجام می‌دهد. در سندرم ولکمن قدیمی اگر برای بیمار مقداری از عضلات فلکسور انگشتان باقی مانده باشد روش جلو کشیدن این عضلات یا همان روش Scaglietti بهترین روش است. در این روش عضلات از زیر پریوست استخوانهای رادیوس و اولنار تشریح شده، اتصالات بالای آن قطع و به پایین کشیده می‌شوند و انگشتان آزاد می‌گردند. در این روش، در صورتی که دقت شود که به عروق بین استخوانی قدامی و عروق و اعصاب اصلی آسیبی نرسد بیمار می‌تواند تمام کارهای ضروری و روزانه را انجام دهد که این نتیجه خیلی خوبی است.

اگر کلیه عضلات فلکسور انگشتان از بین رفته است الزاماً باید با عضلات دیگری جانشین گردد که ما عضله لاتیسموس دورسی را ترجیح می‌دهیم. این عضله از زیر بغل تا محل اتصال به لبه لگن خاصره تشریح شده و به شکل لوله‌ای شده از زیر پوست زیر بغل بازو و ساعد به صورت فلاپ جزیره‌ای روی تاندونهای فلکسور عمقی انگشتان ثابت می‌شود. نتیجه آن خیلی خوب است و بیمار بسیار راضی است و تمام کارهای روزانه را انجام می‌دهد.

در صورتی که به علتی این روش هم ممکن نباشد انتقال عضله گراسیلیس به صورت فلاپ آزاد مطرح می‌شود که پیوند میکروسکوپی شریان و ورید و عصب مطرح است، عمل طولانی‌تر است و نتیجه نسبی دارد.

روش دیگر شامل انتقال تاندون عضله دو سربازویی به تاندونهای فلکسور انگشتان نیز در مواردی کاربرد دارد و آن هم نتیجه نسبی دارد. بیماران نسبتاً راضی هستند. در صورتی که عضلات اکستانسور و فلکسور هر دو از بین رفته باشند انتقال عضله لاتیسموس دورسی برای فلکسورها و عضله گراسیلیس به صورت فلاپ آزاد برای اکستانسورها انجام می‌شود تا بیمار بتواند کارهای روزانه را انجام دهد.

نتیجه‌گیری

در موارد قدیمی سندرم ولکمن ایسکمیک، اگر مقداری عضله سالم با توانایی انقباض وجود داشته باشد، ما روش آزاد سازی عضلات فلکسور که در سطح زیر پریوست استخوانهای اولنا و رادیوس انجام می‌شود را پیشنهاد می‌کنیم. در مواردی که عضله سالم قابل انقباض وجود نداشته باشد، می‌توان از عضله گراسیلیس بصورت free flap، عضله لاتیسموس دورسی به

صورت island flap، و یا انتقال قدرت انقباض عضله دو سر بازویی توسط گرافت فاسیا به تاندونهای فلکسور انگشتان استفاده کرد.

REFERENCES

1. Volkmann R. Die ischämischen Muskellähmungen und ontracturen. Zentralbil Chir 1881;(7):801.
2. Daniels M, Reichman J, Brezis M. Mannitol treatment for acute compartment syndrome. Nephron 1998;79(4):492-3.
3. Scaglietti O. [Immediate and late clinical syndromes of vascular lesions in fractures of extremities]. Riforma Med 1957;71(27):749-55. (Full text in in Italian)
4. Gosset J. [Surgical desinsertion of the anterior long muscles of the forearm in the treatment of contractures and ischemic retraction]. J Chir (Paris) 1956;72(5):487-94. (Full text in in French)
5. Brones MF, Wheeler ES, Lesavoy MA. Restoration of elbow flexion and arm contour with the latissimus dorsi myocutaneous flap. Plast Reconstr Surg 1982;69(2):329-32.
6. Zancolli E, Mitre H. Latissimus dorsi transfer to restore elbow flexion. An appraisal of eight cases. J Bone Joint Surg Am 1973;55(6):1265-75.
7. Manktelow RT. Microvascular Reconstruction. Berlin: Springer-Verlag Telos; 1986. p.46-52.
8. Barlett sp, May JW Jr, Yaremchuk MJ. The latissimus dorsi muscle: a fresh cadaver study of the primary neurovascular pedicle. Plast Reconstr Surg 1981;67(5):631-6.
9. Tobin GR, Schusterman M, Peterson GH, Nichols G, Bland KI. The intramuscular neurovascular anatomy of the latissimus dorsi muscle: the basis for splitting the flap. Plast Reconstr Surg 1981;67(5):637-41.
10. Gousheh J. The treatment of war injuries of the brachial plexus. J Hand Surg Am 1995;20(3 Pt 2):S68-76.
11. Ercetin O, Akinçi M. Free muscle transfer in Volkmann's ischaemic contracture. Ann Chir Main Memb Super 1994;13(1):5-12.
12. Ikuta y, KuboT, Tsuge K. Free muscle transplantation by microsurgical technique to treat severe Volkmanns contracture. Plast Reconstr Surg. Plast Reconstr Surg 1976;58(4):407-11.