

میزان شیوع تحلیل سطح دیستال ریشه‌های مولر دوم مجاور مولر سوم نهفته با استفاده از رادیوگرافی‌های پری‌اپیکال و پانورامیک

دکتر محمد ابراهیمی ساروی^{۱+} - دکتر یوشیا هو رفوآ^۲ - دکتر یونس نظری داشلی برون^۳ - دکتر رضا شریفی^۴

۱- استادیار گروه آموزشی پروتزهای دندانی، دانشکده دندانپزشکی، دانشگاه علوم پزشکی و خدمات بهداشتی درمانی مازندران، ساری، ایران

۲- استادیار گروه آموزشی جراحی دهان، فک و صورت، دانشکده دندانپزشکی، دانشگاه علوم پزشکی و خدمات بهداشتی درمانی تهران، تهران، ایران

۳- ارتودنتیست

۴- دندانپزشک

Prevalent of root resorption of second molar adjacent the impacted third molar in preiapical and panoramic radiographs

Mohammad Ebrahimi Saravi¹, Yushiaho Refoa², Yunes Nazari Dashlibrun³, Reza Sharifi⁴

1- Assistant Professor, Department of Prosthodontics, School of Dentistry, Mazandaran University of Medical Sciences, Sari, Iran (dowdy_shrapnel@yahoo.com)

2[†]- Assistant Professor, Department of Oral and Maxillofacial Surgery, School of Dentistry, Tehran University of Medical Sciences, Tehran, Iran

3- Orthodontist

4- Dentist

Background and Aims: Impacted third molar reduces the bone level in the distal aspect of second molar, and sometimes it can lead to root resorption of the adjacent tooth. The purpose of this study was to determine this resorption using panoramic and periapical radiographs.

Materials and Methods: In this cross-sectional descriptive study 54 patient (28 men, 26 women) above 15 years old with the average of 22 years in Oral and Maxillofacial Department of Tehran University were studied. A periapical radiography from the third molar and a panoramic radiograph were taken from each patient (Because of their routine use and evaluation of accuracy of panoramic compared with periapical), and the magnitude of the root resorption for the second molar was determined by 2 observers and written in a questionnaire. Data were analyzed using Fisher test.

Results: The prevalence of the root resorption of the second molar adjacent to the impacted third molar in the panoramic and the periapical radiographies, with respect to the limitation of the sample size were 46.3% and 31.5%, respectively, with 95% confidence (P>0.05). Most of these resorptions were in the cervical third of the second molar roots and in cases in which the third molars were mesially oriented or horizontal. There was also no significant difference between panoramic and periapical radiographs.

Conclusion: Due to the increased risk of resorption of the second molar adjacent to the third molar, extraction of the impacted third molars, especially mesially oriented or horizontal ones are recommended.

Key Words: Third molar, Root resorption, Impacted tooth, Panoramic, Periapical

Journal of Dental Medicine-Tehran University of Medical Sciences 2014;26(4):288-94

+ مؤلف مسؤول: ساری - بلوار خزر - دانشگاه علوم پزشکی و خدمات بهداشتی درمانی مازندران - دانشکده دندانپزشکی - گروه آموزشی پروتزهای دندانی
تلفن: ۰۹۱۲۵۱۳۶۹۳۹ - نشانی الکترونیک: dowdy_shrapnel@yahoo.com

میزان شیوع تحلیل سطح دیستال ریشه‌های مولر دوم مجاور مولر سوم نهفته با استفاده از ... دکتر محمد ابراهیمی ساروی و همکاران

چکیده

زمینه و هدف: دندان مولر سوم نهفته، سطح استخوان را در سطح دیستال دندان مولر دوم کاهش می‌دهد و گاهی اوقات می‌تواند منجر به تحلیل ریشه دندان مجاور نیز بشود. هدف از این تحقیق تعیین میزان این تحلیل با استفاده از رادیوگرافی پری‌آپیکال و پانورامیک بود.

روش بررسی: در این مطالعه مقطعی - توصیفی ۵۴ بیمار (۲۸ مرد، ۲۶ زن) بزرگتر از ۱۵ سال با میانگین سنی ۲۲ سال از بخش جراحی دهان، فک و صورت دانشکده دندانپزشکی دانشگاه علوم پزشکی تهران حضور داشتند. از هر بیمار رادیوگرافی پانورامیک و پری‌آپیکال دندان مولر سوم (به دلیل روتین بودن آن‌ها و بررسی دقت پانورامیک نسبت به پری‌آپیکال) تهیه گردید و تحلیل ریشه دندان مولر دوم توسط دو نفر مشاهده و یادداشت گردید، برای آنالیز داده‌ها از تست آماری Fisher استفاده شد.

یافته‌ها: شیوع تحلیل ریشه دندان مولر دوم مجاور با مولر سوم نهفته در رادیوگرافی پانورامیک و پری‌آپیکال بیماران مورد بررسی به ترتیب ۴۶/۳ و ۳۱/۵ درصد بود ($P > 0.05$). بیشتر این تحلیل‌ها در یک سوم سرویکالی دندان مولر دوم که دندان مولر سوم نهفته با موقعیت مزبالی یا افقی مشاهده گردید.

نتیجه‌گیری: با توجه به درصد نسبتاً بالای تحلیل کشیدن دندان مولر سوم نهفته به ویژه با موقعیت مزبالی یا افقی برای جلوگیری از عوارض بعدی توصیه می‌گردد.

کلید واژه‌ها: مولر سوم، تحلیل ریشه، دندان نهفته، رادیوگرافی، پری‌آپیکال، پانورامیک

وصول: ۹۱/۱۲/۲۰ اصلاح نهایی: ۹۲/۱۰/۰۱ تأیید چاپ: ۹۲/۱۰/۰۲

مقدمه

فرآیند این تحلیل هنوز توصیف نشده است اما به نظر می‌رسد مشابه فرآیند تحلیل دندان‌های شیری در حضور دندان‌های دائمی باشد. کشیدن دندان نهفته ممکن است باعث حفظ دندان مجاور از طریق ترمیم سمان شود. گاهی برای حفظ این دندان‌ها درمان ریشه الزامی است (۱،۷،۸). در ضمن لازم به یادآوری است که با آزمایش دقیق، تمام بیماران به احتمال زیاد تحلیل ریشه در یک یا چندین دندان دارند. در یک مطالعه رادیوگرافیک که از ۱۳۲۶۳ دندان انجام شد، تمام بیماران شواهدی از تحلیل ریشه را نشان دادند و ۸۶/۴٪ دندان‌های آزمایش شده تحلیل خارجی را نشان دادند. بیشتر نواحی تحلیل به صورت خفیف بودند و تابلوی کلینیکی واضحی نداشتند ولی در ۱۰٪ بیماران مقادیر غیرمعمولی از تحلیل خارجی، نشان داده شد (۹).

از علل تحلیل خارجی می‌توان به نیروهای مکانیکی اضافی مثل درمان‌های ارتودنسی (۱۰،۱۱) التهاب پری‌آپیکال (۱۲)، کیست‌ها و تومورها (۹،۱۰)، ترومای دندانی و نیروهای اکلوزال اضافی (۸،۹،۱۰)، گرفت‌های ضخیم آلوئولار (۹)، عدم تعادل هورمونال (۹)، سفید کردن دندان‌ها (۹)، بیماری پاژت (۹)، درگیری موضعی Herpes zoster (۹)، درمان‌های پرپودنتال (۷،۹،۱۳،۱۴)، جابه‌جا کردن دندان (۹)، رویش نابه‌جای دندانی (۱۷-۱۵) و فشار از طرف دندان نهفته (۲۱-۱۸، ۱۵، ۹، ۱۳) اشاره کرد. در رادیوگرافی تحلیل خارجی معمولاً به شکل نمای بید خورده دیده می‌شود و به صورت یک رادیولوسنسی نسبت به نواحی دیگر ساختار دندان دیده می‌شود. اگر ضایعه به کانال

دندان نهفته دندانی است که نمی‌تواند در زمان مورد انتظار در قوس دندانی قرار بگیرد. جلوگیری از رویش دندان توسط دندان‌های مجاور، بافت فوقانی سخت یا بافت نرم اضافی، سبب نهفتگی دندان می‌شود. شایع‌ترین دندان‌های نهفته مولرهای سوم فک بالا و پایین و بعد کانین‌های فک بالا و پرمولرهای فک پایین می‌باشند (۱). مولرهای سوم آخرین دندان‌هایی هستند که می‌رویند و بنابراین به احتمال زیاد فضای ناکافی برای رویش دارند و نهفته باقی می‌مانند. زمان ایده‌آل برای کشیدن مولر سوم نهفته پس از تشکیل یک سوم ریشه‌ها و قبل از اینکه دو سوم ریشه تشکیل شده باشد و معمولاً بین سنین ۱۶ تا ۱۸ سالگی است (۱). کشیدن به موقع علاوه بر اینکه از عوارض پس از عمل می‌کاهد، ترمیم را امکان‌پذیرتر می‌سازد، در نتیجه از ایجاد مشکلاتی همچون پوسیدگی دیستالی مولر دوم، پری‌کورونیت، کیست یا تومور با منشاء دندانی، درد با منشاء نامعلوم، بیماری‌های پرپودنتال، شکستگی فک و تحلیل ریشه‌های دندان‌های مجاور پیشگیری می‌نماید و همچنین درمان‌های ارتودنسی بعدی را تسهیل می‌نماید (۶-۱).

حضور مولر سوم نهفته، میزان استخوان در سطح دیستال مولر دوم مجاور آن را کاهش می‌دهد و گاهی این تحلیل به حدی است که علاوه بر ایجاد مشکلات پرپودنتال، سبب فشار از جانب مولر سوم نهفته بر روی ریشه دندان مجاور شده و سبب تحلیل ریشه می‌شود.

۳- نوع نهفتگی: شامل نهفته در نسج نرم و نیمه نهفته در نسج سخت می‌باشد که با توجه به رادیوگرافی‌ها تعیین می‌گردید.
۴- شماره دندان: شماره دندان با مشاهده و در یکی از چهار ناحیه موردنظر (سمت راست، بالا- سمت چپ، بالا- سمت راست، پایین و سمت چپ، پایین) علامت زده می‌شد.
۵- محور دندان مولر سوم: چهار حالت مزیال، عمودی، افقی و دیستالی با توجه به رادیوگرافی‌ها برای هر بیمار تعیین می‌شد.
۶- احتمال وجود کیست دانتی ژور (اندازه فولیکول): در صورتی که اندازه قطر فولیکول از ۲/۵ سانتی‌متر بزرگتر بود یا فضای فولیکولی در بالای تاج بزرگتر از ۳ میلی‌متر بود احتمال وجود کیست دانتی ژور در نظر گرفته می‌شد (۲۳).

۷- محل تماس با ریشه باید ذکر می‌شد. منظور از محل تماس با ریشه، نزدیک‌ترین محل تماس دندان مولر سوم با مولر دوم می‌باشد که الزاماً می‌تواند روی ریشه نباشد، بلکه روی استخوان دیستالی دندان مولر دوم باشد. با توجه به این نکته محل تماس می‌تواند یک سوم سرویکالی، یک سوم میانی و یک سوم آپیکالی باشد.
۸- ارتفاع استخوان دیستالی مولر دوم: در این قسمت ارتفاع استخوان دیستالی با توجه به CEJ دندان مولر دوم و ارتفاع استخوان مزیالی مولر دوم در رادیوگرافی‌ها ارزیابی می‌شد و به صورت نرمال و غیر نرمال در نظر گرفته می‌شد.
۹- وضعیت PDL، در این قسمت وضعیت PDL به صورت ممتد و منقطع ارزیابی می‌شد.

۱۰- وضعیت تحلیل ریشه: این فاکتور با توجه به رادیوگرافی‌ها، اگر در اثر تماس مولر سوم با ریشه‌های مولر دوم تحلیل درحد سمان یا عاج بود Simple و اگر به پالپ کانال یا اتاق پالپ رسیده بود Complex و در صورتی که هیچ اثری از تحلیل بر روی ریشه وجود نداشت گزینه Nothing (ندارد)، ثبت می‌شد.

داده‌های این مطالعه با استفاده از فراوانی مطلق و نسبی توصیف شده و مقایسه فراوانی تحلیل ریشه مولر دوم با استفاده از دو روش رادیوگرافی پری‌آپیکال و پانورامیک با استفاده از تست آماری Fisher و با استفاده از نرم‌افزار SPSS 12 تجزیه و تحلیل شد و سطح معنی‌داری (P=۰/۰۵) در نظر گرفته شد.

پالپ تجاوز نکرده باشد، مشاهده دقیق رادیوگرافی، کانال بدون تغییر را در منطقه ضایعه نشان می‌دهد (۹،۲۲،۲۳). آگاهی دندانپزشکان از میزان شیوع عوارض ناشی از نهفتگی مولر سوم بر روی دندان مولر دوم مجاور آن در حفظ مولر دوم و پیشگیری از مشکلات نهفتگی مولر سوم می‌تواند سهم به‌سزایی داشته باشد. هدف از این مطالعه بررسی میزان شیوع تحلیل ریشه مولر دوم مجاور مولر سوم نهفته با استفاده از دو روش رادیوگرافی پانورامیک و پری‌آپیکال بود تا به این طریق بتوان با کشیدن به موقع و درمان صحیح، در حفظ دندان مولر دوم اقدام کرد.

روش بررسی

مطالعه حاضر به صورت مقطعی و توصیفی - تحلیلی انجام شده است و جمعیت مورد مطالعه بیماران مراجعه کننده به بخش جراحی دهان و فک و صورت دانشکده دندانپزشکی دانشگاه علوم پزشکی تهران بودند.

در این مطالعه ۵۴ بیمار مورد مطالعه قرار گرفتند و برای هر بیمار یک پرسش‌نامه دو قسمتی تکمیل گشت. از بیماران واجد شرایط رادیوگرافی پری‌آپیکال از ناحیه دندان مولر سوم به همراه یک رادیوگرافی پانورامیک تهیه شد. رادیوگرافی پری‌آپیکال به صورت استاندارد (تابش اشعه مرکزی موازی با سطح اکلوزال و عمود بر فیلم) و با کمک بایت بلاک تهیه گردید. رادیوگرافی پانورامیک هم طبق استانداردهای دستگاه‌های پانورامیک توسط بخش رادیولوژی یا هر رادیولوژی در خارج دانشکده انجام می‌شد.

بعد از تهیه رادیوگرافی‌ها قسمت دوم چک لیست که شامل بررسی ۱۰ فاکتور موردنظر است، تکمیل گردید. این قسمت با توجه به رادیوگرافی پری‌آپیکال تکمیل می‌شد و در صورت وجود اختلاف بین رادیوگرافی‌های پانورامیک و پری‌آپیکال، اختلافات در قسمت توضیحات که در انتهای چک لیست در نظر گرفته بود ثبت می‌گردید. لازم به توضیح است که تمام مراحل بررسی رادیوگرافیک این مطالعه توسط دو مشاهده‌گر (دانشجو و متخصص) انجام شد. ۱۰ فاکتور مورد بررسی و نحوه ارزیابی آن‌ها به شرح زیر است:

۱- سن بیمار: بیماران به دو گروه ۱۵-۲۵ سال و بالای ۲۵ سال تقسیم شدند.

۲- جنس بیمار

یافته‌ها

(۷۵/۹٪) به صورت Partial bony impaction بود. در فراوانی بیماران برحسب Inclination مولر سوم، تنها در دو مورد تفاوت در رادیوگرافی پانورامیک و پری‌آپیکال دیده شد، به صورتی که دو دندان مولر سوم در رادیوگرافی پری‌آپیکال به صورت عمودی اما در پانورامیک به صورت مزیالی دیده شدند (جدول ۱).
ارتفاع استخوان دیستالی، محل تماس با ریشه و وجود کیست دانتی ژور در هر دو نوع رادیوگرافی یکسان بود. درمورد وضعیت PDL در ۳۵ مورد (۶۴/۸٪) در رادیوگرافی پری‌آپیکال و در ۲۸ مورد (۵۱/۹٪) در رادیوگرافی پانورامیک PDL ممتد بود و در بقیه موارد PDL به صورت منقطع دیده شد (P=۰/۵۷) (جدول ۱).

تعداد ۵۴ بیمار (۲۸ مرد و ۲۶ زن) بالای ۱۵ سال با متوسط سنی ۲۲ سال که به بخش جراحی دهان و فک و صورت دانشکده دندانپزشکی دانشگاه علوم پزشکی تهران مراجعه کرده بودند مورد مطالعه قرار گرفتند. با توجه به مشاهدات رادیوگرافی از ۲۸ مرد، در ۱۵ مورد (۵۳/۶٪) تحلیل ریشه مولر دوم در رادیوگرافی پانورامیک و ۱۱ مورد (۳۹/۳٪) تحلیل در رادیوگرافی پری‌آپیکال وجود داشت. در زنان مورد بررسی از ۲۶ زن، تعداد ۱۰ مورد (۳۸/۵٪) تحلیل در رادیوگرافی پانورامیک و ۶ مورد (۲۳/۱٪) تحلیل در رادیوگرافی پری‌آپیکال داشتند. توزیع فراوانی نوع نهفتگی در هر دو نوع رادیوگرافی یکسان بود ۱۳ نهفتگی (۲۴/۱٪) به صورت Bony impaction و ۴۱ نهفتگی

جدول ۱- توزیع فراوانی بیماران مورد مطالعه برحسب دو رادیوگرافی پانورامیک و پری‌آپیکال به تفکیک فاکتورهای مورد بررسی

پری‌آپیکال تعداد (درصد)	پانورامیک تعداد (درصد)		
۴۱ (۷۵/۹)	۴۱ (۷۵/۹)	نیمه نهفته در نسج سخت	نوع نهفتگی
۱۳ (۲۴/۱)	۱۳ (۲۴/۱)	نهفته در نسج نرم	
۲۳ (۴۲/۶)	۲۳ (۴۲/۶)	چپ پایین	شماره دندان
۱۸ (۳۳/۳)	۱۸ (۳۳/۳)	راست پایین	
۷ (۱۳)	۷ (۱۳)	چپ بالا	
۶ (۱۱)	۶ (۱۱)	راست بالا	
۲ (۳/۷)	۲ (۳/۷)	دیستال	محور مولر سوم
۱۴ (۲۵/۹)	۱۴ (۲۵/۹)	افقی	
۱۶ (۲۹/۶)	۱۲ (۲۲/۲)	عمودی	
۲۲ (۴۰/۷)	۲۴ (۴۸/۱)	مزیالی	
۲ (۳/۷)	۲ (۳/۷)	قطر فولیکول از ۲/۵ سانتی‌متر بزرگتر	احتمال وجود کیست دانتی ژور
۵۲ (۹۶/۳)	۵۲ (۹۶/۳)	قطر فولیکول کوچکتر از ۲/۵ سانتی‌متر	
۴ (۷/۴)	۴ (۷/۴)	بدون تماس	محل تماس با ریشه
۶ (۱۱/۱)	۶ (۱۱/۱)	ناحیه یک سوم آپیکال	
۱۲ (۲۲/۲)	۱۲ (۲۲/۲)	ناحیه یک سوم مدیال	
۳۲ (۵۹/۳)	۳۲ (۵۹/۳)	ناحیه یک سوم سرویکال	
۱۵ (۲۷/۸)	۱۵ (۲۷/۸)	طبیعی	ارتفاع استخوان دیستال
۳۹ (۷۲/۲)	۳۹ (۷۲/۲)	غیرطبیعی	
۳۵ (۶۴/۸)	۲۸ (۵۱/۹)	ممتد	وضعیت پریدونتال
۱۹ (۳۵/۵)	۲۶ (۴۸/۵)	منقطع	

رادیوگرافی پری آپیکال ۲/۲۴٪ گزارش کردند (۱۳).

همانطور که ذکر شد در تحقیق حاضر میزان تحلیل ریشه مولر دوم مجاور مولر سوم نهفته به تفکیک در دو رادیوگرافی پری آپیکال و پانورامیک مورد بررسی قرار گرفت و میزان آن به ترتیب در رادیوگرافی پانورامیک و پری آپیکال ۵/۴۶٪ و ۵/۳۱٪ گزارش شد. در این مطالعه به دلیل دقت بالاتر رادیوگرافی پری آپیکال به عنوان Gold standard در نظر گرفته شد که تفاوت معنی داری هم بین دو گروه مشاهده نشد (۲۴-۲۶).

بیشتر این تحلیل‌ها در دندان‌های با Inclination مزبالی و افقی (۷۰٪) دیده شد که مطابق با نتایج مطالعه Nemcovsky و همکاران بود (۱۳) که او نیز اکثریت این تحلیل‌ها را در دندان‌های مولر Mesioangular با زاویه بیشتر از ۶۰ درجه دید. در ضمن اکثریت این تحلیل‌ها در ناحیه یک سوم سرویکال ریشه مولر دوم دیده شد که این نتایج مشابه نتایج مطالعه Nitzan و همکاران بود (۱۱) که او نیز به همین مورد تأکید داشت.

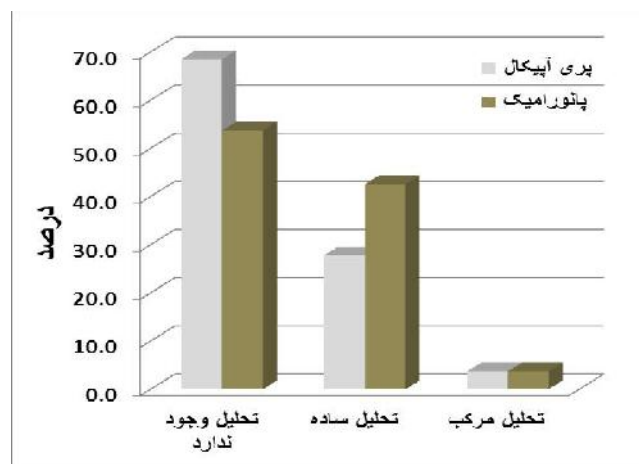
باتوجه به اینکه در ۲/۷۲٪ کل موارد ارتفاع استخوان دیستالی مولر دوم کاهش یافته بود می‌توان گفت که علاوه بر حضور مولر سوم نهفته که در اثر فشار سبب کاهش ارتفاع استخوان دیستالی مولر دوم می‌شود، عدم رعایت بهداشت و بیماری‌های پرودنتال نیز می‌تواند سبب کاهش ارتفاع استخوان دیستالی شود (۱۱، ۲۷).

درضمن با توجه به اینکه میزان تحلیل ریشه مولر دوم و میزان مواردی که PDL در رادیوگرافی‌های پانورامیک و پری آپیکال دچار تغییر شده است، می‌توان گفت که در رادیوگرافی پانورامیک ۱ مورد PDL منقطع دیده شده اما تحلیل ریشه دیده نشده است ولی در رادیوگرافی پری آپیکال در ۲ مورد تغییرات PDL دیده شده است ولی تحلیل وجود نداشته است.

احتمال وجود کیست دانتی ژور در رادیوگرافی‌ها داده شد در این مطالعه تقریباً مشابه مطالعه Eliasson و همکاران بود (۱۲) که او نیز این میزان را ۲/۳٪ گزارش کرد. البته در ۱ مورد از بیماران کیست پس از جراحی به بخش پاتولوژی ارسال شد که کیست دانتی ژور تأیید گردید.

اما در مورد تعیین ارتباط بین جنس، نوع نهفتگی و Inclination مولر سوم با تحلیل ریشه مولر دوم مجاور مولر سوم می‌توان گفت که

تعداد ۱۷ نفر (۳۱/۵٪) در رادیوگرافی پری آپیکال تحلیل ریشه مولر دوم داشتند (۲۷/۸٪ به صورت Simple و ۳/۷٪ به صورت Complex). درحالی‌که در رادیوگرافی پانورامیک فراوانی افراد دارای تحلیل ریشه مولر دوم ۲۵ نفر بود (۴۶/۳٪) که در ۴۲/۶٪ به صورت Simple و ۳/۷٪ به صورت Complex بوده است. این تفاوت فراوانی نسبی تحلیل ریشه مولر دوم بین دو روش مورد استفاده برای تشخیص از لحاظ آماری معنی دار نبود (P=۰/۲۹) (نمودار ۱).



نمودار ۱- فراوانی نسبی تحلیل ریشه مولر دوم با استفاده از رادیوگرافی پری آپیکال و پانورامیک

بحث و نتیجه‌گیری

در افراد مورد بررسی در این مطالعه حدود ثلث آن‌ها در رادیوگرافی پری آپیکال تحلیل ریشه مولر دوم داشتند و رادیوگرافی پانورامیک در نزدیک به نیمی از بیماران تحلیل را نشان داد. در سال‌های گذشته مطالعات زیادی درباره اثر باقی ماندن مولر سوم نهفته و اثرات آن بر پرودنشیوم مولر دوم مجاور آن انجام شده است ولی در این باره اختلاف نظرهایی وجود داشت به طوری که Nitzan و همکاران با استفاده از روش رادیوگرافی میزان این تحلیل را ۷/۵٪ نشان دادند (۱۱) اما Eliasson و همکاران با استفاده از روش رادیوگرافی میزان این تحلیل را در ریشه دیستال مولر دوم ماگزینا ۱٪ و در مندیبل ۱/۵٪ گزارش کردند (۱۲). در سال ۱۹۹۶ Knutsson و همکاران میزان این تحلیل را ۱ درصد گزارش کردند که از رادیوگرافی برای تشخیص استفاده کرده بودند (۱۴). در همان سال Nemcovsky و همکاران میزان تحلیل ریشه مولر دوم مجاور مولر سوم نهفته را با روش

دقیق‌تر موضوع استفاده شود.

باتوجه به درصد نسبتاً بالای تحلیل، کشیدن دندان مولر سوم نهفته به ویژه با موقعیت مزبالی یا افقی برای جلوگیری از عوارض بعدی توصیه می‌گردد.

تشکر و قدردانی

این مقاله حاصل طرح تحقیقاتی به شماره ۲۴۷۵ می‌باشد که نویسندگان این مقاله از حمایت مالی دانشگاه علوم پزشکی تهران تشکر می‌نمایند.

استفاده از آزمون‌های غیرپارامتری به علت وجود سلول‌های صفر در جداول توافقی بین فاکتورهای موردنظر بالا با تحلیل ریشه مولر دوم، علمی نبوده و به همین دلیل از انجام آن صرف‌نظر شد. درضمن در یک جمع‌بندی کلی به استناد آمارهای توصیفی (درصدی) مقایسه‌ای و با توجه به جدول ۱ می‌توان گفت که نتایج حاصل از دو رادیوگرافی پانورامیک و پری‌آپیکال جز در ۳ فاکتور فراوانی وضعیت Inclination مولر سوم، شرایط PDL و میزان شیوع تحلیل ریشه مولر دوم که اختلافاتی دیده شد در بقیه موارد تفاوتی نداشت (جدول ۱).
باتوجه به دقت بالاتر CBCT پیشنهاد می‌شود برای بررسی

منابع:

- 1- Peterson LJ, Eliss E, Hupp JR, tucker MR. Contemporary oral and maxillofacial surgery. 4th ed. St Louis: CV Mosby;2003,ch9:184-213.
- 2- Howe GL. Minor Oral surgery. 3rd ed. London: Wright;1988,ch2:27-86.
- 3- Jaffari SM. Removal of impacted and grown teeth. 1st ed. Tehran: Shayan Nemodar;2003:60-80.
- 4- Waite DE. Test book of practical oral and Maxillofacial surgery. 3rd ed. Philadelphia: LEA & Febiger; 1987, ch10:130-44.
- 5- Laskin DM. oral and maxillofacial surgery. 1st ed. St. Louis: Mosby; 1985,ch2:49-98.
- 6- Tetsch P, Wagner W. operative extraction of wisdom teeth . 4th ed. London: wolfe; 1990, ch3: 33-54.
- 7- Newman MG, Takei HH, Carranza FA. Clinical periodontology. 9th ed. Philadelphia: W.B Saunders; 2002, ch58: 871-8.
- 8- Andreasen JO. External root resorption; Its implication in dental traumatology, Poedodontics, Periodontics, orthodontics and endodontics. Int J Endod. 1985;18(2):109-18.
- 9- Neville BW, Damm DD, Allen CA, Bouquot JE. Oral & Maxillofacial Pathology. 2nd ed. Philadelphia: W.B. Saunders;2002, ch2:49-106.
- 10- proffit WR. Contemporary orthodontics. 3rd ed. St. Louis: Mosby; 2000, ch9:296-325.
- 11- Nitzan D, Keren T, Marmary Y. Does an impacted tooth cause root resorption of the adjacent one? Oral Surg Oral Med Oral Pathol. 1981;51(3):221-4.
- 12- Eliasson S, Heimdahl A, Nordenram A. Pathological changes related to long-term impaction of third molars. A radiographic study. Int J Oral Maxillofac Surg. 1989;18(4):210-2.
- 13- Nemcovsky CE, Libfeld H, Zubery Y. Effect of non-erupted third molars on distal roots and supporting structures of approximal teeth. A radiographic survey of 202 cases. J Clin Periodontol. 1996;23(9):810-5.
- 14- Knutsson K, Brehmer B, Lysell L, Rohlin M. pathoses associated with mandibular third molars subjected to removal. Oral Surg Oral Med Oral Pathol Oral Radiol Oral Endod. 1996;82(1):10-7.
- 15- Kahl B, Gerlach KL, Hilgers RD. A long-term, follow-up, radiographic evaluation of asymptomatic impacted third molars in orthodontically treated patients. Int J Oral Maxillofac Surg. 1994;23(5):279-85.
- 16- Lysell L, Brehmer B, Knutsson K, Rohlin M. Judgment on removal of asymptomatic mandibular third molar: influence of the perceived likelihood of pathology. Dentomaxillofac Radiol. 1993;22(4):173-7.
- 17- Ommell L, Sipher D. root resorption in association with ectopic eruption. ASDC J Dent Child. 1987;54(5):361-2.
- 18- Henefer EP. Root resorption by an impacted tooth. Oral surg oral med oral pathol. 1968;26(5):658.
- 19- Romero CJ. Root resorption of second molar related to impacted 3rd molar. Oral Surg Oral Med Oral Pathol. 1971;32(3):502.
- 20- Oles RD. Root resorption associated with impacted maxillary 3rd molar. Oral Surg Oral Med Oral Pathol. 1979;48(3):281.
- 21- Lysell L, Rohlin M. A study of indications used for removal of mandibular third molar. Int J Oral Maxillofac Surg. 1988;17(3):161-4.
- 22- Cohn S, Burns RC. Pathway of pulp. 8th ed. St. Louis: Mosby ; 2002, ch16: 603-49.
- 23- Wood NK, Goaz PW. Differential diagnosis of oral Maxillofacial lesions. 5th ed. St. louis: Mosby;1997, ch 17: 279-95.
- 24- Pai AV, Khosla M. Root resection under the surgical field employed for extraction of impacted tooth and management of external resorption. J Conserv Dent. 2012;15(3):298-302.
- 25- Mettes TD, Ghaeminia H, Nienhuis ME, Perry J, van der Sanden WJ, Plasschaert A. Surgical removal versus retention for the management of asymptomatic impacted wisdom teeth. Cochrane Database Syst Rev. 2012;6:CD003879.
- 26- Siotia J, Gupta SK, Acharya SR, Saraswathi V. Diagnostic ability of computed tomography using DentaScan software in endodontics: case reports. Int J Comput Dent.

2011;14(4):321-34.

resorption: case report and discussion of management options.

27- YuVS, MesserHH, Tan KB. Multiple idiopathic cervical

Int Endod. J. 2011;44(1):77-85.