

الگوی توزیع سلول‌های پانت در نواحی گوناگون روده‌ی کوچک در گوسفند و بز در سطح میکروسکوپ نوری و الکترونی

علی پرچی **Ph.D.*** و رحمت‌اله فتاحیان دهکردی **Ph.D.**

گروه علوم پایه، دانشکده‌ی دامپزشکی، دانشگاه شهرکرد
* پست الکترونیک نویسنده مسئول: Parchami431@yahoo.com

تاریخ پذیرش: ۱۳۹۱/۸/۲

تاریخ دریافت: ۱۳۹۱/۲/۳۱

چکیده

هدف: هدف از این مطالعه مقایسه‌ی توزیع کمی و ویژگی‌های بافتی سلول‌های پانت روده‌ی کوچک در گوسفند و بز بود.

مواد و روش‌ها: ۱۰ راس گوسفند سالم بالغ (۵ نر و ۵ ماده) و ۱۰ راس بز سالم بالغ (۵ نر و ۵ ماده) از نژاد لری بختیاری در کشتارگاه شهرکرد انتخاب شدند. مقاطع بافتی تهیه شده با میکروسکوپ نوری و الکترونی مورد بررسی قرار گرفتند.

نتایج: سلول‌های پانت در نواحی گوناگون کریپت‌های لیبرکوهن توزیع شده بودند و گرانول‌ها در ناحیه‌ی عمقی بزرگ‌تر و فراوان‌تر بوده، شمار این سلول‌ها از بخش ابتدایی دوازدهه به سوی بخش انتهایی روده‌ی تهی، به تدریج افزایش و از بخش انتهایی روده‌ی تهی به سوی بخش انتهایی ایلئوم کاهش یافته بود. در همه‌ی نواحی، شمار سلول‌های پانت در بز بیش‌تر از گوسفند بود. در سطح میکروسکوپ الکترونی، گرانول‌های متراکم در سیتوپلاسم راسی سلول‌های پانت یافت شدند. تراکم این گرانول‌ها و نیز تراکم ریزپرزه‌های سطحی سلول‌ها در روده‌ی تهی بیش‌ترین و به سوی دوازدهه و ایلئوم کمترین مقدار بود. در سه ناحیه‌ی روده‌ی تهی، میانگین مساحت گرانول‌های سیتوپلاسمی در گوسفند به‌طور معناداری بیش‌تر از بز بود.

نتیجه‌گیری: نتایج نشان داد که از دید میکروسکوپ نوری و الکترونی مشابهت فراوانی بین ساختار سلولی پانت بین دو گونه وجود دارد.

کلمات کلیدی: گوسفند، بز، سلول پانت، میکروسکوپ نوری، میکروسکوپ الکترونی

مقدمه

نمونه جهت بررسی با میکروسکوپ نوری و یک نمونه جهت بررسی با میکروسکوپ الکترونی در نظر گرفته شدند. نمونه‌های مربوط به میکروسکوپ نوری جهت تثبیت بافتی، بلافاصله در محلول فرمالین بافر ۱۰ درصد فیکس شدند. پس از گذشت ۴۸ ساعت و اطمینان از تثبیت کامل، نمونه‌ها از فرمالین خارج شده و با انجام مراحل متداول آماده‌سازی بافتی با دستگاه آماده‌سازی بافتی خودکار، قالب‌های بافتی پارافینی از آن‌ها تهیه شد. از هر قالب بافتی با استفاده از میکروتوم دوار، ۱۰ اسلاید بافتی تهیه شده و جهت مشاهده‌ی ویژگی‌های عمومی بافت با رنگ‌آمیزی هماتوکسیلین و ائوزین و جهت مطالعه‌ی فراوانی و شمارش سلول‌های پانت با رنگ‌آمیزی اختصاصی لندروم فلوکسین تارترازین (Lendrum's phloxine-tartrazine) رنگ‌آمیزی شدند. با استفاده از میکروسکوپ نوری شمارش سلول‌های پانت در ۲۰ کریپت از ۱۰ ناحیه‌ی مجزا از هر اسلاید بافتی انجام شده و میانگین شمار سلول‌ها ثبت شد. مقایسه‌ی یافته‌ها در دو گونه و دو جنس با استفاده از آزمون آماری T-Student و بین نواحی مورد مطالعه با استفاده از آزمون آماری آنالیز واریانس یک‌طرفه انجام گرفت.

نمونه‌های مربوط به میکروسکوپ الکترونی به مدت ۴ ساعت در گلو تار آلدئید بافر حاوی سدیم کاکودیلات ۰/۱ مولار در حرارت ۴ درجه‌ی سانتی‌گراد قرار داده شده و پس از شستشو در بافر، تثبیت ثانویه با استفاده از اسمیوم تتراکساید بافر ۱ درصد به مدت ۱/۵ ساعت صورت گرفت. سپس نمونه‌ها با آب مقطر شستشو داده شده، با استفاده از درجات افزایش‌یابنده‌ی اتانول آب‌گیری شده، در اکسید پروپیلن شفاف‌سازی و در رزین قالب‌گیری شدند. با استفاده از میکروتوم مخصوص میکروسکوپ الکترونی (Reichert-Jung, Ultracut Austria) مقاطع بافتی به ضخامت ۰/۵ میکرومتر از قالب‌های رزینی تهیه شده و پس از رنگ‌آمیزی با تولوئیدین آبی نواحی مورد نظر مشخص شده و سپس مقاطع بافتی به ضخامت ۶۰ نانومتر از بافت‌های مورد مطالعه تهیه و پس از قرار داده‌شدن روی شبکه‌های مسی مخصوص میکروسکوپ الکترونی و رنگ‌آمیزی با استات اورانیل و سیترات سرب با استفاده از میکروسکوپ الکترونی انتقالی (Philips CM-10) مورد مطالعه قرار گرفت. میانگین مساحت گرانول‌ها با استفاده از نرم‌افزار رایانه‌ای Yamamoto - Image J در دو گونه و دو جنس مورد مطالعه مورد اندازه‌گیری قرار گرفت.

سلول‌های پانت سلول‌های اپی‌تلیومی گرانول‌داری هستند که در روده‌ی کوچک بیش‌تر مهره‌داران یافت می‌شوند (۱). گرانول‌های بزرگ و اسیدوفیل این سلول‌ها که از راس آن‌ها به حفره‌ی داخلی کریپت‌های لیبرکوهن آزاد می‌شوند بارزترین ویژگی آن‌ها به‌شمار می‌روند. این سلول‌ها به تولید و ترشح گرانول‌هایی می‌پردازند که در بردارنده‌ی انواعی از پپتیدها و پروتئین‌ها با کارکردهای دفاعی می‌باشند. این گرانول‌ها همچنین حاوی شماری از پروتئین‌ها مانند لیزوزیم و فسفولیپاز A2 هستند که در ایمنی ذاتی روده ایفای نقش می‌کنند (۲). کارکردهای مهم دیگری از جمله فاگوسیتوز میکروارگانیزم‌ها (۳)، برداشت فلزات سنگین (۴)، ترشح تریپسین (۵) و تولید دفنسنین (defensin) (۶) نیز به سلول‌های پانت نسبت داده شده است. لیزوزیم، ایمونوگلوبولین A و دفنسنینی که به‌وسیله‌ی سلول‌های پانت ترشح می‌شوند نقش مهمی در کنترل جمعیت باکتریایی روده ایفا می‌کنند (۷). شمار سلول‌های پانت در برخی گونه‌ها مانند خرگوش (۸)، اسب (۹)، خوکچه‌ی هندی و هامستر (۸) بسیار زیاد بوده، در پاره‌ای از گونه‌ها مانند سگ و گربه (۱۰) به‌ندرت گزارش شده و در برخی گونه‌ها مانند شترمرغ (۱۱) تاکنون گزارش نشده‌اند. شکل ظاهری، شیوه‌ی توزیع و ویژگی‌های فراساختاری این سلول‌ها در نواحی گوناگون روده‌ی کوچک در برخی گونه‌ها مانند انسان، خرگوش، موش آزمایشگاهی، موش صحرایی و شتر متفاوت است. از آن‌جا که تاکنون هیچ مقایسه‌ی جامعی در زمینه‌ی شیوه‌ی توزیع و ویژگی‌های فراساختاری سلول‌های پانت، به‌ویژه اثر جنس بر این ویژگی‌ها در گوسفند و بز منتشر نشده، هدف از این پژوهش بررسی مقایسه‌ی ویژگی‌های مذکور در نواحی گوناگون روده در گوسفند و بز نر و ماده و مقایسه‌ی نتایج حاصل با سایر گونه‌های حیوانی بود.

مواد و روش‌ها

جهت انجام این پژوهش در کشتارگاه شهرکرد ۱۰ راس گوسفند بالغ و ۱۰ راس بز بالغ هم‌سن (از هر جنس ۵ راس) از نژاد لری بختیاری بر اساس فرمول دندانی انتخاب شدند. بلافاصله پس از کشتار، روده‌ی کوچک از ابتدای دوازدهه تا انتهای ایلئوم به‌طور کامل جدا شده و از بدن خارج شد. سپس از نواحی ابتدایی، میانی و انتهایی دوازدهه، روده‌ی تهی و ایلئوم نمونه‌گیری انجام شد. پس از شستشوی نمونه‌ها در نرمال سالین، از هر ناحیه، یک

نتایج

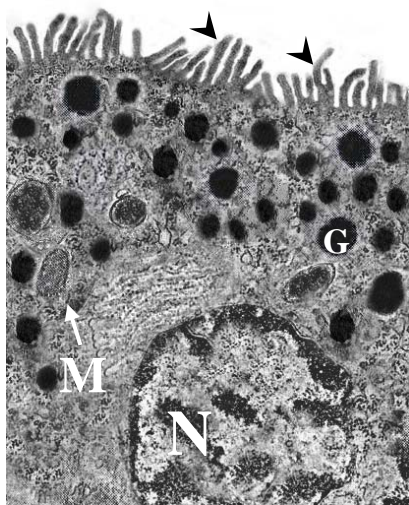
کرپیت، شمار و اندازه‌ی این سلول‌ها افزایش یافت. در هر دو گونه هیچ سلول پانتی در پرزهای روده‌ای یافت نشد. سلول‌های پانت در هر دو گونه‌ی مورد مطالعه، سلول‌هایی استوانه‌ای‌شکل بوده و هسته‌ای کروی داشتند که در قاعده‌ی سلول جای گرفته است. ویژگی‌های ظاهری سلول‌های پانت در سطح میکروسکوپ نوری در هیچ‌یک از نواحی مورد مطالعه تفاوت قابل‌ملاحظه‌ای در گوسفند و بز و در دو جنس نشان نداد.

سلول‌های پانت با رنگ‌آمیزی هماتوکسیلین-ائوزین، قابل‌مشاهده نبوده اما با رنگ‌آمیزی لندروم فلوکسین تارترازین، سیتوپلاسم این سلول‌ها به رنگ زرد و گرانول‌های آن‌ها به رنگ قرمز مشاهده شد. در هر سه ناحیه‌ی بافتی مورد مطالعه در گوسفند و بز سلول‌های پانت در نواحی گوناگون کرپیت‌های لیبرکوهن مشاهده شده اما در هر دو گونه با نزدیک‌تر شدن به عمق

جدول ۱. میانگین و انحراف معیار شمار سلول‌های پانت در هر کرپیت در نواحی گوناگون رودی کوچک گوسفند و بز

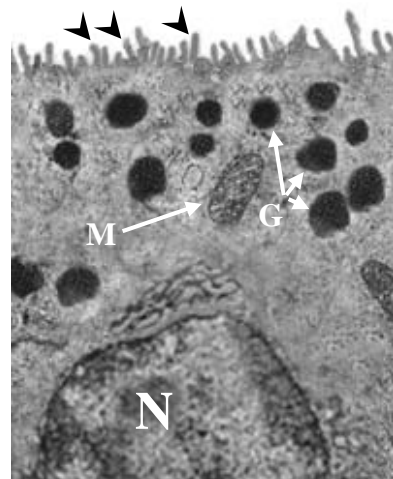
شمار سلول‌های پانت	جنس	گونه‌ی حیوان	ناحیه‌ی روده	ناحیه‌ی روده
۲/۱۸±۰/۱۴	نر	گوسفند	بخش ابتدایی	دوازدهه
۲/۲۲±۰/۱۲	ماده			
۲/۸۴±۰/۰۸	نر	بز		
۲/۶۴±۰/۱۲	ماده			
۲/۴۶±۰/۰۶	نر	گوسفند	بخش میانی	
۲/۶۰±۰/۰۹	ماده			
۲/۹۸±۰/۰۳	نر	بز		
۲/۸۶±۰/۰۸	ماده			
۲/۶۸±۰/۱۰	نر	گوسفند	بخش انتهایی	
۲/۵۶±۰/۱۲	ماده			
۳/۰۹±۰/۰۵	نر	بز		
۳/۱۲±۰/۱۰	ماده			
۲/۹۲±۰/۰۹	نر	گوسفند	بخش ابتدایی	روده‌ی تهی
۲/۷۸±۰/۰۶	ماده			
۳/۲۴±۰/۰۶	نر	بز		
۳/۲۰±۰/۱۰	ماده			
۳/۱۰±۰/۱۰	نر	گوسفند	بخش میانی	
۳/۲۲±۰/۱۴	ماده			
۳/۴۴±۰/۰۹	نر	بز		
۳/۵۲±۰/۰۸	ماده			
۳/۲۶±۰/۰۸	نر	گوسفند	بخش انتهایی	
۳/۳۸±۰/۱۰	ماده			
۳/۷۶±۰/۱۲	نر	بز		
۳/۷۶±۰/۰۹	ماده			
۰/۲۸±۰/۰۴	نر	گوسفند	بخش ابتدایی	ایلئوم
۰/۲۴±۰/۰۶	ماده			
۰/۳۹±۰/۰۲	نر	بز		
۰/۴۴±۰/۰۴	ماده			
۰/۲۰±۰/۰۲	نر	گوسفند	بخش میانی	
۰/۲۲±۰/۰۲	ماده			
۰/۳۱±۰/۰۳	نر	بز		
۰/۲۸±۰/۰۶	ماده			
۰/۱۲±۰/۰۱	نر	گوسفند	بخش انتهایی	
۰/۱۴±۰/۰۲	ماده			
۰/۱۸±۰/۰۲	نر	بز		
۰/۱۶±۰/۰۲	ماده			

میتوکندری‌ها و لیزوزوم‌ها به‌طور پراکنده در سلول یافت شدند. در راس سلول‌ها ریزپرزهای نامنظمی مشاهده شد که همچون گرانول‌های سیتوپلاسمی در تهی‌روده از بیش‌ترین و در ایلئوم از کم‌ترین تراکم برخوردارند. میانگین مساحت گرانول‌ها در هر سه ناحیه‌ی تهی‌روده در گوسفند به‌طور معناداری بیش‌تر از بز بوده اما در سایر نواحی مورد مطالعه تفاوت آماری معناداری با بز نشان نداد. در هر دو گونه میانگین مساحت گرانول‌ها تفاوت معنی‌داری در نواحی بافتی مورد مطالعه نشان نداد.

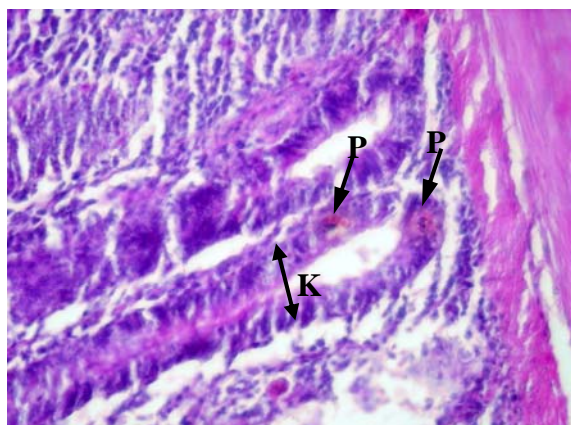


شکل ۲: میکروگراف الکترونی سلول پانت در دیواره‌ی رودی تهی گوسفند نر. هسته (N)، میتوکندری (M)، به فراوانی گرانول (G) و ریزپرزها (سر پیکان‌ها). بزرگ‌نمایی: ۱۴۸۰۰

فراوانی سلول‌های پانت در نواحی گوناگون رودی کوچک در گوسفند و بز در جدول ۱ نشان داده شده است. چنان‌که در جدول مشاهده می‌شود، در هر دو گونه شمار سلول‌های پانت از بخش ابتدایی دوازده به سمت انتهای رودی تهی افزایش یافته است. روند افزایش شمار این سلول‌ها در گوسفند از ابتدای دوازده تا بخش ابتدایی رودی تهی و در بز تا بخش انتهایی رودی تهی از دیدگاه آماری معنی‌دار است ($P < 0.05$). در هر دو گونه شمار سلول‌های پانت در بخش ابتدایی ایلئوم به‌طور ناگهانی به میزان زیادی نسبت به بخش انتهایی رودی تهی کاهش یافته و این روند کاهشی تا بخش انتهایی ایلئوم به‌طور معنی‌دار ادامه می‌یابد. در همه‌ی نواحی مورد مطالعه، شمار سلول‌های پانت در بز به‌طور معنی‌داری بیش‌تر از شمار این سلول‌ها در گوسفند است ($P < 0.05$).



شکل ۱: میکروگراف الکترونی سلول پانت در دیواره‌ی ایلئوم گوسفند نر. هسته (N)، میتوکندری (M)، گرانول (G)، ریزپرزها (سر پیکان‌ها). بزرگ‌نمایی: ۱۴۸۰۰



شکل ۳: میکروگراف نوری دیواره‌ی تهی‌روده در بز ماده. کریپت لیبرکوهن (KL)، سلول‌های پانت (P) در عمق کریپت. (رنگ آمیزی لندروم فلوکسین تارترازین $\times 200$).

بحث

سلول‌های پانت، سلول‌های اپی‌تلیومی استوانه‌ای‌شکل گرانول‌داری هستند که در رودی کوچک بیش‌تر مهره‌داران یافت می‌شوند (۱). این سلول‌ها که از سلول‌های اجدادی

در سطح میکروسکوپ الکترونی، در هر دو گونه در همه‌ی نواحی مورد مطالعه، هسته‌ی سلول‌ها آشکارا نامنظم بوده و در قاعده‌ی آن جای گرفته است. گرانول‌های غشادار مشخصی در سیتوپلاسم سلول در بالای هسته مشاهده شد. شکل ظاهری گرانول‌ها در نواحی گوناگون رودی، در بز و گوسفند و در دو جنس تفاوت آشکاری نشان نداد. در هر دو گونه در همه‌ی نواحی مورد مطالعه تنها گرانول‌های دارای تراکم الکترونی همگن یافت شد. تراکم گرانول‌ها در تهی‌روده آشکارا بیش‌تر از سایر نواحی مورد مطالعه بوده و در ایلئوم، کم‌ترین تراکم گرانول‌ها مشاهده شد. شبکه‌ی اندوپلاسمی خشن و دستگاه گلژی به‌گسترده‌گی در سیتوپلاسم سلول‌ها پراکنده شده‌اند.

گزارش نشده‌اند. ارگون و همکاران (۱۶) با مطالعه‌ی شیوه‌ی توزیع سلول‌های پانت در رودی باریک خرگوش اظهار داشتند که توزیع سلول‌های پانت در نواحی گوناگون رودی کوچک یک‌نواخت نبوده و فراوانی این سلول‌ها به تدریج از دوازدهم به سوی ایلنوم به طور معنی‌داری افزایش می‌یابد (۱۰). در موش آزمایشگاهی، موش صحرایی و انسان نیز شیوه‌ی توزیع سلول‌های پانت در رودی کوچک ناهمگن بوده و شمار این سلول‌ها در دوازدهم کم‌تر و به سوی ایلنوم افزایش می‌یابد (۱۷) و (۱۸).

یافته‌های حاصل از پژوهش حاضر در سطح میکروسکوپ الکترونی نشان داد که در گوسفند و بز، فراوانی گرانول‌های سیتوپلاسمی و ریزپرزهای سطحی در سلول‌های پانت نیز با فراوانی شمار سلول‌ها در نواحی گوناگون رودی هم‌خوانی داشته و در تهی‌روده بیش‌ترین تراکم و در ایلنوم کم‌ترین تراکم گرانول‌ها و ریزپرزها در سلول‌ها مشاهده می‌شود. عدم تفاوت در شکل ظاهری گرانول‌های سلول‌های پانت در گوسفند و بز در مطالعه‌ی حاضر با یافته‌های سایر پژوهشگران در سایر گونه‌های حیوانی (۸) هم‌خوانی نداشته و ممکن است ناشی از قرابت ژنتیکی نزدیک گوسفند و بز باشد. نتایج پژوهش حاضر همچنین نشان داد که گرانول‌های سلول‌های پانت در نواحی گوناگون رودی کوچک در گوسفند و بز از دیدگاه تراکم الکترونی مشابهت داشته و به نظر می‌رسد تنها همین نوع از گرانول‌ها در سلول‌های پانت یافت شوند. این یافته نیز با یافته‌های ارگون و همکاران (۱۶) در بررسی گرانول‌های سلول‌های پانت در خرگوش هم‌خوانی نداشته و این پژوهشگران اظهار داشتند که در خرگوش گرانول‌های دارای تراکم الکترونی و همگن در سیتوپلاسم راسی برخی از سلول‌های پانت یافت می‌شوند، در حالی که گرانول‌های همگن با تراکم الکترونی متفاوت در برخی دیگر از سلول‌ها وجود دارند (۱۴). در هامستر نیز مانند خرگوش و برخلاف گوسفند و بز، گرانول‌های سلول‌های پانت از تراکم الکترونی گوناگونی برخوردارند. این گرانول‌ها در موش آزمایشگاهی دارای یک هسته‌ی مرکزی با تراکم الکترونی بالا و یک هاله‌ی محیطی با تراکم الکترونی اندک هستند (۸).

نتایج پژوهش حاضر همچنین نشان داد که در همه‌ی نواحی مورد مطالعه، شمار سلول‌های پانت به‌طور معنی‌داری در بز بیش‌تر از گوسفند بوده اما جنسیت در گوسفند و بز، تاثیری بر شیوه‌ی توزیع و ویژگی‌های هیستومورفومتریک سلول‌های پانت در نواحی مشابه از رودی کوچک بر جای نمی‌گذارد.

پرزرفیتی روده منشا می‌گیرند از نظر نیمه‌عمر و کارکرد با سلول‌های جذبی روده تفاوت دارند. در انسان سلول‌های پانت علاوه بر دوازدهم، رودی تهی و ایلنوم در بخش ابتدایی کولون و آپاندیس نیز به‌طور پراکنده یافت می‌شوند (۱۲). نتایج حاصل از پژوهش حاضر نشان داد که در گوسفند و بز سلول‌های پانت در هر سه بخش رودی کوچک (دوازدهم، رودی تهی و ایلنوم) یافت شده و در هر دو گونه با نزدیک‌تر شدن به عمق کریپت، شمار و اندازه‌ی آن‌ها افزایش می‌یابد. سلول‌های پانت در خلال بلوغ و تمایز به‌سوی پایین تا قعر کریپت مهاجرت کرده و با گرانول‌های سیتوپلاسمی راسی آشکاری پر می‌شوند (۵ و ۱۳) که می‌توانند به حفره‌ی داخلی کریپت آزاد شوند (۱۴). بنابراین افزایش اندازه‌ی سلول‌های پانت با نزدیک‌شدن به عمق کریپت در پژوهش حاضر را می‌توان به افزایش میزان گرانول‌های سیتوپلاسمی این سلول‌ها در حین بلوغ آن‌ها نسبت داد. بیش‌تر بودن شمار این سلول‌ها در عمق کریپت نسبت به نواحی راسی آن نیز ممکن است ناشی از تجمع این سلول‌ها در نواحی عمقی کریپت باشد که مقصد نهایی آن‌ها محسوب می‌شود.

نتایج حاصل از پژوهش حاضر همچنین نشان داد که در هر دو گونه، سلول‌های پانت تنها در کریپت‌های لیبرکوهن یافت شده و هیچ سلول پانتی در پرزهای رودی یافت نمی‌شود. در برخی گونه‌ها مانند انسان سلول‌های پانت علاوه بر کریپت‌های لیبرکوهن در پرزهای رودی نیز یافت شده‌اند (۱۵).

نتایج حاصل از پژوهش حاضر همچنین نشان داد که توزیع سلول‌های پانت در نواحی گوناگون رودی کوچک در گوسفند و بز در هر دو جنس یک‌نواخت نبوده و در هر دو گونه شمار سلول‌های پانت از بخش ابتدایی دوازدهم به سمت انتهای رودی تهی افزایش می‌یابد. روند افزایش شمار این سلول‌ها در گوسفند از ابتدای دوازدهم تا بخش ابتدایی رودی تهی و در بز تا بخش انتهایی رودی تهی از دیدگاه آماری معنادار بود. در هر دو گونه شمار سلول‌های پانت در بخش ابتدایی ایلنوم به‌طور ناگهانی به میزان زیادی نسبت به بخش انتهایی رودی تهی کاهش یافته و این روند کاهش تا بخش انتهایی ایلنوم به‌طور معنی‌دار ادامه می‌یابد. فراوانی و شیوه‌ی توزیع سلول‌های پانت در نواحی گوناگون رودی کوچک، تفاوت چشم‌گیری در گونه‌های حیوانی مختلف نشان داد. شمار سلول‌های پانت در برخی گونه‌ها مانند خرگوش (۸)، اسب (۹)، خوکچه‌ی هندی و هامستر (۸) بسیار زیاد بوده، در پاره‌ای از گونه‌ها مانند سگ و گربه (۱۰) به‌ندرت گزارش شده و در برخی گونه‌ها مانند شترمرغ (۱۱) تاکنون

12. Wang D, Peregrina K, Dhima E, Lin EY, et al. Paneth cell marker expression in intestinal villi and colon crypts characterizes dietary induced risk for mouse sporadic intestinal cancer. PNAS Online. 2011; 108(25): 10272-10277.

13. Mathan M, Hughes J, Whitehead R. The morphogenesis of the human Paneth cell: an immunocytochemical ultrastructural study. Histochemistry. 1987; 87(1): 91-96.

14. Ouellette AJ, Satchell DP, Hsieh MM, Hagen SJ, et al. Characterization of luminal paneth cell alpha-defensins in mouse small intestine: attenuated antimicrobial activities of peptides with truncated amino termini. J Biol Chem. 2000; 275: 33969-33973.

15. Wehkamp J, Chu H, Shen B, Feathers RW, et al. Paneth cell antimicrobial peptides: Topographical distribution and quantification in human gastrointestinal tissues. FEBS Letters. 2006; 580(22): 5344-50.

16. Ergun E, Ergün L, Özen A, Kürüm A. Studies on the morphology, histochemistry and ultrastructure of Paneth cells in the small intestine of the Angora rabbit. Ankara Üniversitesi Veteriner Fakültesi Dergisi. 2009; 56: 25-30.

17. Darmoul D, Ouellette AJ. Positional specificity of defensin gene expression reveals Paneth cell heterogeneity in mouse small intestine. Am J Physiol. 1996; 271: G68-G74.

Elmes ME. The Paneth cell population of the small intestine of the rat—effects of fasting and zinc deficiency on total count and on dithizone-reactive count. J Pathol. 1976; 118: 183-191.

نتیجه‌گیری

نتایج مطالعه‌ی حاضر نشان داد که مشابهت فراوانی بین ساختار سلول‌های پانت بین دو گونه‌ی گوسفند و بز از دید میکروسکوپ نوری و الکترونی وجود دارد.

منابع

1. Madara, JL, Trier, JS. Functional morphology of the mucosa of the small intestine. In: Physiology of the Gastrointestinal Tract. 2th Ed. edited by Johnson, L. R. New York: Raven; 1987; 1209-1249.
2. Ouellette AJ. Paneth cells and innate immunity in the crypt microenvironment. Gastroenterology. 1997; 113(5): 1779-1784.
3. Erlandsen SL, Chase DG. Paneth cell function: phagocytosis and intracellular digestion of intestinal microorganisms. J Ultrastruct Res. 1972; 41(3): 319-333.
4. Phillpotts CJ. The autographic localization of retained orally administered cadmium tracer within Paneth cells of rat duodenum. Toxicology. 1984; 33(1): 59-66.
5. Bry L, Falk P, Huttner K, Ouellette A, et al. Paneth cell differentiation in the developing intestine of normal and transgenic mice. PNAS Online. 1994; 91: 10335-10339.
6. Ouellete A, Greco R, James M, Frederick D, et al. Developmental regulation of Cryptidin, a corticostatin/defensin precursor mRNA in mouse intestinal crypt epithelium. J Cell Biol. 1989; 108: 1687-1695.
7. Satoh Y, Ishikawa K, Oomori Y, Takeda S, et al. Bethanechol and a G-protein activator, Na F/AlCl₃, induce secretory response in Paneth cells of the mouse intestine. Cell Tissue Res. 1992; 269(2): 213-220.
8. Satoh Y, Yamano M, Matsuda M, Ono K. Ultrastructure of Paneth cells in the intestine of various mammals. J Electron Microscop Tech. 1990; 16(1): 69-80.
9. Takehana K, Mastay J, Yamaguchi M, Kobayashi A, et al. Fine structural and histochemical study of equine Paneth cells. Anat Histol Embryol. 1998; 27: 125-129.
10. Sheahan DG, Jervis HR. Comparative histochemistry of gastrointestinal mucosubstances. Am J Anat. 1976; 146(2): 103-131.
11. Bezuidenhout AJ, Van Aswegen G. A light microscopic and immunocytochemical study of the gastrointestinal tract of the ostrich (*Struthio camelus* L.). Onderstep J Vet Res. 1990; 57: 37-48.