

## بررسی مقایسه‌ای بروز پروتئین مهار کننده‌ی تومور APC در نمونه‌های سرطانی و سالم کولورکتال توسط روش ایمونوهیستوشیمی

دکتر مهدی نیکبخت دستجردی<sup>۱</sup>، میثم محمودی<sup>۲</sup>

### خلاصه

**مقدمه:** APC یک پروتئین مهار کننده‌ی تومور است. برای بررسی ارتباط بروز APC با پاتوژنز سرطان کولورکتال، بیان این پروتئین را در بافت‌های سرطانی و سالم کولورکتال توسط روش ایمونوهیستوشیمی بررسی نمودیم.

**روش‌ها:** بیان پروتئین APC در ۵۰ جفت از نمونه‌های سرطانی کولورکتال و بافت کولورکتال طبیعی مجاور با روش ایمونوهیستوشیمی بر روی مقاطع پارافینی بررسی شد.

**یافته‌ها:** APC در تمام بافت‌ها بروز پیدا کرده بود. APC در نمونه‌های سرطانی کولورکتال در مقایسه با بافت‌های طبیعی مجاور کاهش یافته بود ( $P < 0.001$ ).

**نتیجه‌گیری:** بروز پروتئین APC می‌تواند به عنوان یک مارکر بیولوژیک مطلوب و یک عامل پیش‌آگهی دهنده‌ی مفید در بیماران مبتلا به سرطان کولورکتال مطرح باشد.

**واژگان کلیدی:** سرطان کولورکتال، ایمونوهیستوشیمی، ژن مهار کننده‌ی تومور، APC.

### مقدمه

میزان مرگ و میر در آن‌ها نسبت به بقیه‌ی نژادها بیشتر است (۲). افرادی که رژیم‌های غذایی همراه با میوه و سبزیجات و رژیم‌های حاوی کلسیم و ویتامین D مصرف می‌کنند، خطر کمتری برای ابتلای به این سرطان را دارند. در مقابل افرادی که فعالیت بدنی کمتری دارند و نیز مصرف کنندگان حرفه‌ای سیگار و مشروبات الکلی در معرض خطر بیشتری هستند (۲).

مشخص شده است که برخی از عوامل ژنتیکی شامل فقدان آلل‌ها در بازوهای به خصوص از کروموزوم‌ها، موتاسیون در انکوژن‌ها، موتاسیون در ژن‌های مهار کننده‌ی تومور و نقص‌های متیلاسیون در پروموتور ژن‌ها در ایجاد سرطان کولورکتال مؤثر هستند

سرطان کولورکتال دومین علت مرگ و میر ناشی از سرطان‌های منجر به مرگ در دنیا است که میزان بقای ۵ ساله‌ی ناشی از آن بسیار پایین است و بیش از ۵۰ درصد از موارد تازه تشخیص داده شده‌ی آن در مراحل پیشرفته‌ی بیماری قرار دارند (۱). ۱۰۸۰۷۰ مورد جدید از این بیماری شامل ۵۳۷۶۰ مرد و ۵۴۳۱۰ زن در سال ۲۰۰۸ در ایالات متحده تشخیص داده شده است. سرطان‌های پیشرفته‌ی کولورکتال اغلب همراه با متاستاز به پریتون، غدد لنفاوی و سایر ارگان‌ها هستند (۲).

نژادهای آفریقایی-آمریکایی در معرض خطر بالاتری از نظر ابتلا به این نوع سرطان قرار دارند و

\* این مقاله حاصل پایان‌نامه‌ی دوره‌ی دکترای حرفه‌ای به شماره‌ی ۳۹۰۱۶۴ در دانشگاه علوم پزشکی اصفهان است.

<sup>۱</sup> دانشیار، گروه آناتومی و بیولوژی مولکولی، دانشکده‌ی پزشکی دانشگاه علوم پزشکی اصفهان، اصفهان، ایران.

<sup>۲</sup> دانشجوی پزشکی، دانشکده‌ی پزشکی، دانشگاه علوم پزشکی اصفهان، اصفهان، ایران.

## روش‌ها

در این مطالعه برای تهیه‌ی نمونه از ۵۰ نمونه‌ی سرطانی کولورکتال و ۵۰ نمونه از بافت سالم مجاور همان نمونه‌های توموری استفاده شد. نمونه‌ها به صورت بلوک پارافینی آماده از بخش پاتولوژی بیمارستان الزهرا (س) اصفهان تهیه گردید.

پس از تأیید تشخیص پاتولوژی، نمونه‌ها توسط H&E رنگ‌آمیزی و مراحل زیر جهت تهیه‌ی لام ایمنونوهیستوشیمی انجام شد:

آماده سازی بافت: ابتدا آبیگری نمونه‌ها توسط اتانول‌های صعودی (۷۰، ۹۵ و ۹۹ درصد) انجام شد. سپس شفاف سازی نمونه‌ها توسط گزین و قالب گیری نمونه‌ها به وسیله‌ی پارافین صورت گرفت. برش گیری: در این مرحله برش‌های بافتی به ضخامت ۴ تا ۵ میکرون تهیه شد.

رنگ‌آمیزی ایمنونوهیستوشیمی: ابتدا پارافین زدایی توسط غوطه‌ور سازی نمونه‌ها در گزینل انجام گرفت. سپس توسط اتانول‌های نزولی (۹۹، ۹۵، ۷۰ درصد) آب‌دهی صورت گرفت. در مرحله‌ی بعد به منظور توقف فعالیت Endogenous peroxide برش‌ها به مدت ۱۰ دقیقه در مجاورت پراکسید هیدروژن ۵ درصد انکوبه و پس از آن در آب جاری شستشو داده شدند. پس از آن نمونه‌ها برای انجام Antigen retrieval به مدت یک دقیقه در دمای ۹۸ در بفر ۰/۰۱ مولار سترات سدیم در یک میکروویو قرار گرفتند. در مرحله‌ی بعد برش‌ها به مدت ۵ دقیقه به Tris بافر سالین انتقال داده شدند. توقف فعالیت Endogenous peroxide توسط سرم طبیعی ۱۰ درصد (goat) در TBS به مدت پنج دقیقه انجام گرفت و برداشت سرم اضافی برداشته شد. آنتی‌بادی اولیه با رقت ۱:۲۰۰ اضافه شد و به مدت یک

(۳). به نظر نمی‌رسد که یک مسیر منفرد منجر به ایجاد این سرطان شود. با این حال اثبات شده است که بروز موتاسیون اغلب در ژن‌های APC، P53، K-RAS و SMAD4 باعث شروع این فرایند می‌شوند (۴).

ژن مهار کننده‌ی APC بر روی بازوی بزرگ کروموزم ۵ قرار دارد که محصول ژن پروتئین بزرگی به اندازه‌ی ۳۰۰ کیلودالتون و با ۲۸۴۳ اسید آمینه است که دارای فعالیت چندگانه می‌باشد (۵). موتاسیون در Germ-line ژن APC با پولیپوز آدنومای خانوادگی ارثی (FAP) مرتبط است، در حالی که موتاسیون‌های سوماتیک در ژن APC در ۸۰ درصد موارد باعث سرطان کولورکتال اسپورادیک می‌گردد. موتاسیون در هر دو مورد Germ-line و Somatic موجب ساخته نشدن انتهای کربوکسی محصول ژن APC می‌شود (۶). موتاسیون مهم‌ترین علت غیر فعال شدن پروتئین ژن مهار کننده‌ی تومور APC و شروع فرایندی تومورزایی در سرطان کولورکتال می‌باشد (۷). در بعضی مطالعات نشان داده شده است که موتاسیون در ژن APC منجر به کاهش میزان بروز محصول پروتئینی آن در نمونه‌های اسپورادیک سرطان کولورکتال می‌شود (۸). در مطالعات مشابه نشان داده شده است که بین میزان کاهش پروتئین محصول ژن و میزان بقای ۵ ساله‌ی ناشی از سرطان کولورکتال رابطه‌ی مستقیم وجود دارد (۷-۸). با توجه به اهمیت این موضوع در پیش بینی میزان بقای ۵ ساله‌ی بیماران مبتلا به سرطان کولورکتال و تأثیر تفاوت‌های نژادی در میزان بروز پروتئین، هدف از مطالعه‌ی حاضر بررسی میزان بروز پروتئین APC در بافت سرطانی و مقایسه‌ی آن با میزان بروز پروتئین در بافت سالم مجاور آن در نمونه‌های سرطانی در شهر اصفهان بود.

ساعت در درجه‌ی حرارت ۴ درجه‌ی سانتی‌گراد قرار داده شد. سپس شستشو با TBS دو بار و هر بار پنج دقیقه انجام گرفت. بعد از آن نمونه‌ها با آنتی‌بادی ثانویه با رقت ۱:۵۰۰ به مدت چهل و پنج دقیقه انکوبه و به طور مجدد دوبار با TBS هر بار به مدت ۵ دقیقه شستشو داده شدند. واکنش کروموزنیک توسط Diaminobenzidine و رنگ‌آمیزی مخالف نیز با Hematoxilin انجام گردید. در نهایت نمونه‌ها زیر میکروسکوپ نوری بررسی شدند. در گروه‌های شاهد منفی از PBS به جای آنتی‌بادی‌های اختصاصی استفاده شد.

پس از تهیه‌ی لام ایمونوهیستوشیمی، بررسی میکروسکوپی مقاطع نشاندار شده با آنتی‌بادی انجام گردید. برای این کار مقاطع نشان‌دار شده با آنتی‌بادی به منظور بررسی میکروسکوپی با استفاده از میکروسکوپ نوری و به کارگیری نرم‌افزار MotiC advance plus 2 در ۱۰ محدوده‌ی متفاوت تصویربرداری شدند و سپس جهت بررسی کمی از مانیتور LCD استفاده شد. در این بررسی، حداقل ۱۰۰۰ سلول در هر لام شمارش گردید و درصد سلول‌هایی که هسته‌ی آن‌ها به شدت رنگ‌آمیزی شده بود، تعیین شد و بر همین اساس نمونه‌ها به سه گروه درجه‌بندی شدند: نمره‌ی ۳: درصد سلول‌های رنگ‌آمیزی شده بین پنجاه و یک تا صد درصد، نمره‌ی ۲: درصد سلول‌های رنگ‌آمیزی شده بین شانزده تا پنجاه درصد و نمره‌ی ۱: درصد سلول‌های رنگ‌آمیزی شده بین یک تا پانزده درصد.

همچنین بر طبق شدت رنگ‌آمیزی سلول‌های بافت تومورال و بافت طبیعی مجاور، سلول‌ها به سه گروه تقسیم‌بندی شد:

(۱) سلول‌های با بیشترین شدت رنگ‌آمیزی (نمره‌ی ۲)

(۲) سلول‌های با شدت رنگ‌آمیزی کمتر (نمره‌ی ۱)

(۳) سلول‌های رنگ‌آمیزی نشده (نمره‌ی ۰).  
پس از آن نمرات مربوط به شدت رنگ‌آمیزی و درصد سلول‌های رنگ‌آمیزی شده در همدیگر ضرب شد و نمره‌ی نهایی هر بافت مشخص گردید و بر این اساس نمونه‌های سرطانی به سه گروه تقسیم شدند:

(۱) گروه ++ که میزان بروز پروتئین در آن مشابه بافت طبیعی مجاور بود (نمرات به دست آمده در بافت سرطانی بین ۶ تا ۸ بود).

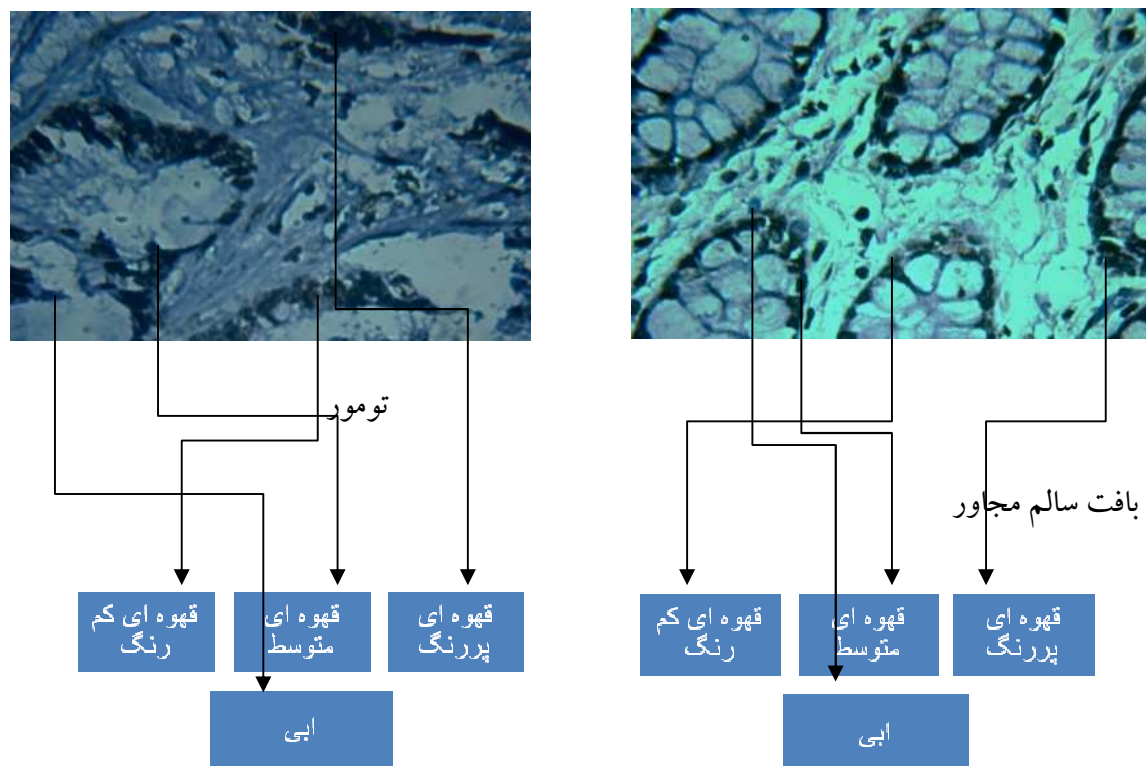
(۲) گروه + که میزان بروز پروتئین در آن نسبت به بافت طبیعی مجاور کاسته شده بود (نمرات به دست آمده در بافت سرطانی بین ۳ تا ۵ بود).

(۳) گروه\_ که رنگ‌آمیزی قابل ردیابی نداشت (نمرات به دست آمده در بافت سرطانی کمتر از ۳ بود).  
آنالیز آماری اطلاعات با استفاده از نرم‌افزار SPSS (SPSS Inc., Chicago, IL) و با به کارگیری آزمون  $\chi^2$  انجام گرفت. از نظر آماری یافته‌های با مقدار  $P < 0/05$  معنی‌دار تلقی گردید.

#### یافته‌ها

در این مطالعه از ۵۰ نمونه‌ی سرطان کولورکتال به عنوان گروه آزمایش و ۵۰ نمونه از بافت سالم مجاور همان نمونه‌های تومور به عنوان گروه شاهد استفاده گردید. در این مطالعه همسان‌سازی از نظر سن و جنس انجام شد.

بعد از مراحل آماده‌سازی بافت و رنگ‌آمیزی ایمونوهیستوشیمی، تمامی نمونه‌ها مورد تأیید پاتولوژی نیز قرار گرفت. در این مطالعه بر حسب شدت رنگ‌پذیری، هسته‌ی سلول‌ها به چهار دسته‌ی آبی، قهوه‌ای کم‌رنگ، قهوه‌ای متوسط و قهوه‌ای پررنگ تقسیم شدند که در شکل ۱ نشان داده شده است.



شکل ۱. بروز پروتئین APC در نمونه‌های بافت سرطانی و بافت سالم مجاور تومور. در کلیه‌ی نمونه‌ها اعم از سرطانی و سالم چهار دسته سلول قابل مشاهده است: دسته‌ی اول سلول‌هایی که هسته‌ی آن‌ها به شدت رنگ قهوه‌ای گرفته بود، دسته‌ی دوم شامل سلول‌هایی که شدت رنگ آمیزی هسته در آن‌ها کمتر بود، دسته‌ی سوم سلول‌هایی که هسته‌ی آن‌ها رنگ قهوه‌ای کم رنگ گرفته بود و دسته‌ی چهارم سلول‌هایی که هسته‌ی آن‌ها به رنگ آبی بود (بزرگ‌نمایی  $\times 400$ )

درصد سلول‌هایی که هسته‌ی آن‌ها رنگ آمیزی شده بود، تعیین گردید و بر اساس سه گروه درجه بندی شده در روش اجرا، بیان این پروتئین در بافت‌های سرطانی و بافت‌های طبیعی مجاور بررسی شد و با استفاده از نرم افزار SPSS و با به کارگیری آزمون  $\chi^2$  مشخص گردید که بیان این پروتئین در بافت‌های سرطانی در مقایسه با بافت‌های طبیعی مجاور به طور معنی داری کاهش یافته است ( $P < 0/001$ ).

نتایج به دست آمده در جدول ۱ نشان داده شده است. بر طبق این جدول، ۶۶ درصد نمونه‌های توموری در گروه ++ و ۳۴ درصد در گروه + قرار گرفت. همچنین ۱۰۰ درصد نمونه‌های بافت سالم مجاور در گروه ++ قرار گرفت که نشان دهنده‌ی کاهش بیان این پروتئین در نمونه‌های توموری بود.

در این مطالعه پروتئین APC در تمامی نمونه‌ها بیان شده بود و به طور عمده در هسته‌ی سلول‌های اپیتلیال متمرکز بود و بر اساس شدت رنگ پذیری هسته‌ی سلول‌ها به چهار دسته‌ی آبی، قهوه‌ای کم رنگ، قهوه‌ای متوسط، قهوه‌ای پر رنگ تقسیم شدند که شدت رنگ قهوه‌ای نشان دهنده‌ی شدت میزان بروز پروتئین APC و رنگ آبی عدم بروز پروتئین APC بود.

برای ردیابی پروتئین APC در نمونه‌ها، رنگ آمیزی ایمونوهیستوشیمی انجام شد. با استفاده از میکروسکوپ نوری و نرم افزار Motic advance plus 2 در  $10\times$  محدوده‌ی متفاوت تصویربرداری شد و سپس جهت بررسی کمی از ماینیتور LCD استفاده گردید. در این بررسی حداقل ۱۰۰۰ سلول در هر لام شمارش شد.

جدول ۱. مقایسه‌ی بروز پروتئین APC در نمونه‌های سرطانی کولورکتال با بافت سالم مجاور (مارژین)

مقدار P	گروه		متغیر
	مارژین	تومور	
< ۰/۰۱۳	۳/۴ ± ۲/۲	۲/۲ ± ۱/۹	نسبت سلول‌های قهوه‌ای کم رنگ به آبی*
< ۰/۰۲	۵/۶ ± ۲/۶	۴/۳ ± ۲/۷	نسبت سلول‌های قهوه‌ای متوسط به آبی*
< ۰/۰۰۱	۵/۶ ± ۳/۴	۲/۹ ± ۲/۶	نسبت سلول‌های قهوه‌ای پر رنگ به آبی*
< ۰/۰۰۱	۴۵ (۱۰۰)	۳۳ (۶۶)	سلول‌ها**
	.	۱۷ (۳۴)	++
			+

\* انحراف معیار ± میانگین \*\* (درصد) تعداد

## بحث

معنی‌داری نسبت به بافت طبیعی مجاور دارد. در مطالعه‌ای که Chen و همکاران در مورد نقش پروتئین APC در بروز سرطان کولورکتال بر روی ۳۹ نمونه از سرطان کولورکتال با روش ایمونوهیستوشیمی انجام دادند، بیان ژن APC به طور قابل توجهی نسبت به نمونه‌های سالم مجاور کمتر بود (۸).

در مطالعه‌ای که Furuta و همکاران در مورد نقش ژن APC در بروز سرطان کولورکتال به روش ایمونوهیستوشیمی بر روی ۱۷ نمونه انجام دادند، رابطه‌ی معنی‌داری بین کاهش میزان فعالیت ژن و بروز سرطان کولورکتال وجود داشت (۹). در مطالعه‌ی Kariola و همکاران که در مورد نقش APC در سرطان کولورکتال به روش ایمونوهیستوشیمی بر روی ۳۱ نمونه انجام شد، ۱۲ نمونه (۳۹ درصد) از ۳۱ نمونه کاهش میزان بروز پروتئین مشاهده شد (۱۰).

با توجه به نتایج به دست آمده پروتئین APC نقش مهمی در سرطان‌ها به ویژه سرطان کولورکتال دارد و کاهش بیان این پروتئین با پاتوژنز سرطان ارتباط دارد. بر همین اساس می‌توان از کاهش بیان این پروتئین به عنوان یک مارکر در تشخیص سرطان کولورکتال به کار برد و با تشخیص زودرس سرطان میزان مرگ و میر آن را کاهش داد.

در این تحقیق بیان ژن APC در سطح پروتئین

سرطان روده‌ی بزرگ دومین علت مرگ و میر ناشی از سرطان است. ژن‌های مهارکننده‌ی تومور متعددی در این سرطان نقش دارند که از این بین ژن مهارکننده‌ی تومور APC نقش قابل توجهی دارد (۸). پروتئین APC توسط ژن مربوط، که بر روی بازوی بلند کروموزوم شماره‌ی ۵ قرار دارد، کد می‌شود و در اغلب سرطان‌ها دچار تغییرات ژنتیکی می‌گردد که این تغییرات شامل جهش و هایپرمتیلاسیون ناحیه‌ی پروموتور می‌باشد که منجر به کاهش بیان پروتئین APC می‌شود. کاهش یا عدم بیان پروتئین APC باعث رشد خارج از کنترل سلول می‌شود و از طرف دیگر منجر به کاهش حساسیت سلول به آپوپتوز می‌گردد و می‌تواند روند تشکیل سرطان را تسهیل کند (۷-۸). بیان این پروتئین در اغلب سرطان‌ها از جمله سرطان کولورکتال کاهش می‌یابد (۸).

در مطالعه‌ی حاضر این کاهش بیان در نمونه‌های سرطانی در مقایسه با نمونه‌های سالم مجاور مشاهده شد. با توجه به نتایج حاصل از شمارش سلولی به طور کلی بیان ژن مهارکننده‌ی تومور APC در نمونه‌های سرطانی در مقایسه با نمونه‌های سالم کاهش یافته بود و مشابه نتایج ما محققین دیگر نیز به این نتیجه رسیدند که بروز پروتئین APC در سرطان کولورکتال کاهش

پروتئین و بروز سرطان کولورکتال ارتباط وجود دارد. بر همین اساس پیشنهاد می‌شود در مطالعات آینده ارتباط بیان پروتئین در سطح بافت با ویژگی‌های کلینیکوپاتولوژیک مورد ارزیابی قرار گیرد.

بررسی شد. این بررسی با دقت بسیار بالا و شمارش حداقل ۱۰۰۰ سلول در ۱۰ محدوده‌ی مختلف از نظر کمی و کیفی صورت گرفت که می‌تواند از مزایای این مطالعه باشد. با توجه به سایر تحقیقات بین میزان بیان

## References

1. McCormick D, Kibbe PJ, Morgan SW. Colon cancer: prevention, diagnosis, treatment. *Gastroenterol Nurs* 2002; 25(5): 204-11.
2. Gayet J, Zhou XP, Duval A, Rolland S, Hoang JM, Cottu P, et al. Extensive characterization of genetic alterations in a series of human colorectal cancer cell lines. *Oncogene* 2001; 20(36): 5025-32.
3. Kinzler KW, Nilbert MC, Su LK, Vogelstein B, Bryan TM, Levy DB, et al. Identification of FAP locus genes from chromosome 5q21. *Science* 1991; 253(5020): 661-5.
4. Nishisho I, Nakamura Y, Miyoshi Y, Miki Y, Ando H, Horii A, et al. Mutations of chromosome 5q21 genes in FAP and colorectal cancer patients. *Science* 1991; 253(5020): 665-9.
5. Chung DC. The genetic basis of colorectal cancer: insights into critical pathways of tumorigenesis. *Gastroenterology* 2000; 119(3): 854-65.
6. Fearnhead NS, Britton MP, Bodmer WF. The ABC of APC. *Hum Mol Genet* 2001; 10(7): 721-33.
7. Beroud C, Soussi T. APC gene: database of germline and somatic mutations in human tumors and cell lines. *Nucleic Acids Res* 1996; 24(1): 121-4.
8. Chen J, Rocken C, Lofton-Day C, Schulz HU, Muller O, Kutzner N, et al. Molecular analysis of APC promoter methylation and protein expression in colorectal cancer metastasis. *Carcinogenesis* 2005; 26(1): 37-43.
9. Furuta K, Yoshioka S, Okabe S, Ikeda M, Oginosawa M, Ikeda S, et al. Expressions of two adenomatous polyposis coli and E-cadherin proteins on human colorectal cancers. *Virchows Arch* 2003; 442(3): 266-70.
10. Kariola R, Abdel-Rahman WM, Ollikainen M, Butzow R, Peltomaki P, Nystrom M. APC and beta-catenin protein expression patterns in HNPCC-related endometrial and colorectal cancers. *Fam Cancer* 2005; 4(2): 187-90.

## Comparative Analysis of APC Tumor Suppressor Protein Expression in Cancerous and Normal Colorectal Specimens by Immunohistochemistry

Mehdi Nikbakht Dastjerdi MD, PhD<sup>1</sup>, Meisam Mahmoodi<sup>2</sup>

### Abstract

**Background:** APC is a tumor-suppressor protein. To evaluate the correlation between APC expression and pathogenesis of colorectal cancer, we investigated the expression of this protein in cancerous and normal colorectal tissues.

**Methods:** APC expression was evaluated in 50 pairs of primary colorectal cancers and corresponding normal colorectal tissues using immunohistochemical staining on paraffin-embedded sections.

**Findings:** APC was expressed in all tissues. It was down-regulated in the colorectal cancer specimens compared with the matched normal tissues ( $P < 0.001$ ).

**Conclusion:** APC expression may be a favorable biologic marker and a useful prognostic indicator in patients with colorectal cancer.

**Keywords:** APC, Colorectal cancer, Tumor suppressor gene, Immunohistochemistry.

---

\* This paper is derived from a medical doctorate thesis No. 390164 in Isfahan University of Medical Sciences.

<sup>1</sup> Associate Professor, Department of Anatomical Sciences and Molecular Biology, School of Medicine, Isfahan University of Medical Sciences, Isfahan, Iran.

<sup>2</sup> Student of Medicine, School of Medicine, Isfahan University of Medical Sciences, Isfahan, Iran.

**Corresponding Author:** Mehdi Nikbakht Dastjerdi MD, PhD, Email: nikbakht@med.mui.ac.ir