

## بررسی فراوانی نسبی تومور بازمانده آدرنال در بیضه (TART) در بیماران پسر مبتلا به هایپر پلازی مادرزادی آدرنال (CAH) زیر ۲۰ سال

دکتر محمد حسن مؤدب<sup>۱</sup>، دکتر مهین هاشمی پور<sup>۲</sup>، معصومه آزادی<sup>۳</sup>

### مقاله پژوهشی

### چکیده

**مقدمه:** سلول‌های آدرنوکورتیکال نابه‌جا در بیضه‌ی بیماران مبتلا به CAH (Congenital adrenal hyperplasia) مشابه با غدد آدرنال هایپرپلاستیک می‌شوند و تومور تستیکولار ایجاد می‌کنند که تحت عنوان TART (Testicular adrenal rest tumor) شناخته شده‌اند. این تومور به صورت مکرر در بالغین مرد مبتلا به CAH یافت می‌شود و اغلب خوش‌خیم است؛ اما به علت محل تومور (بیضه) می‌تواند باعث انسداد مجرای سمینفروز، اختلال عملکرد گنادها و نازایی شود. بنابراین تشخیص و درمان تومور در مراحل اولیه اهمیت دارد. این مطالعه با هدف تعیین فراوانی نسبی تومور بازمانده آدرنال در بیضه (TART) در پلازی مادرزادی آدرنال (CAH) به انجام رسید.

**روش‌ها:** این مطالعه یک مطالعه‌ی توصیفی-تجزیه‌ای بود که در سال ۱۳۹۰ در مرکز آموزشی درمانی الزهرا (س) اصفهان به انجام رسید. برای ۴۴ بیمار مبتلا به CAH با سن زیر ۲۰ سال که به‌طور منظم مراجعہ کردند، جهت تشخیص توده‌ی قابل لمس معاینه‌ی دقیق بیضه و اسکروتوم و نیز سونوگرافی بیضه انجام شد. در روز مراجعه، قد، وزن و فشار خون اندازه‌گیری و کنترل بیماران بر اساس قد و وزن و سطح سرمی ۱۷-هیدروکسی پروژسترون ارزیابی شد. در نهایت، فراوانی نسبی تومور در بیماران و ارتباط آن با سطح سرمی ۱۷-هیدروکسی پروژسترون، دوز داروی مصرفی، میزان کنترل بیماری و طول مدت بیماری بررسی گردید. داده‌ها توسط نرم‌افزار SPSS نسخه‌ی ۲۰ مورد تجزیه و تحلیل قرار گرفت.

**یافته‌ها:** در ۲ بیمار (۴/۵ درصد) TART گزارش شد که در یکی از آنها تومور دو طرفه در پل فوقانی هر دو بیضه گزارش شد و در دیگری تومور در ناحیه‌ی مدیاستینوم بیضه‌ی چپ رؤیت شد. هر ۲ بیمار در محدوده‌ی سنی ۲۰-۱۵ سال تحت کنترل هورمونی و درمان کافی و مناسب بیماری و مبتلا به گونه‌ی از دست دهنده‌ی نمک بودند و هیچ‌یک از ۲ بیمار، اختلال عملکردی معنادار نداشتند. متوسط اندازه‌ی تومور ۱۴ mm بود. سطح سرمی ۱۷-هیدروکسی پروژسترون در بیماران مبتلا به TART کمتر از سایر بیماران بود و در هیچ‌کدام از بیماران توده‌ی قابل لمس در معاینه یافت نشد.

**نتیجه‌گیری:** محدوده‌ی سنی ۲ بیمار مبتلا (بالای ۱۵ سال)، بیانگر رابطه‌ی طول مدت بیماری و شیوع تومور می‌باشد. معاینه‌ی بالینی برای تشخیص تومور از دقت کافی برخوردار نیست و توصیه می‌شود برای تمامی بیماران به صورت دوره‌ای سونوگرافی انجام گردد.

**واژگان کلیدی:** تومور بازمانده آدرنال در بیضه، هایپر پلازی مادرزادی آدرنال

**ارجاع:** مؤدب محمد حسن، هاشمی پور مهین، آزادی معصومه. بررسی فراوانی نسبی تومور بازمانده آدرنال در بیضه (TART) در بیماران پسر مبتلا به هایپر پلازی مادرزادی آدرنال (CAH) زیر ۲۰ سال. مجله دانشکده پزشکی اصفهان ۱۳۹۳؛ ۳۲ (۲۹۲): ??

\* این مقاله حاصل پایان‌نامه‌ی دوره‌ی دکترای حرفه‌ای در دانشگاه علوم پزشکی اصفهان است.

۱- استادیار. گروه کودکان، دانشکده‌ی پزشکی، دانشگاه علوم پزشکی اصفهان، اصفهان، ایران

۲- استاد. گروه کودکان، دانشکده‌ی پزشکی، دانشگاه علوم پزشکی اصفهان، اصفهان، ایران

۳- دانشجوی پزشکی، دانشکده‌ی پزشکی و کمیته‌ی تحقیقات دانشجویی، دانشگاه علوم پزشکی اصفهان، اصفهان، ایران

## مقدمه

هایپرپلازی مادرزادی آدرنال (CAH) یا Congenital adrenal hyperplasia) خانواده‌ای از اختلالات اتوزوم مغلوب در بیوستت کورتیزول را شامل می‌شود (۱). کمبود کورتیزول ترشح کورتیکوتروپین (ACTH یا Adrenocorticotrophic hormone) را افزایش می‌دهد که به هایپرپلازی آدرنو کورتیکال و تولید بیش از حد متابولیت‌های واسطه می‌انجامد (۱). بسته به این که کمبود در کدام مرحله‌ی آنزیمی وجود دارد، ممکن است علائم و نشانه‌ها و یافته‌های آزمایشگاهی کمبود یا ردیاب‌های کورتیکوئیدها، ویریلیزاسیون ناکامل یا بلوغ زودرس در پسران مبتلا و ویریلیزاسیون یا کودک ماندن از نظر جنسی در دختران مبتلا وجود داشته باشد (۱-۲).

بیش از ۹۰ درصد موارد CAH بر اثر کمبود ۲۱- هیدروکسیلاز ایجاد می‌گردد. در شدیدترین شکل بیماری که با اتلاف نمک همراه است، کمبود هر دو هورمون کورتیزول و آلدوسترون دیده می‌شود (۳-۴، ۱).

در بیمارانی که شدت ابتلا مختصری کمتر است، سنتز آلدوسترون به مقدار کافی صورت می‌گیرد؛ اما آندروژن‌های آدرنال افزایش یافته است که این اختلال ویریلیزاسیون ساده نامیده می‌شود. این دو شکل بیماری، در مجموع تحت عنوان کمبود ۲۱- هیدروکسیلاز کلاسیک نام گرفتند (۵-۶).

در بیماران پسر مبتلا به CAH، گاهی اوقات سلول‌های آدرنو کورتیکال نابه‌جا در بیضه‌ی بیماران مشابه با غدد آدرنال هایپرپلاستیک می‌شوند و تومورهای تستیکولار ایجاد می‌کنند که تحت عنوان TART (Adrenal rest tumor Testicular) شناخته

شده‌اند (۷-۸). تاکنون هیچ مکانیسم دقیقی برای رشد تومور گزارش نشده است، شاید ACTH می‌تواند به عنوان یک محرک قوی برای رشد تومور در نظر گرفته شود. برخی مطالعات حاکی از ارتباط بین کنترل هورمونی و رشد تومور می‌باشد.

آدرنال و گنادها منشأ جنینی یکسان از اپیتلیوم Coelomic دارند و در دوره‌ی پری‌ناتال در مجاورت یکدیگر رشد می‌کنند تا زمانی که آدرنال Groove به طور کامل شکل گیرد (۹).

حین نزول بیضه‌ها، یک سری از سلول‌های آدرنال در طول شریان‌های تغذیه کننده به داخل بیضه‌ها مهاجرت می‌کنند که تحت عنوان بافت نابه‌جای آدرنال در گنادها یا Adrenal rest tumor شناخته می‌شوند و منشأ تومورهای تستیکولار در بیماران مبتلا به CAH از همین بافت نابه‌جای آدرنال می‌باشد (۱۰-۱۲).

این تومور به صورت مکرر در بالغین مرد مبتلا به CAH یافت می‌شود و اغلب خوش‌خیم است؛ اما به علت محل تومور در بیضه‌ها، می‌تواند باعث انسداد مجرای ادرین و اختلال احتمالی در عملکرد گنادها و نشان‌های مشابه بنابراین تشخیص و درمان تومور در مراحل ابتدایی اهمیت دارد (۱۳-۱۵).

سونوگرافی روش مناسبی برای تشخیص و پیگیری بیماران مبتلا به TART می‌باشد؛ به ویژه در مواردی که تومور قابل لمس نباشد.

بیشترین مطالعاتی که در مورد شیوع TART صورت گرفته است، در بالغین می‌باشد و مطالعاتی که جمعیت زیادی از اطفال را بررسی کنند، انجام نشده است (۱۶-۱۷).

در مطالعه‌ی Avila و همکاران، از ۴۲ بیمار مبتلا به CAH در سنین ۳۱-۵ سال سونوگرافی سریال

شدند، معاینه‌ی دقیق بیضه و اسکروتوم توسط فوق تخصص غدد کودکان صورت گرفت تا در صورت وجود، توده‌ی قابل لمس تشخیص داده شود. همچنین برای تمامی بیماران سونوگرافی بیضه توسط یک رادیولوژیست با تجربه انجام شد و در صورت وجود توده، اندازه و حجم آن تعیین شد. داده‌های مطالعه بعد از جمع‌آوری و رفع نقص وارد رایانه شد و به وسیله‌ی نرم‌افزار SPSS نسخه‌ی ۲۰ (version 20, SPSS Inc., Chicago, IL) مورد تجزیه و تحلیل قرار گرفت. آزمون‌های آماری مورد مطالعه شامل آزمون‌های One-way ANOVA, Fisher's exact (One-way analysis of variance)، t و بود.

بیماران در ۴ گروه سنی طبقه‌بندی شدند: ۱-۵ سال، ۵-۱۰ سال، ۱۰-۱۵ سال و ۱۵ سال و بالاتر که تعداد بیماران هر گروه به ترتیب ۹ نفر، ۱۵ نفر، ۹ نفر و ۱۱ نفر بود. میانگین سنی این بیماران  $10/2 \pm 5/8$  سال بود. در تمامی بیماران تشخیص CAH بر اساس آزمایش‌های بیوشیمی و آزمایش‌ها صورت گرفته بود. در این مطالعه مبتلا به گونه‌ی از دست دهنده‌ی نمک بودند (Salt-wasting یا SW) و ۱۵ بیمار مبتلا به نوع ویریلیزاسیون ساده (SV یا Simple virilising) بودند. در بیماران مبتلا به نوع SW، در ۱۶ بیمار تشخیص بیماری در ۲ ماه اول زندگی داده شده بود و ۱۳ بیمار بعد از ۲ ماهگی تشخیص داده شده بودند که از بین آن‌ها، ۶ بیمار در سن زیر ۱ سال و ۷ بیمار در سن بالای ۱ سال تشخیص داده شده بودند. در بیماران مبتلا به نوع SV تنها ۳ بیمار در سن ۲ ماهگی تشخیص داده شده بودند و ۱۲ بیمار بعد از ۲ ماهگی (۸ نفر زیر ۵ سال و ۴ نفر بالای ۵ سال) تشخیص داده شده بودند.

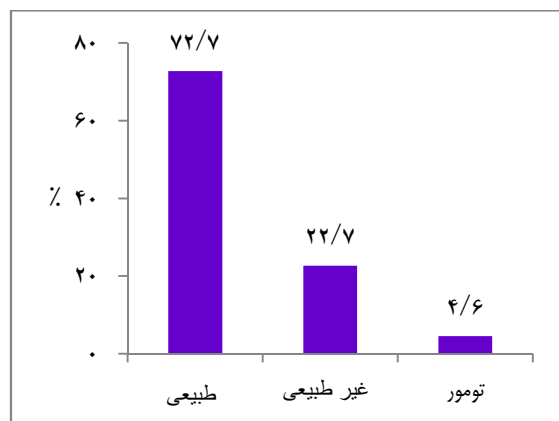
انجام شد. ۱۲ بیمار TART داشتند که ۸۳ درصد موارد تشخیص داده شده، توده‌ی قابل لمس در معاینه نداشتند (۱۸). در این مطالعه، تنها در ۱۱ بیمار از کل بیماران مبتلا به CAH، هنوز اپی‌فیز بسته نشده بود که در این ۱۱ بیمار (۹۱ درصد) سن استخوانی حاکی از عدم کنترل بیماری برای مدت‌های طولانی بوده است (۱۸-۱۹). در این مطالعه اندازه‌ی تومور و تغییر در اندازه و حجم تومور در طی سونوگرافی‌های سریال ارتباطی با سطح سرمی ۱۷-هیدروکسی پروژسترون نداشته است (۱۹).

با توجه به این که مطالعات جامعی در ارتباط با فراوانی نسبی TART در اطفال مبتلا به CAH صورت نگرفته است و در کشور ما نیز آمار دقیقی از شیوع این تومور در اطفال موجود نیست، با توجه به اهمیت تشخیص به موقع و زودهنگام تومور در اطفال مبتلا به CAH، این مطالعه‌ی توصیفی-تحلیلی با هدف بررسی فراوانی نسبی TART در اطفال زیر ۲۰ سال مبتلا به CAH به انجام رسید.

## روش‌ها

این مطالعه یک مطالعه‌ی توصیفی-تحلیلی بود که در سال ۱۳۹۰ در مرکز آموزشی درمانی الزهرا (س) اصفهان به انجام رسید. جامعه‌ی آماری مورد مطالعه شامل بیماران پسر مبتلا به CAH پذیرش شده در درمانگاه غدد اطفال این بیمارستان بود. معیارهای ورود به مطالعه شامل ابتلای شناخته شده به CAH، سن زیر ۲۰ سال و موافقت بیمار یا والدین برای شرکت در مطالعه بود. همچنین در صورت عدم امکان معاینه و نقص اطلاعات، بیمار از مطالعه خارج می‌شد. برای ۴۴ بیمار مبتلا به CAH که وارد مطالعه

سونوگرافی در ۳۲ بیمار (۷۲/۷ درصد) طبیعی و در ۱۰ بیمار (۲۲/۷ درصد) به صورت غیر طبیعی بود و در ۲ بیمار (۴/۵ درصد) تومور گزارش شده بود (شکل ۱).



شکل ۱. یافته‌های سونوگرافی در بیماران تحت مطالعه

در یکی از ۲ بیمار مبتلا به تومور، تومور دو طرفه گزارش شد. هر ۲ بیمار، مبتلا به گونه‌ی از دست دهندگی نمک بودند و در توده‌ی قابل لمس در معاینه یافت شدند. هر دو بیمار در گروه سنی بالاتر از ۱۵ سال قرار داشتند. متوسط اندازه‌ی تومور ۱۴ mm بود. در یکی از بیماران مبتلا به TART، تومور به صورت یک ناحیه‌ی هیپاک در موازات مدیاستینوم بیضه‌ی چپ و در دیگری به صورت یک کانون Solid اکو در پل فوقانی هر دو بیضه رؤیت شد. مشخصات این دو بیمار در جدول ۱ آمده است.

تمامی بیماران مورد مطالعه تحت درمان با هیدروکورتیزون به میزان ۲۰-۱۰ mg/m<sup>2</sup>/day، ۳ نوبت در روز قرار داشتند و در نوع SW همچنین تحت درمان با فلودروکورتیزون قرار گرفتند.

بیماران تحت درمان هر ۳-۶ ماه یک بار با ارزیابی علایم بالینی و بررسی قد و وزن و فشار خون پیگیری شدند. تنظیم دوز گلوکوکورتیکوئید با ارزیابی سطح سرمی ۱۷-هیدروکسی پروژسترون (17-OHP یا 17-Hydroxyprogesterone)، معاینه‌ی بالینی و اندازه‌گیری قد و وزن انجام گرفت. تشخیص و مرحله‌ی کوکس بر اساس Tanner stages در معاینه‌ی بالینی انجام شد.

#### یافته‌ها

#### ارزیابی سونوگرافی

در این مطالعه ۴۴ بیمار مبتلا به CAH مورد مطالعه و بررسی قرار گرفتند. میانگین سنی این بیماران ۵/۸ ± سال با دامنه‌ی ۲-۲۰ سال بود. میانگین طول مدت درمان در بیماران تحت مطالعه ۵/۱۵ ± ۷/۵۵ سال بود. حداقل و حداکثر طول مدت درمان ۲ ماه و ۲۰ سال بود.

تمامی این بیماران تحت سونوگرافی قرار گرفتند که طبق نتایج سونوگرافی، شیوع TART در این بیماران ۴/۵ درصد بود؛ بدین صورت که نتیجه‌ی

جدول ۱. فنوتیپ، سن تشخیص CAH، سن تشخیص تومور، اندازه‌ی تومور در ۲ بیمار مبتلا به TART

بیمار	فنوتیپ	سن تشخیص CAH	سن تشخیص تومور	اندازه‌ی تومور
۱	SW	۵ ماهگی	۱۶ سال و ۸ ماه	۲۲ × ۷ mm
۲	SW	بدو تولد	۱۷ سال	۱۲ × ۱۵ mm

CAH: Congenital adrenal hyperplasia; TART: Testicular adrenal rest tumor; SW: Salt-wasting;

۱۰ نفر سونوگرافی طبیعی و ۵ نفر سونوگرافی مشکوک داشتند؛ اما از ۲ بیمار مبتلا به تومور، هیچ یک مبتلا به بلوغ زودرس نبودند. هر ۲ بیمار مبتلا به تومور، بلوغ کامل داشتند (Tanner stage V). انجام آزمون Fisher's exact نیز ارتباط معنی داری را بین نتیجه‌ی سونوگرافی و بلوغ زودرس نشان نداد (P = ۰/۴۲۰). نتایج در جدول ۲ آمده است.

### ارزیابی فشار خون

از ۴۴ بیمار مورد مطالعه ۵ نفر (۱۱/۴ درصد) مبتلا به فشار خون بالا بوده‌اند که تحت درمان با داروهای ضد فشار خون قرار گرفتند و از بین آن‌ها، ۴ نفر سونوگرافی طبیعی و ۱ نفر سونوگرافی مشکوک داشتند، اما از دو بیمار دارای تومور هیچ کدام فشار خون بالا نداشتند. انجام آزمون Fisher's exact نیز ارتباط معنی داری را بین نتیجه‌ی سونوگرافی و ابتلا به فشار خون بالا نشان نداد (جدول ۳) (P = ۰/۹۹۰).

میانگین سن بیماران مبتلا به نوع SW،  $9/2 \pm 5/6$  سال و میانگین سن بیماران مبتلا به نوع SV،  $12/0 \pm 5/8$  سال بود و طبق آزمون t میانگین سنی بیماران دو گروه، اختلاف معنی دار نداشت (P = ۰/۱۳). از نظر نتیجه‌ی سونوگرافی، ۱۹ بیمار مبتلا به نوع SW، سونوگرافی طبیعی، ۸ بیمار سونوگرافی غیر طبیعی و ۲ بیمار مبتلا به TART بودند (به ترتیب ۵۹/۴ درصد، ۸۰ درصد و ۱۰۰ درصد).

### عملکرد گنادها

از ۴۴ بیمار بررسی شده در این مطالعه، ۱۵ نفر (۳۴/۱ درصد) دچار بلوغ زودرس شده بودند که این بیماران تحت درمان با دیفرلین یا لئوروزول قرار گرفتند. تعداد بیماران تحت درمان با دیفرلین ۴ نفر (۲۶/۷ درصد)، تعداد بیماران تحت درمان با لئوروزول ۹ نفر (۶۰/۰ درصد) و تعداد بیماران تحت درمان با هر دو دارو ۲ نفر (۱۳/۳ درصد) بود. از این ۱۵ نفر،

جدول ۲. توزیع فراوانی بلوغ زودرس بر حسب افتلا سونوگرافی

سونوگرافی	طبیعی	غیر طبیعی	تومور
بلوغ زودرس	تعداد (درصد)	تعداد (درصد)	تعداد (درصد)
خیر	۲۲ (۶۸/۸)	۵ (۵۰/۰)	۲ (۱۰۰)
بلی	۱۰ (۳۱/۳)	۵ (۵۰/۰)	۰ (۰)
جمع	۳۲ (۱۰۰)	۱۰ (۱۰۰)	۲ (۱۰۰)

P = ۰/۴۲۰

جدول ۳. توزیع فراوانی ابتلا به فشار خون بالا بر حسب یافته‌های سونوگرافی

سونوگرافی	طبیعی	غیر طبیعی	تومور
فشار خون بالا	تعداد (درصد)	تعداد (درصد)	تعداد (درصد)
ندارد	۲۸ (۸۷/۵)	۹ (۹۰/۰)	۲ (۱۰۰)
دارد	۴ (۱۲/۵)	۱ (۱۰/۰)	۰ (۰)
جمع	۳۲ (۱۰۰)	۱۰ (۱۰۰)	۲ (۱۰۰)

P = ۰/۹۹۰

## ارزیابی سطح سرمی ۱۷-هیدروکسی پروژسترون

میانگین سطح سرمی ۱۷-هیدروکسی پروژسترون (OHP-17) در کل بیماران تحت مطالعه  $10/11 \pm 9/15$  ng/ml با دامنه‌ی  $0/1-42$  ng/ml بود. میانگین سطح سرمی OHP-17 در بیماران با نتیجه‌ی سونوگرافی طبیعی  $8/59 \pm 10/00$  ng/ml در بیماران با نتیجه‌ی سونوگرافی مشکوک  $11/37 \pm 11/79$  ng/ml و در افراد مبتلا به تومور  $2/97 \pm 4/90$  ng/ml بود. سطح سرمی ۱۷-هیدروکسی پروژسترون در بیماران مبتلا به TART کمتر از بیماران بدون TART بود؛ اما طبق آزمون One-way ANOVA، تفاوت معنی‌داری بین سه گروه وجود نداشت ( $P = 0/580$ ). میانگین سطح سرمی ۱۷-هیدروکسی پروژسترون در کودکان زیر ۵ سال  $14/75 \pm 1/88$  ng/ml، در کودکان ۵-۹ ساله  $9/23 \pm 10/50$  ng/ml، در کودکان ۱۰-۱۴ ساله  $9/69 \pm 7/54$  ng/ml و در کودکان ۱۵ ساله و بالاتر  $8/19 \pm 7/07$  ng/ml بود و طبق آزمون One-way ANOVA، سطح سرمی ۱۷-هیدروکسی پروژسترون بر حسب گروه سنی، تفاوت معنی‌دار نداشت ( $P = 0/680$ ).

## کنترل هورمونی

هر دو بیمار مبتلا به TART تحت درمان کافی و کنترل هورمونی مناسب قرار داشتند.

## بحث

هدف کلی از انجام این مطالعه، تعیین فراوانی نسبی TART در بیماران پسر زیر ۲۰ سال مبتلا به CAH بود. طبق نتایج سونوگرافی، شیوع TART در این بیماران ۴/۵ درصد بود؛ بدین صورت که از ۴۴ بیمار بررسی

شده، نتیجه‌ی سونوگرافی بیضه در ۲ بیمار، به طور قطع مشخص کننده‌ی تومور در بیضه بود و در ۳۲ بیمار (۷۲/۷ درصد) سونوگرافی طبیعی و در ۱۰ بیمار (۲۲/۷ درصد) به صورت غیر طبیعی گزارش شد.

در مطالعه‌ی Stikkelbroeck و همکاران از ۱۷ بیمار مبتلا به CAH، ۶ مورد تومور بیضه‌ی قابل لمس در معاینه و ۱۰ مورد در سونوگرافی TART داشتند (۵۸/۸ درصد). در این مطالعه ارتباط بین طول مدت بیماری و شیوع TART توضیح داده نشده و در ۱۱ بیمار از ۱۶ بیمار مبتلا به TART، درمان کافی و کنترل هورمونی مناسب صورت گرفته بود (۲۰).

در مطالعه‌ی Avila و همکاران از ۴۲ بیمار مبتلا به CAH در سنین ۳۱-۵ سال، در سونوگرافی انجام شده ۱۲ بیمار (۲۸/۶ درصد) TART داشتند (۱۸).

در مطالعه‌ی Claahsen-van der Grinten و همکاران انجام شد، فراوانی TART در پسران مبتلا به CAH با سن کمتر از ۱۸ سال مورد بررسی قرار گرفت که ۸ بیمار از ۳۴ بیمار مورد بررسی در سونوگرافی TART داشتند (۲۴ درصد)؛ در حالی که هیچ یک از پسران در معاینه، توده‌ی قابل لمس نداشتند (۲۱-۲۳).

در ۲ بیمار مبتلا به TART، Bone age بالاتر از سن تقویمی گزارش شده است (۲۲). در این مطالعه در ۲ بیمار مبتلا به TART شواهد عدم درمان کافی رؤیت شده بود؛ در حالی که در ۶ بیمار دیگر درمان بیش از حد صورت گرفته بود (۲۲، ۲۴).

نتایج به دست آمده از سایر مطالعات، با نتایج مطالعه‌ی حاضر بسیار متفاوت می‌باشد. دلایل متعددی از جمله دقت سونوگرافی، عدم دقت کافی معاینه‌ی بالینی در تشخیص تومور، تعداد اندک

نشد که این می‌تواند بیانگر عدم دقت کافی در معاینه‌ی بالینی برای تشخیص تومور باشد و توصیه می‌شود برای تمامی بیماران به صورت دوره‌ای سونوگرافی انجام گردد تا در صورت وجود تومور، در سن پایین‌تری بتوان تومور را تشخیص داد و نیز با سونوگرافی سریال می‌توان از میزان رشد تومور در سیر بیماری و همچنین تأثیر درمان در پسریت و یا جلوگیری از رشد بیش از حد تومور ارزیابی دقیق‌تری به عمل آورد.

### تشکر و قدردانی

بدین‌وسیله از معاونت تحقیقات و فناوری دانشگاه علوم پزشکی اصفهان جهت تأمین مالی این پژوهش سپاسگزاری می‌گردد.

بیماران و ... را می‌توان در این موضوع دخیل دانست. به هر حال طبق آمارهای موجود، احتمال می‌رود وجود این تومور دارای شیوع بالاتری در بیماران مبتلا به CAH است. در مطالعه‌ی حاضر، بیماران مبتلا به TART همگی تحت کنترل هورمونی و درمان کافی و مناسب قرار داشتند. این تومور به طور معمول در انواع شدیدتر بیماری (گونه‌ی از دست دهنده‌ی نمک) ایجاد می‌شود.

هر ۲ بیمار مبتلا در مطالعه‌ی حاضر در گروه سنی بالای ۱۵ سال قرار داشتند که این می‌تواند حاکی از ارتباط بین طول مدت بیماری و شیوع تومور باشد و همچنین می‌توان هورمون‌های ترشح‌شده در زمان بلوغ را نیز در بروز تومور مؤثر دانست. در هیچ کدام از ۲ بیمار مبتلا به تومور در مطالعه‌ی حاضر، توده‌ی قابل لمس در معاینه یافت نشد.

### References

- Walker BR, Skoog SJ, Winslow BH, Ganling DA, Tank ES. Testis sparing surgery for steroid unresponsive testicular tumors of the adrenogenital syndrome. *J Urol* 1997; 157(4): 1460-3.
- Robert MK, Richard EA, Bell BJ, Bonita MD. *Nelson text book of pediatrics*. 18<sup>th</sup> ed. Philadelphia: Saunders Elsevier; 2007.
- Vanzulli A, DelMaschio A, Paesano P, Braggion F, Livieri C, Angeli E, et al. Testicular masses in association with adrenogenital syndrome: US findings. *Radiology* 1992; 183(2): 425-9.
- Tanner JM, Whitehouse RH. Clinical longitudinal standards for height, weight, height velocity, weight velocity, and stages of puberty. *Arch Dis Child* 1976; 51(3): 170-9.
- Mesiano S, Jaffe RB. Developmental and functional biology of the primate fetal adrenal cortex. *Endocr Rev* 1997; 18(3): 378-403.
- Urban MD, Lee PA, Migeon CJ. Adult height and fertility in men with congenital virilizing adrenal hyperplasia. *N Engl J Med* 1978; 299(25): 1392-6.
- Davis JM, Woodroof J, Sadasivan R, Stephens R. Case report: congenital adrenal hyperplasia and malignant Leydig cell tumor. *Am J Med Sci* 1995; 309(1): 63-5.
- Blie L, Sihelnik S, Bloom D, Stutzman R, Chiadis J. Ultrasonographic analysis of chronic intratesticular pathology. *J Ultrasound Med* 1983; 2: 17-23.
- Avila NA, Premkumar A, Shawker TH, Jones JV, Laue L, Cutler GB, Jr. Testicular adrenal rest tissue in congenital adrenal hyperplasia: findings at Gray-scale and color Doppler US. *Radiology* 1996; 198(1): 99-104.
- White PC, Speiser PW. Congenital adrenal hyperplasia due to 21-hydroxylase deficiency. *Endocr Rev* 2000; 21(3): 245-91.
- Dahl EV, Bahn RC. Aberrant adrenal cortical tissue near the testis in human infants. *Am J Pathol* 1962; 40: 587-98.
- Augarten A, Weissenberg R, Pariente C, Sack J. Reversible male infertility in late onset congenital adrenal hyperplasia. *J Endocrinol Invest* 1991; 14(3): 237-40.
- Shanklin DR, Richardson AP, Jr., Rothstein G.



- Testicular hilar nodules in adrenogenital syndrome. the nature of the nodules. *Am J Dis Child* 1963; 106: 243-50.
14. Greulich W, Pyle SI. Radiographic Atlas of skeletal Development of the Hand and Wrist. California: Stanford university press; 1959.
  15. Swinkels LM, Ross HA, Benraad TJ. A symmetric dialysis method for the determination of free testosterone in human plasma. *Clin Chim Acta* 1987; 165(2-3): 341-9.
  16. Fleishmann W, Howard JE, Wilkins L. Macrogenitosomia precox associated with hyperplasia of the androgenic tissue of the adrenal and death from corticoadrenal insufficiency. *Endocrinology* 1940; 26: 385-95.
  17. Swinkels LM, van Hoof HJ, Ross HA, Smals AG, Benraad TJ. Low ratio of androstenedione to testosterone in plasma and saliva of hirsute women. *Clin Chem* 1992; 38(9): 1819-23.
  18. Avila NA, Shawker TS, Jones JV, Cutler GB Jr, Merke DP. Testicular adrenal rest tissue in congenital adrenal hyperplasia: serial sonographic and clinical findings. *AJR Am J Roentgenol* 1999; 172(5): 1235-8.
  19. Mugeon CJ, Parker K, Donohue PA. Congenital adrenal hyperplasia. In: Scriver CR, Beaudet AL, Sly ws, Valle D, Childs B, editors. The metabolic and molecular basis of inherited disease. New York: MC Graw Hill; 1995. p. 2929-66.
  20. Stikkelbroeck NM, Suliman HM, Otten BJ, Hermus AR, Blickman JG, Jager GJ. Testicular adrenal rest tumours in postpubertal males with congenital adrenal hyperplasia: sonographic and MR features. *Eur Radiol* 2003; 13(7): 1597-603.
  21. Claahsen-van der Grinten HL, Sweep FC, Blickman JG, Hermus AR, Otten BJ. Prevalence of testicular adrenal rest tumours in male children with congenital adrenal hyperplasia due to 21-hydroxylase deficiency. *Eur J Endocrinol* 2007; 157(3): 339-44.
  22. New MI, Vogiatzi MG, Cabrera M. High frequency of gonadal abnormalities in adult males with classical congenital adrenal hyperplasia. *J Clin Endocrinol* 2002; 86(1): 172-7.
  23. Graham LS. Celiac accessory adrenal glands. *Cancer* 1953; 8: 143-52.
  24. New MI, Wilson RC. Steroid disorders in children: congenital adrenal hyperplasia and apparent mineralocorticoid excess. *Proc Natl Acad Sci U S A* 1999; 96(22): 12790-7.

Proof Version



## The Relative Prevalence of Testicular Adrenal Rest Tumors in Boy Patients with Congenital Adrenal Hyperplasy Under 20 Years Old

Mohammad Hassan Moadab MD<sup>1</sup>, Mahin Hashemipour MD<sup>2</sup>, Masoumeh Azadi MD<sup>3</sup>

### Original Article

#### Abstract

**Background:** Testicular adrenal rest tumors (TART) is there unspecified adrenocortical cells in the testis of patients with Congenital Adrenal Hyperplasia (CAH) and is similar to the hyperplastic adrenal glands and make testicular tumors that are known as Testicular adrenal rest tumor. These tumors are found frequently in adult man patients with CAH and are usually benign But due to tumor site in testicles, can lead to seminiferous tubule obstruction and gonadal dysfunction and infertility, therefore, early diagnosis and treatment of tumors is important. Due to the absence of exact statistics and studies to determine relative frequency Testicular adrenal rest tumor in patients with CAH and importance of early diagnosis of tumors in pediatric patients with CAH, This study was performed to determine relative frequency of testicular adrenal rest tumor in children with CAH.

**Methods:** This study was a descriptive study that was performed in Al-Zahra hospital in 1390. This study was performed on 44 patients with CAH under 20 years old. height and weight and blood pressure was measured for each patient, also exact examination of testis and scrotum was done to diagnose of palpable mass. For all patients, ultrasound of testis was performed by an experienced radiologist. Assessment of patients was based on patient height and weight and serum level of 17 – hydroxy progesterone. Finally, relative frequency of testicular adrenal rest tumor was evaluated in patient and its correlation with serum 17-hydroxy progesterone and dosage of medication and disease control rate and duration of disease was evaluated. The obtained data were analyzed by SPSS-18 software.

**Findings:** The ultrasound exam results showed, TART was reported in 2 patients (4/5%) that in one of them, bilateral tumors was reported in the upper pole of both testis. and another tumor was visible in the Mediastinum of left testis. Both patients had type of salt loss. The average tumor size was 14 mm. None of the patients found palpable mass in the examination. Both patients with TART were in the age group 20-15 years old and patients with TART were under hormonal control and appropriate treatment. Serum levels of 17-hydroxy progesterone was less in patients with (TART) than patients without (TART). Any of 2 cases had impaired gonadal function.

**Conclusion:** Testicular adrenal rest tumor (TART) occurs usually in severe forms of the disease (type of salt loss). Two cases with tumors (TART) in our study, were in the age group above 15 years old. It can be shown the correlation between duration of disease and prevalence of tumor. None of two cases found palpable mass in the examination. This can indicate that examination has not enough accuracy to detect tumor and is recommended for all patients, ultrasound be performed periodically.

**Keywords:** Testicular adrenal rest tumor, CAH

**Citation:** Moadab MH, Hashemipour M, Azadi M. **The Relative Prevalence of Testicular Adrenal Rest Tumors in Boy Patients with Congenital Adrenal Hyperplasy Under 20 Years Old.** J Isfahan Med Sch 2014; 32(292): ??.

\* This paper is derived from a medical doctorate thesis in Isfahan University of Medical Sciences.

1- Assistant Professor, Department of Pediatric, School of Medicine, Isfahan University of Medical Sciences, Isfahan, Iran

2- Professor, Department of Pediatric, School of Medicine, Isfahan University of Medical Sciences, Isfahan, Iran

3- Student of Medicine, School of Medicine AND Student research Committee, Isfahan University of Medical Sciences, Isfahan, Iran

**Corresponding Author:** Masoumeh Azadi MD, Email: masumeh.freedom@gmail.com