

گزارش یک مورد لنفوم غیر هوچکین اولیه تخمدان

دکتر فاطمه همایی شانديز^۱، دکتر علی عمادی طرقيه^{۲*}،

دکتر زهره یوسفی^۳، دکتر نوریه شریفی^۴، دکتر امیرحسین جعفریان^۵،

دکتر پروانه دهقان^۲، دکتر پیام ایزدپناهی^۲

۱. دانشیار گروه رادیوتراپی انکولوژی، مرکز تحقیقات جراحی سرطان، دانشگاه علوم پزشکی مشهد، مشهد، ایران
۲. دستیار گروه رادیوتراپی انکولوژی، مرکز تحقیقات جراحی سرطان، دانشگاه علوم پزشکی مشهد، مشهد، ایران.
۳. استاد گروه زنان و مامایی، مرکز تحقیقات اختلالات تخمگ گذاری، دانشکده پزشکی، دانشگاه علوم پزشکی مشهد، مشهد، ایران.
۴. دانشیار گروه آسیب شناسی، دانشگاه علوم پزشکی مشهد، مشهد، ایران.
۵. استادیار گروه آسیب شناسی، دانشکده پزشکی، دانشگاه علوم پزشکی مشهد، مشهد، ایران.

تاریخ دریافت: ۱۳۹۲/۱/۱۶ تاریخ پذیرش: ۱۳۹۳/۶/۸

خلاصه

مقدمه: لنفوم غیر هوچکین اولیه تخمدان به ویژه نوع سلول T، بیماری بسیار نادری است که در گروه تومورهای بدخیم سلول گردکوکچک طبقه بندی می شود. در این تومورها جهت تعیین نوع تومور اولیه، انجام بررسی های کامل در مورد بیمار و بیماری و نیز استفاده از روشهای تشخیصی تکمیلی بافت شناسی از جمله ایمونوهیستوشیمی، ایمونوفنوتایپینگ با استفاده از فلوسیتومتری، RT-PCR (ترانس کریپتاز معکوس- راکسیون زنجیره پلی مرز)-FISH (هیبریداسیون در جای فلورسنت) - میکروسکوپ الکترونی و روش های ژنتیک مولکولی بسیار تعیین کننده است. این مطالعه با هدف نشان دادن اهمیت انجام بررسی های تکمیلی در بیماران باتشخیص تومور سلول بدخیم گرد کوچک در تخمدان انجام شده است.

گزارش مورد: در این گزارش، خانمی ۳۱ ساله با شکایت درد شکم و تشخیص توده تخمدانی بررسی شده است. بیمار در سیر بررسی، چند تشخیص اولیه داشته ولی در نهایت با بررسی تکمیلی ایمونوهیستوشیمی، تشخیص نهایی لنفوم سلول T تخمدان اثبات و درمان براساس آن انجام شد.

نتیجه گیری: تومورهای بدخیم سلول گردکوکچک تخمدان نیاز به بررسی های تکمیلی بافت شناسی متعدد جهت اثبات تشخیص قطعی و طراحی درمان صحیح دارند.

کلمات کلیدی: تومور سلول کوچک، تومور سلول گرانولوزا، سارکوم استرومای آندومتر، لنفوم سلول T اولیه تخمدان

* نویسنده مسئول مکاتبات: دکتر علی طرقيه؛ مرکز تحقیقات جراحی سرطان، دانشگاه علوم پزشکی مشهد، مشهد، ایران. تلفن: ۴۲۲۲۱۲۵-۰۵۱۲؛ پست الکترونیک: emadita1@mums.ac.ir

مقدمه

خواهران ۱۸ ساله و ۳۰ ساله بیمار مشاهده می شد. تنها نکته مثبت در معاینه بالینی، حساسیت منتشر شکمی بود و معاینه ژئیکولوژی نیز یافته بارزی به دست نداد.

برای بیمار سونوگرافی شکم و لگن انجام شده بود که به جز کیست مشکوک تخمدانی، یافته مثبت دیگری گزارش نشده بود که بر اساس آن و نیز یافته های بالین بیمار، لاپاراتومی و اوفورکتومی راست برای بیمار انجام شده بود. آسیب شناسی نمونه های جراحی تخمدان، تومور سلول گرانولوزا را مطرح کرده، اما در مرور مجدد، احتمال سارکوم استرومای آندومتر از نوع درجه پایین نیز مطرح شده بود.

با توجه به عدم بهبود کامل بالینی، بیمار به مرکز مجهزتری ارجاع شده بود که در آنجا برای بیمار سی تی اسکن شکم و لگن به فاصله حدوداً بیست روز پس از عمل جراحی انجام شده بود که در آن، توده انفیلتراتیو لگن با شدت بیشتر در سمت راست و گسترش به قوس های روده و چادرینه بزرگ و مزوسپگموئید مشاهده شده بود که تراکم توده، ناهمگون و ضخامت آن غیر یکنواخت بوده و انتشار داخل صفاقی را مطرح می کرد. همچنین غدد لنفاوی به قطر ۸ میلی متر در هر دو ایلیاک چپ و راست گزارش شد.

بیمار با تشخیص سرطان تخمدان مرحله ۳ مجدداً تحت عمل جراحی قرار گرفته بود. جراحی هیستریکتومی از راه شکم (TAH^۵) و برداشت تخمدان و لوله رحمی سمت چپ (SO^۶) به همراه امنکتومی انجام شده بود که خلاصه نکات مثبت آسیب شناسی نمونه های جراحی به شرح زیر است:

CD20, Ck, CD99, S100, TDT, vimentin, inhibin: منفی

CD10: مثبت

LCA: مثبت

CD45 RO: مثبت به صورت وسیع

مارکرها و آزمایشات قبل از جراحی شامل: شمارش کامل خون، تست های عملکرد کلیوی و کبدی طبیعی

تومورهای بدخیم سلول گرد کوچک به تومورهای بدخیم اطلاق می شود که اندازه سلول های آن، کمی بزرگتر یا دو برابر اندازه گلبول قرمز در اسمیر خشک می باشد (۱) و معمولاً دارای سلول های تمایز نیافته ای است و به همین دلیل، تشخیص افتراقی آن ها به ویژه در موارد وجود تمایز ضعیف سلولی، دشوار و حتی گاهی غیر ممکن می شود. عمده تومورهایی که در این دسته قرار می گیرند شامل: سارکوم یووینگ، تومورهای نورواکتودرمال اولیه (PNET^۱)، رابدومیوسارکوم، سارکوم سینوویال، لنفوم غیر هوچکین، رتینوبلاستوم، اوستئوسارکوم، نوروبلاستوم، ملانوم و ... می باشند (۲-۳). استفاده از روش های ایمونوهسیتوشیمی (IHC^۲)، ایمونوفلوروسانس با استفاده از فلوسیتومتری، RT-PCR^۳ (ترانس کریپتاز معکوس- واکنش زنجیره پلی مرز)، FISH^۴ (هیبریداسیون در جای فلورسنت) و میکروسکوپ الکترونی به افتراق این تومورها از یکدیگر کمک فراوانی کرده اند و اخیراً استفاده از روش های ژنتیک مولکولی با استفاده از نقاط شکستگی کروموزومی به این روش ها اضافه شده است (۴-۶). گزارش حاضر مربوط به بیماری با لنفوم سلول T اولیه تخمدان است که بیماری بسیار نادری بوده و بیمار ابتدا با تشخیص تومور بدخیم سلول گرد کوچک در تخمدان، تحت بررسی و درمان قرار گرفته است.

گزارش مورد

بیمار خانم ۳۱ ساله ای بود که از آبان ماه سال ۱۳۹۱ با شکایت دردهای شکمی به ویژه در قسمت های تحتانی شکم همراه با تهوع تحت بررسی قرار گرفته بود. در شرح حال، بیمار سابقه دردهای گهگاهی ولی با شدت خیلی کمتر، از حدود سه ماه قبل را ذکر کرده بود. بیمار سابقه بیماری خاصی در گذشته نداشت. سابقه ای از تب، کاهش وزن و تعریق را ذکر نمی نمود و در سابقه خانوادگی، سرطان رحم و تخمدان در

¹ Primitive Neuroectodermal Tumors

² Immunohistochemistry

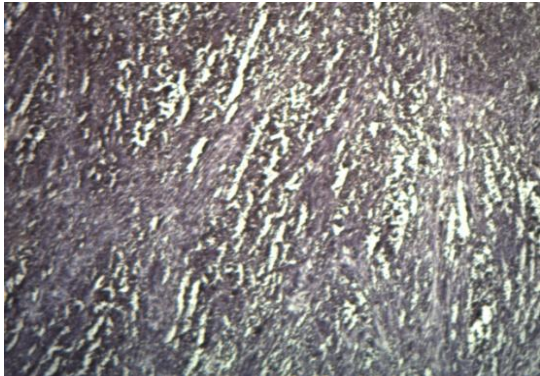
³ Reverse Transcriptase Polymerase Chain Reaction

⁴ Fluorescent In Situ Hybridization

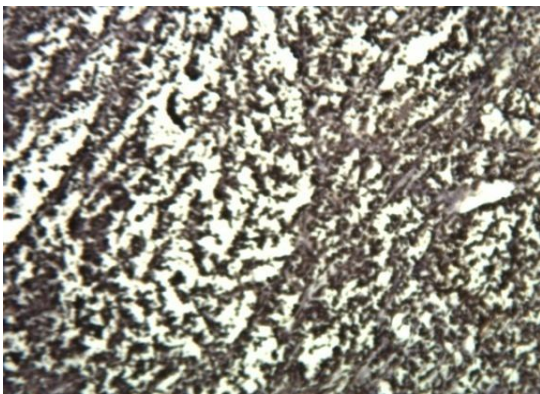
⁵ Total Abdominal Hystrectomy

⁶ Salpingo-oophorectomy

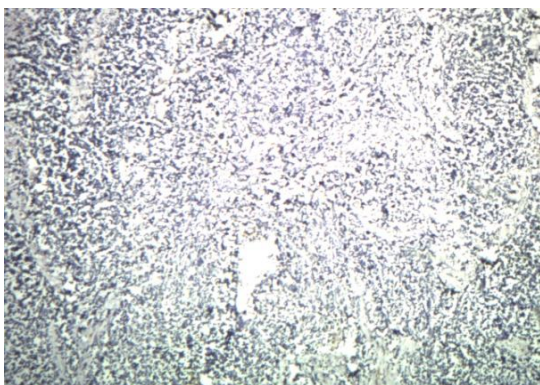
گزارش شده است. در این موارد و در ایمنوهایستوشیمی مانند سایر لنفوم ها، LCA (آنتی ژن مشترک گلبول سفید) مثبت است و مثبت شدن CD45 RO، مختص منشأ سلول های T است مانند آنچه در این بیمار مشاهده شد (تصویر شماره ۱، ۲ و ۳).



تصویر ۱- رنگ آمیزی ایمنوهایستوشیمی مثبت نمونه بیمار از نظر LCA



تصویر ۲- رنگ آمیزی ایمنوهایستوشیمی مثبت نمونه بیمار از نظر CD 45 RO



تصویر ۳- رنگ آمیزی ایمنوهایستوشیمی منفی نمونه بیمار از نظر CK

بود LDH:158، CA 125:4 و Ca:8.8 گزارش گردید.

بر اساس یافته های ایمنوهایستوشیمی تشخیصی، اختلال لنفوپرولیفراتیو با منشأ سلول T مطرح گردید.

در بررسی های بعدی، رادیوگرافی قفسه سینه بیمار نرمال بود و بیمار رضایت به انجام بیوپسی و آسپیراسیون مغز استخوان نداشت. بیمار با شیمی درمانی با رژیم CHOP (سیکلوفسفامید + آدریامایسین + وین کریستین + پردنیزولون) هر ۳ هفته برای شش دوره تحت درمان قرار گرفت. ارزیابی بیمار با سونوگرافی شکم و لگن پس از دوره چهارم شیمی درمانی نرمال بود و بررسی بیمار با سی تی اسکن قفسه سینه و شکم و لگن پس از اتمام دوره درمان در تیر ماه سال ۱۳۹۲ نیز نرمال گزارش شد. در حال حاضر بیمار تحت فالوآپ است و آخرین بررسی انجام شده با سونوگرافی در آبان ماه ۱۳۹۲ نرمال بوده است و هم اکنون بیمار با گذشت ۷ ماه از اتمام درمان، فاقد بیماری است.

بحث

تومور سلول گرد کوچک بدخیم در تخمدان، بیماری ناشیایی است که مطرح کردن تشخیص قطعی برای بیمار، مستلزم رد کردن سایر بیماری هایی است که در تشخیص افتراقی های آن مطرح می شوند. در بیمار فوق، رسیدن به تشخیص بیماری لنفوپرولیفراتیو با منشأ سلول T با کنار گذاشتن تشخیص های افتراقی مهم ذیل و نیز یافته های مثبت ایمنوهایستوشیمی به نفع این بیماری میسر شد:

۱- لنفوم اولیه تخمدان: بیماری فوق العاده نادری است (۷) و اغلب با علائم ناشی از یک توده تخمدانی بروز می کند و معمولاً بزرگ تر از تومورهای ثانویه است (۸). ممکن است میکروسکوپی و یا خیلی بزرگ باشد و معمولاً یک طرفه است و در برخی موارد گزارش شده، سطح CA-125 بالا بوده است (۹). هر دو نوع لنفوم غیر هوچکین سلول B و سلول T می تواند از تخمدان منشأ بگیرند، اما شایع ترین لنفوم اولیه غیر هوچکین تخمدان، لنفوم سلول B بزرگ منتشر (DLBL¹)

¹ DLBL: Diffuse Large B-cell Lymphoma

۲- کارسینوم سلول کوچک تخمدان نوع هیپرکلسمیک: نوعی نادر از تومورهای تخمدان و بسیار تهاجمی است (۱۰). میانگین سن بیمار در هنگام تشخیص، ۲۳ سال است و پیش آگهی معمولاً ضعیف بوده و بقاء ۲ ساله کمتر از ۲۰٪ است (۱۱). بیماری در ۲/۳ موارد با کاهش کلسیم همراه است و شیوع تومور دو طرفه نیز در آن اندک است (۱۲). در ایمونوهیستوشیمی، بروز متمرکز WT-1 و ویمنتین و نبود اینهیبین مشاهده می شود و در ۹۰٪ موارد، سیتوکراتین (CK¹) مثبت است (۱۳) که این موارد ایمونوهیستوشیمی برخلاف نتایج این بیمار است.

۳- سارکوم استرومای آندومتر (ESS²): معمولاً در جسم رحم بوده و شامل دو گروه درجه پایین و بالا است و وقوع آن در محل های خارج رحمی بسیار نادر است (۱۴) با این حال اکثر موارد خارج رحمی در تخمدان است. به طور کلی سارکوم های اولیه تخمدان پیش آگهی ضعیفی دارند (۱۵). در سارکوم درجه پایین رحم و تخمدان و در بررسی ایمونوهیستوشیمی، گیرنده استروژن (ER)، گیرنده پروژسترون (PR) و CD10 مثبت است ولی اکتین، دسمین و آلفا اینهیبین، منفی است. مثبت شدن منتشر CD45 RO به ضرر این تشخیص در این بیمار است.

۴- تومور سلول گرانولوزا: جزء تومورهای استرومای طناب جنسی در تخمدان و شامل دو گروه خوش خیم و بدخیم است و نادر بوده و فقط ۲-۱ درصد تمام تومورهای اولیه تخمدان را تشکیل می دهند (۱۶). به طور تیپیک به صورت توده توپر و گاهی نمای کیستیک ظاهر می کنند و ممکن است در آن ها ساختمان های کروی مملوء از مایع بنام اجسام call-Exner مشاهده شود. تومورمارکریایی شامل استرادیول و اینهیبین از این تومورها ترشح می شوند که به ویژه در پایش بیماران دارای اهمیت است (۱۷) و در ایمونوهیستوشیمی از نظر اینهیبین مثبت است. در این بیمار اجسام مذکور گزارش نشد و ایمونوهیستوشیمی برای اینهیبین منفی بود.

۵- سارکوم یووینگ-PNET در تخمدان: تومورهایی بسیار نادر بوده و با مرگ و میر بالایی همراه است (۱۸). به طور کلی سارکوم یووینگ-PNET، دومین سارکوم شایع در کودکان و بالغین جوان است و تومور نورواکتودرمال اولیه محیطی معمولاً بیشتر نمای نورواندوکرین دارد (۱۹)، لذا در ایمونوهیستوشیمی از نظر CD99، سیناپتوفیزین و کروموگرانین و انولاز اختصاصی سلول عصبی (NSE³) مثبت است. سن این بیمار و نیز ایمونوهیستوشیمی آن با این تشخیص منطبق نبود.

۵- رابدومیوسارکوم اولیه تخمدان: فوق العاده نادر است و مواردی که تاکنون گزارش شده است، همگی در سنین کودکی بوده اند و پیش آگهی آن نیز بسیار نامطلوب بوده است. در ایمونوهیستوشیمی از نظر ویمنتین مثبت است که باز هم سن این بیمار و ایمونوهیستوشیمی آن با این تشخیص سازگار نبود.

۶- ملانوم تخمدان: ناشایع بوده و معمولاً متاستاتیک است، ولی نوع اولیه آن ممکن است از تراتوم کیستیک بالغ منشأ بگیرد و نادر است. معمولاً یک طرفه و در سنین باروری است و در موارد معدود گزارش شده است. اکثر آن ها در ایمونوهیستوشیمی از نظر S100 مثبت بوده اند و مثبت بودن از نظر HMB-45 و melan-A در رده های بعدی بوده است. این بیماری نیز پیش آگهی ضعیفی دارد و اکثر بیماران، متاستاتیک بوده اند؛ به ویژه در ریه و عموماً طی ۲ سال فوت کرده اند (۲۰).

در مجموع تشخیص بیماری لنفوپرولیفراتیو با منشأ سلول T برای این بیمار با توجه به مطرح بودن موارد متعددی در تشخیص افتراقی و با توجه به فوق العاده نادر بودن لنفوم سلول T تخمدانی و نیز با توجه به نبود امکان برخی بررسی های تکمیلی از جمله میکروسکوپ الکترونی و روش های ژنتیک مولکولی کار دشواری بود که پاسخ مناسب بیمار به درمان انجام شده نیز می تواند در جهت تأیید تشخیص مذکور تلقی شود.

³ Neuron Specific Enolase

¹ Cytokeratin

² Endometrial Stromal Sarcoma

گزارش اولیه تومور سلول گرد کوچک و پس از بررسی های تکمیلی ممکن، مطرح گردید و بیمار بر آن اساس درمان شد و تاکنون هم وضعیت رضایت بخشی دارد.

تشکر و قدردانی

بدین وسیله از خانم زهرا جنگی (منشی گروه رادیوترابی انکولوژی) بابت کمک در تایپ و ویرایش مقاله تشکر و قدردانی می شود.

نتیجه گیری

رویارویی با تومورهای بدخیم سلول گرد کوچک در تخمدان، نیازمند جمع آوری اطلاعات فراوانی از بیمار و بیماری و نیز کمک گرفتن از روش های تشخیصی ممکن از جمله ایمونوهیستوشیمی، فلوسیتومتری، PCR، RT، FISH و میکروسکوپ الکترونی و روش های ژنتیک مولکولی برای رسیدن بهتر به تشخیص قطعی بیماری است. در این میان لنفوم اولیه تخمدان با منشا سلول T مورد بسیار نادری است که در این بیمار با

منابع

- Kocjan G. Fine needle aspiration cytology: diagnostic principles and dilemmas. Berlin:Springer;2006.
- Akhtar M, Iqbal MA, Mourad W, Ali MA. Fine-needle aspiration biopsy diagnosis of small round cell tumors of childhood : a comprehensive approach. Diagn Cytopathol 1999 Aug;21(12):81-91.
- Akhtar M, Ali MA, Sabbah R, Bakry M, Nash JE. Fine-needle aspiration biopsy diagnosis of round cell malignant tumors of childhood. A combined light and electron microscopic approach. Cancer 1985 Apr 15;55(8):1805-17.
- Brahmi U, Rajwanshi A, Joshi K, Dey P, Vohra H, Ganguly NK, et al. Flow cytometric immunophenotyping and comparison with immunocytochemistry in small round cell tumors. Anal Quant Cytol Histol 2001 Dec;23(6):405-12.
- Leon ME, Hou JS, Galindo LM, Garcia FU. Fine-needle aspiration of adult small round cell tumors studied with flow cytometry. Diagn cytopathol 2004 Sep;31(3):147-54.
- Sigstad E, Dong HP, Devidson B, Berner A, Tierens A, Risberg B. The role of flow cytometric immunophenotyping in improving the diagnostic accuracy in referred fin-needle aspiration specimen. Diagn Cytopathol 2004 Sep;31(3):159-63.
- Chorlton I, Norris HJ, King FM. Malignant reticuloendothelial disease involving the ovary as a primary manifestation: a series of 19 lymphoma and 1 granulocytic sarcoma. Cancer 1974 Aug;34(2):397-407.
- Vang R, Medeiros LJ, Fuller GN, Sarris AH, Deavers M. Non-Hodgkin's lymphoma involving the gynecologic tract: a review of 88 cases. Adv Anat Pathol 2001 Jul;8(4):200-17.
- Edge SB, Byrd DR, Compton CC. Lymphoid neoplasm. 7th ed. New York:Springer;2010.
- Dickersin GR, Kline IW, Scully RE. Small cell carcinoma of the ovary with hypercalcemia: a report of eleven cases. Cancer 1982 Jan 1;49(1):188-97.
- Clement PB. Selected miscellaneous lesion: small cell carcinoma, mesothelial lesion, mesenchymal and mixed neoplasm, and non-neoplastic lesions. Mod Pathol 2005 Feb;18 Suppl 2:S113-29.
- Barodeau J, Rodgers M, Braun L, Azarow K, Forouhar M, Faucette M. Small cell carcinoma: a rare, aggressive tumor masquerading as constipation in a teenager with a fatal outcome. J Pediatr Hematol Oncol 2010 May;32(4):e139-41.
- Young RH, Oliver E, Scully RE. Small cell carcinoma of the ovary, hypercalcemic type. A clinicopathological analysis of 150 cases. Am J Surg Pathol 1994 Nov;18(11):1102-16.
- Tahmasebi M, Cina M. Bilateral endometrial stromal sarcoma originating from ovarian endometriosis: a case report. Iran J Radiol 2009;6:33-6.
- Dal Y, Shen K, Lang H, Haung HF, Pan LY, Wu M, et al. Primary sarcoma of the ovary clinicopathological characteristics, prognostic factors and evaluation of therapy. Chin med J (Engl) 2011 May;124(9):1316-21.
- Quirk JT, Natarajan N. Ovarian cancer incidence in the united states, 1992-1999. Gynecol Oncol 2005 May;97(2):519-23.
- Schumer ST, Canistra SA. Granulosa cell tumor of the ovary. J Clin Oncol 2003 Mar 15;21(6):1180-9.
- Lawlor ER, Murphy JI, Sorensen PH, Fryer CJ. Metastatic primitive neuroectodermal tumor of the ovary: successful treatment with megadose chemotherapy followed by peripheral blood progenitor cell rescue. Med Pediatr Oncol 1997 Oct;29(4):308-12.
- Enzinger FM, Weiss SW. Primitive neuroectodermal tumor and related lesions. In: Enzinger FM, Weiss SW. Soft tissue tumors. 3rd St. Louis: Mosby;1995:929-64.
- Gupta D, Deavers MT, Silva EG, Malpica A. Malignant melanoma involving the ovary: a clinicopathologic and immunohistochemical study of 23 cases. Am J Surg Pathol 2004 Jun;28(6):771-80.