

## گزارش موردی یک کودک مبتلا به هیالین فیبروماتوزیس جوانان

دکتر مهدی امیرنیا<sup>۱</sup>، دکتر فرحناز زینعلی<sup>۲</sup>\*

تاریخ دریافت 1392/01/20 تاریخ پذیرش 1392/03/23

### چکیده

هیالین فیبروماتوزیس جوانان بیماری نادری است که با بروزندول و تومورهای متعدد روی پوست، فلکشن کنتراکچر مفاصل و هیپرتروفی لته تظاهر میکند و کمتر از ۷۰ مورد از آن در دنیا گزارش شده است.

در این گزارش یک مورد از این بیماری در پسر ۱۴ ساله اردنی معرفی می‌شود که با تابلوی علائم فوق مراجعه کرده، دربررسیهای رادیولوژیکی وجود ضایعات استئولیتیک و اروزیون واسکلروتیک مارژین وتوده های نسج نرم در انتهای فالنگس دیستان انگشتان پا مشاهده شد و در بررسی پاتولوژیکی وجود کلاژن و فیبروبلاست‌ها در زمینه ماتریکس هیالینی وتوزیع وسیع و جاگیری فیبروبلاست‌ها در یک ماتریکس ائوزینوفیلی بیشکل مشاهده شد و تشخیص JHF مسجل گردید. علی‌رغم نادر بودن این بیماری، در موارد وجود ندول و تومورهای متعدد به همراه کنتراکچر مفصلی باید به این بیماری فکر کرد.

**کلمات کلیدی:** هیالین فیبروماتوزیس جوانان، ندولهای متعدد، هیپرتروفی لته، کنتراکچر مفصل، استرومای هیالینی

مجله پزشکی ارومیه، دوره بیست و چهارم، شماره پنجم، ص ۳۷۸-۳۷۳، مرداد ۱۳۹۲

آدرس مکاتبه: تبریز، دانشگاه علوم پزشکی تبریز-بیمارستان س‌ی‌نا، تلفن: ۰۴۱۱-۵۴۰۶۶۱۲

Email: drs\_zeinali@yahoo.com

### مقدمه

هیالین فیبروماتوزیس جوانان یک بیماری نادر ژنتیکی است؛ این بیماری توسط درسچر و همکارانش<sup>۲</sup> در ۱۹۶۹ نام گذاری شد (۱). پزشکان باید آن را در بیماران جوان که ضایعات پاپولریاندولار پوستی به همراه هایپرتروفی ژنژیوا و کنتراکچر مفاصل دارند در نظرگیرند (۲). در این بیماری اشکال درسنتر گلیکوزامینوگلیکان است با اتیولوژی نامعلوم، ولی افزایش سنتر کندروئیتین در فیبروبلاست‌های پوستی کشت شده از بافت تومورال دیده شده است (۳).

این بیماری اتوزوم مغلوب منتقل می‌شود و در اوایل کودکی و نوجوانی علائم آشکار می‌گردد؛ اغلب بیماران هایپرتروفی ژنژیوا و افتادن دندان، کنتراکچر مفاصل، رشد غیرطبیعی اندام‌ها، ضایعات اوستئولیتیک و ضایعات ماکولوپاپولار یا ندولار پوستی دارند که در روی بینی، گونه، گوش، پشت یا زانو شایع است. در پاتولوژی سلول‌های

کوندروئید در بستر ائوزینوفیلی بیشکل در درم وجود دارند. کلاژن درم کاهش یافته و الیاف کلاژن نازک‌تر از نرمال است (۴). این بیماری به دو فرم: لوکالیزه که بارش آهسته ضایعات همراه است و فرم منتشر که بارش سریع و شدید تومورال همراه است دیده می‌شود.

تشخیص‌های افتراقی شامل ژنژیوال فیبروماتوزیس<sup>۱</sup>، هیالینوزیس سیستمیک نوزادان<sup>۲</sup>، فیبروماتوزیس جنرالیزه مادرزادی<sup>۳</sup>، سندروم وینچستر<sup>۴</sup> است. درمان اولیه ضایعات پوست اکسیژون جراحی است.

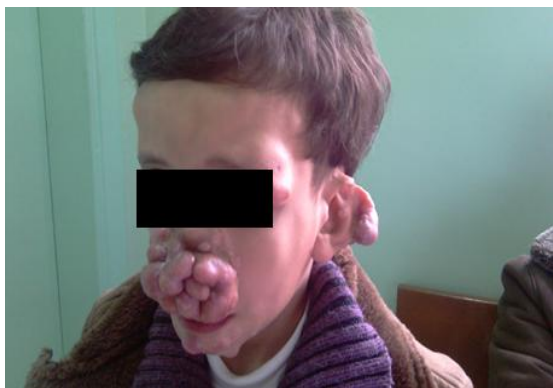### معرفی بیمار

بیمار پسر ۱۴ ساله‌ی اردنی است که با شکایت ضایعات پوستی مراجعه کرده است. والدین ایشان شروع بیماری را از حدود ۴ سال پیش ذکر می‌کنند. والدین بیمار ازدواج فامیلی (پسر عمو و دختر عمو) داشته و این بیماری در خانواده بیمار سابقه نداشته است.

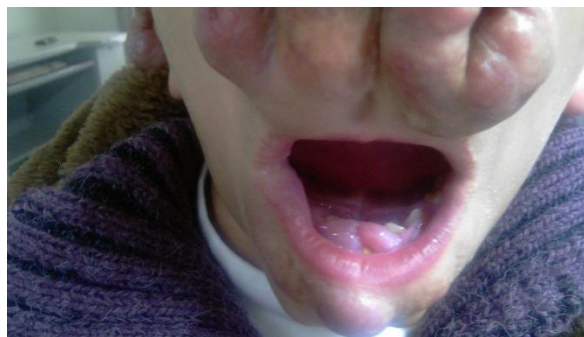<sup>۱</sup> دانشیار پوست دانشگاه علوم پزشکی تبریز-بیمارستان سینا

<sup>۲</sup> رزیدنت پوست دانشگاه علوم پزشکی تبریز- بیمارستان سینا (نویسنده مسئول)

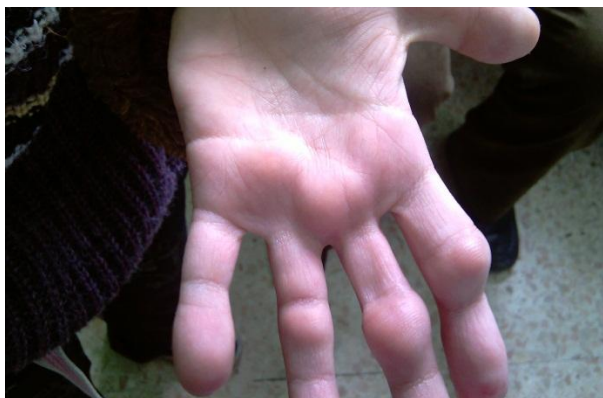<sup>۳</sup> Drescher et al



شکل شماره (۲): ندول‌های ناحیه بینی و گوش و چانه



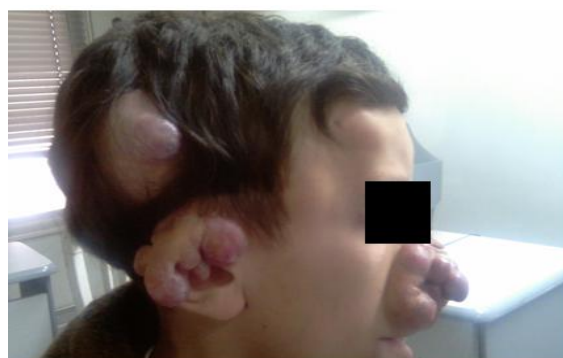شکل شماره (۳): هایپرتروفی لثه



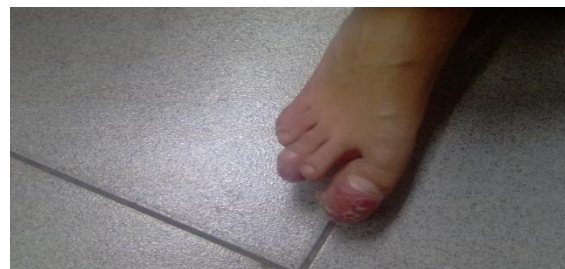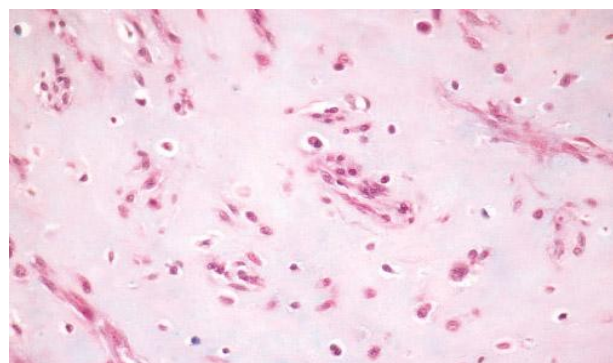
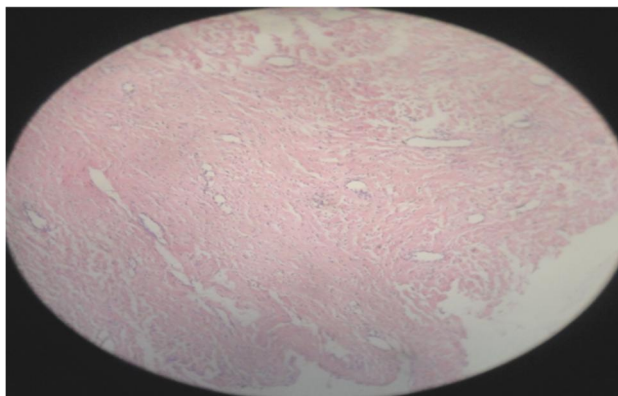
شکل شماره (۴): ندول‌های دست

در معاینه بیمار پسر نوجوان با ظاهر رنگ پریده و مضطرب بود. در معاینه پوستی ندول‌های متعدد با ابعاد مختلف (قطر بالای ۱ سانتی‌متر) و تومورهای بزرگ زیر جلدی در نواحی سر، صورت، و اندام‌ها مشاهده می‌شد، این ندول و تومورها در لمس قوام لاستیکی داشته، به رنگ پوست تا اریتماتو و بدون درد بودند. بیمار شروع این ضایعات را از ناحیه بینی و به شکل پاپول ذکر می‌کند که بعداً به سرعت گسترش یافته و کل بینی، گوش خارجی، اسکالپ، چانه، کف دست‌ها، بازوها و روی انگشتان پاها در گیر شده‌اند. مخاطات دهان هایپرتروفی شدید لثه و افتادگی اکثر دندان‌های بیمار موجود بود و این موجب اشکال در تغذیه و لاغری شدید او شده بود. معاینه اندام‌ها فلکشن کنترکچور و محدودیت حرکتی مفاصل آرنج بارز بود در سایر اندام‌ها بجز ندول و تومورهای فوق‌الذکر نکته خاص دیگری وجود نداشت. بهره هوشی بیمار طبیعی بود. آزمایشات بیمار بجز آنمی هیپوکروم میکروسیتیک مختصر نکته دیگری نداشت. PPD بیمار منفی و گرافی قفسه سینه طبیعی بود.

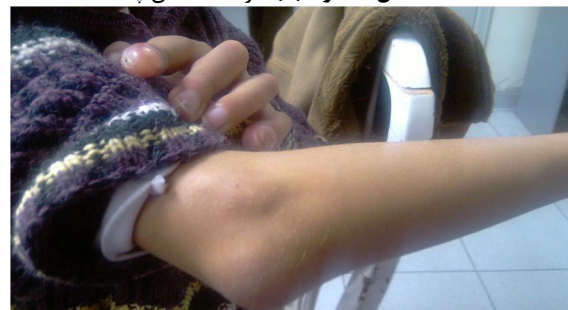مطالعات رادیولوژی: وجود توده‌های نسج نرم در گرافی جمجمه و وجود ضایعات اوستئولیتیک و اروزیون و اسکروتیک مارژین در انتهای فالنگس دیستال اولین و سومین انگشت پا مشاهده شد. سی تی اسکن جمجمه، شکم و لگن به جز توده‌های نسج نرم نرمال بودند. در پاتولوژی: وجود کلاژن و فیبروبلاست‌ها در زمینه ماتریکس هیالینی و توزیع وسیع و جاگیری فیبروبلاست‌ها در یک ماتریکس ائوزینوفیلی بیشکل مشخص است. بعضی از سلول‌های استروما در فضاهای حفره‌ای (لاکونا) موجودند (سلول‌های کوندروئیدی).



شکل شماره (۱): تومور و ندول‌های متعدد سرو صورت



شکل شماره (۵): توده انگشتان پا

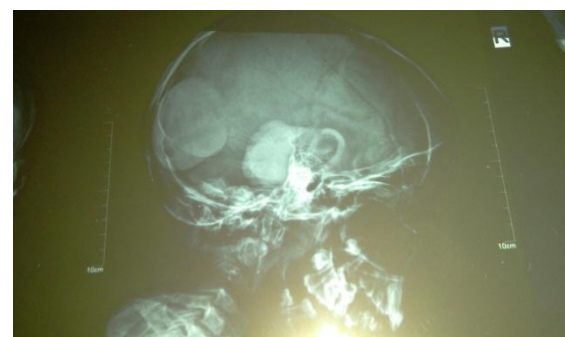

شکل شماره (۶): فلکشن کنتراکچر مفصل آرنج

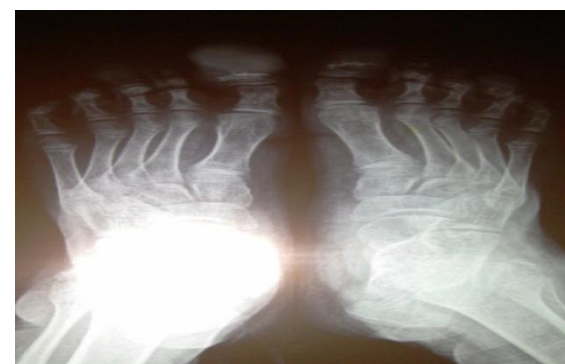**شکل‌های شماره (۹ و ۱۰):** وجود کلاژن و فیبروبلاست‌ها در زمینه ماتریکس هیالینی و توزیع وسیع و جاگیری فیبروبلاست‌ها در یک ماتریکس اتوزینوفیلی بیشکل مشخص است. بعضی از سلول‌های استروما در فضاهای حفره‌ای (لاکونا) هستند (سلول‌های کوندروئیدی)

### بحث

در مورد این بیمار باوجود ضایعات ندولار وتومورال متعدد به خصوص در ناحیه سر و صورت، هایپرتروفی لثه، کنتراکچر مفاصل و یافته‌های رادیولوژیکی و تیپیک پاتولوژی (ماتریکس هیالینی در درم) از تشخیص فیبروماتوزیس هیالینی جوانان حمایت می‌کند. این بیماری نادر ژنتیکی است و کمتر از ۷۰ مورد در دنیا گزارش شده است، اتیولوژی این بیماری زیاد مشخص نشده ولی افزایش سنتر کندروئیتین در فیبروبلاست‌های پوستی کشت شده ازبافت تومورال دیده شده است. در این بیماری اختلال سنتر گلیکوزامینوگلیکان نیز ذکر شده است و به نظر می‌رسد اشکال در سنتر کلاژن مکانیسم اصلی پاتولوژیکی این بیماری باشد. دو شکل مجزای این بیماری شامل: یک فرم لوکالیزه که بارشد آهسته ضایعات همراه است و یک فرم منتشر که بارشد سریع وشدید تومورال همراه است. این بیماری اتوزوم مغلوب منتقل میشوددر اوایل کودکی و نوجوانی علائم آشکار می‌گردد. اغلب بیماران هایپرتروفی ژنژیوا وافتادن دندان، کنتراکچر



شکل شماره (۷): تورم نسج نرم درگرافی جمجمه



شکل شماره (۸): اروزبون و اسکروتیک مارژین انتهایی فالنگس انگشتان پا

استخوان نیز گزارش شدند که خواهر دارای هیپرتروفی لته و علائم پوستی در صورت بوده و با تشخیص بافت شناسی JHF گزارش شده‌اند (۶). در بیمار مورد مطالعه ما نیز علائم فوق وجود داشت و علائم پاتولوژیکی کاملاً تپیک بود.

مورد بعدی با وجود تومورهای متعدد در گردن هایپرتروفی لته و کنترکشن مفاصل هیپ وزانو و در بررسی رادیولوژی ضایعات متعدد استئولیتیک و استئوکلاستیک با تشخیص پاتولوژی JHF گزارش شده است (۷). چهار شیرخوار با پوست سفت و مفاصل کنترکتند دردناک در ماه‌های اول زندگی با پاپول و ندولهای صورت و تنه و اطراف انوس، هایپرپیگمانتاسیون مفاصل MCP و مچها، هایپرپلازی لته، اسهال مداوم و FTT نیز با تشخیص JHF گزارش شده است (۸). دو بیمار غیروابسته که علائمی مشابه بیمار ما داشتند و در مطالعات ایمونوهیستولوژیکی وجود کلانوز ۱ و ۳ و عدم وجود کلانوز ۲ و ۴ در ماده هیالینی گزارش شد، در بررسی‌های بیوشیمی نیز این امر تأیید شد (۹). در بیمار مانیز علایم کلینیکی با علائم بیماران گزارشات فوق مطابقت می‌کند و بررسی رادیولوژی و پاتولوژی نیز تشخیص را مسجل می‌گرداند. به علت غیرومی بودن بیمار امکان فالوآپ برای بیمار ما ممکن نیست.

درمان اولیه ضایعات پوست و دهان اکسیژن جراحی است، رادیوتراپی زیاد موثر نیست. کنتراکچر مفاصل اغلب با پروگنوز ضعیف همراه است و کپسولوتومی، فیزیوتراپی و کورتیکواستروئید سیستمیک تأثیر درمانی کمی دارد. در مجموع به علت نادر بودن بیماری موارد تشخیص داده نشده ممکن است وجود داشته باشد و با توجه به عوارض ناتوان کننده آن باید در مورد روش‌های جدید درمانی تحقیقات بیشتری صورت گیرد.

مفاصل، رشد غیرطبیعی اندام‌ها، ضایعات استئولیتیک و ضایعات پاپولار یا ندولار پوستی دارند. در پاتولوژی سلول‌های کوندروئید در بستر ائوزینوفیلی بیشکل در درم وجود دارند. کلانوز درم کاهش یافته و الیاف کلانوز نازک‌تر از نرمال است. در مراحل اولیه استروما حاوی گلیکوزامینوگلیکان است ولی در مراحل دیررس ماتریکس حاوی کندروئتین سولفات است. غیاب زنجیره‌های  $\text{pro-}\alpha$  و تیپ ۳ کلانوز وجود دارد (۲).

در مطالعات انجام شده در مصر یک پسر ۳ ساله که از ۶ ماه پیش دچار اسهال و پرولاپس رکتوم و صورت خشن و ضایعات پوستی هایپرکراتوتیک در بینی و کف دست‌ها و ندولهای متعدد در گونه؛ دیواره قفسه سینه و آرنج به همراه کنتراکچر مفصل آرنج شده است. در بیوپسی پاپیلوماتوزیس؛ هایپرکراتوزیس و استرومای هیالینی آمورف وجود داشته و با تشخیص JHF. گزارش شده است؛ مورد بعدی با همین تشخیص بیمار کودک اهل عربستان سعودی که ندولهای متعدد زیر جلدی و نمای غضروفی و استرومای هیالینی در پاتولوژی بوده است (۴). در بیمار مورد مطالعه ما مشابه تمامی ضایعات مشابه موارد فوق بود. مورد بعدی چندین کودک در سنین مختلف با درگیری و درد مفاصل و اشکال در راه رفتن؛ فلکشن کنتراکچر زانو و آرنج و توده و ندولهای متعدد در بدن که با تشخیص فوق گزارش شده‌اند (۵). گزارش بعدی دختر ۹ ساله که از سه سالگی بدلیل بروز ندول‌های پوستی و هیپرتروفی لته به اشتباه تشخیص "میوفیبروماتوز نوزادی" داده شده بود و در سن شش سالگی با بیوپسی‌های جدید تشخیص به JHF تغییر یافت و با فالوآپ ۳ ساله تغییرات استخوانی او پیشرفتی نداشته است (۱). یک خواهر و برادر (از پدر و مادر طبیعی) با کنتراکچر مفاصل و ضایعات استئولیتیک

## References:

- Miyake I, Tokumaru H, Sugino H, Tanno M, Yamamoto T. Juvenile hyaline fibromatosis. Case report with five years' follow-up. *Am J Dermatopathol* 1995;17(6):584-90.
- Tony B, Stephen B, Neil C, Christopher G. Rook, *Textbook of dermatology*. 8<sup>th</sup> Ed. Chichester: Wiley-Blackwell; 2010. P: 45. 49-50, 69, 15.
- Larralde M, Santos-Muñoz A, Calb I, Magariños C. Juvenile hyaline fibromatosis. *Pediatr Dermatol* 2001;18(5):400-2.
- Number O, Locus GM. Juvenile Hyaline Fibromatosis. 2006 [cited 2013 Aug 3]; Available from: <http://cags.org.ae/pdf/228600.pdf>
- Güldal FN, Asuman D, Meryem DA, Neşe Ö. Juvenile Hyaline Fibromatosis: Case Presentation (The Rehabilitation of Three Siblings). *Turk J Med Sci* 2004; 34(1): 67-71.
- Fayad MN, Yacoub A, Salman S, Khudr A, Der Kaloustian VM. Juvenile hyaline fibromatosis: two new patients and review of the literature. *Am J Med Genet* 1987;26(1):123-31.

7. Yukio K, Manabu H, Toshiyuki A. Juvenile hyaline fibromatosis. Archives of dermatology 1976; 112(1): 86-8.
8. Mary T. Glover Bryan D. Lake David J. Infantile systemic hyalinosis, a newly recognized disorder of collagen, pediatrics. official j Amer Academy of pediatrics 1991; 87(2): 228-34.
9. Remberger K, Krieq T, Kunze D, Weinmann HM. Fibromatosis hyalinica multiplex(JHF). J Cancer NCBI 1985; 56: 614-24.

## A CHILD WITH JUVENILE HYALINE FIBROMATOSIS: A CASE REPORT

*Mehdi Amirnia<sup>1</sup>, Farahnaz Zeinali<sup>2</sup>*

**Received: 1 Apr, 2013; Accepted: 13 Jun, 2013**

### **Abstract**

Juvenile hyaline fibromatosis is a rare genetic disease that is characterized by multiple papulonodular skin lesions, gingival hypertrophy and joint contracture. According to our knowledge, less than 70 cases with features suggesting the diagnosis have been reported. It is an autosomal recessive disease that is usually detected in infancy or early childhood.

We report a 14-year old boy, who presented skin colored to erythematous painless rubbery nodules on the scalp, face, hand, and feet and flexion contracture on both elbow and gingival hypertrophy.

Radiological findings showed erosion at the end of distal phalanxes with marginal sclerosis and soft tissue masses on toes. Pathological finding were an increased number of fibroblasts embedded in an amorphous eosinophilic hyalinized matrix. Some stoma cells were observed in the lacuna-like spaces (chondroid cell) within this material.

For our patient, the diagnosis of JHF was based on the presence of typical tumoral lesions, gingival hyperplasia, joint contracture, and the characteristic histopathological findings. The presence of amorphous hyaline material in the dermis supported our diagnosis of JHF.

**Keyword:** Juvenile hyaline fibromatosis, Multiple nodules, Gingival hypertrophy, Joint contracture, Hyaline matrix

**Address:** Sina Hospital, Tabriz University of Medical Sciences, Tabriz, Iran **Tel:** +98 411-5406612

**Email:** drs\_zeinali@yahoo.com

SOURCE: URMIA MED J 2013; 24(5): 378 ISSN: 1027-3727

<sup>1</sup>Associate Professor of Dermatology, Tabriz University of Medical Sciences, Sina Hospital, Tabriz, Iran

<sup>2</sup>Resident of Dermatology, Tabriz University of Medical Sciences, Sina Hospital, , Tabriz, Iran (Corresponding Author)