

## بررسی اثرات میدان الکترومغناطیس بر مخاط کانال دفران و پروستات در رت

فاطمه افشاری<sup>۱\*</sup>، جعفر سلیمانی راد<sup>۲</sup>، غلامعلی ترابی اسکویی<sup>۳</sup>، بهزاد یثربی<sup>۴</sup>

تاریخ دریافت 1392/03/01 تاریخ پذیرش 1392/05/21

### چکیده

**پیش زمینه و هدف:** در دنیای مدرن امروز، وسایل و تجهیزات مولد امواج الکترومغناطیس در سطح بسیار وسیعی مورد استفاده قرار می‌گیرند. نظر به اهمیت آگاهی از اثرات این میدان‌ها تصمیم گرفته شد تا اثرات میدان‌های الکترومغناطیس بر مخاط کانال دفران و پروستات و نیز بر مورفولوژی اسپرم مورد مطالعه قرار گیرد.

**مواد و روش کار:** در این تحقیق رت‌های نر نژاد Wistar به عنوان مدل آزمایشگاهی انتخاب گردیدند. رت‌ها به دو گروه کنترل و آزمایش تقسیم شدند. رت‌های گروه آزمایش به مدت ۳ ماه و روزانه ۴ ساعت در معرض میدان الکترومغناطیس با شدت ۵۰ گوس قرار گرفتند. پس از انقضای این مدت حیوانات گروه‌های آزمایش و کنترل با جابه‌جایی مهره‌های گردنی کشته شدند و از کانال دفران و پروستات آن‌ها برای مطالعه با میکروسکوپ نوری نمونه‌برداری گردید. همچنین پس از تهیه اسمیر، مورفولوژی اسپرم مورد بررسی قرار گرفت.

**یافته‌ها:** نتایج به دست آمده نشان داد که در گروه آزمایش ارتفاع سلول‌های مخاط کانال دفران و غدد پروستات نسبت به گروه کنترل کاهش یافته و هسته سلول‌ها متراکم شده‌اند. از تغییرات دیگر در گروه آزمایش می‌توان به از بین رفتن استریوسلیا در مخاط کانال دفران و کاهش ترشحات غدد پروستات اشاره کرد. در بررسی لام‌های مربوط به اسمیر، مورفولوژی اسپرم در مقایسه با گروه کنترل تغییر نیافته بود ولی در گروه آزمایش پدیده فرنیگ از بین رفته بود. **بحث و نتیجه‌گیری:** امواج الکترومغناطیس موجب ایجاد اثرات سوء بر سیستم تناسلی می‌گردد.

**کلمات کلیدی:** میدان الکترومغناطیس، مورفولوژی اسپرم، مخاط کانال دفران، مخاط پروستات، پدیده فرنیگ

مجله پزشکی ارومیه، دوره بیست و چهارم، شماره هفتم، ص ۵۲۷-۵۳۳، مهر ۱۳۹۲

آدرس مکاتبه: تبریز، دانشگاه آزاد اسلامی، گروه هیستوپاتولوژی و آناتومی، تلفن: ۰۹۱۴۱۱۴۷۷۹۴

Email: f\_afshar@iaut.ac.ir

### مقدمه

ساختار و عملکرد دستگاه‌های بدن از جمله دستگاه تولید مثل را تحت تأثیر قرار دهند(۱).

مطالعات فراوانی در مورد توانایی میدان‌های الکترومغناطیس در جهت ایجاد طیف وسیعی از ناهنجاری‌های سوماتیک انجام گرفته است که از این میان می‌توان به نازایی، سقط جنین، تولدهای نارس، عقب‌ماندگی رشد داخل رحمی اشاره کرد (۲، ۳). مطالعه انجام گرفته توسط Borhani در سال ۲۰۱۱ بیانگر این است که برخورد با امواج الکترومغناطیس در مرحله قبل از لانه‌گزینی بر میزان باروری و رشد جنین اثرات سوئی دارد (۴).

انسان هر روز در معرض برخورد با امواج الکترومغناطیس متعدد می‌باشد که ممکن است از منابع طبیعی ایجاد شود و یا توسط منابع ساخت بشر مانند پرتوهای تشخیصی، نیروگاه‌های هسته‌ای، گیرنده‌های تلویزیونی و ..... ساطع گردد. میدان‌های الکترومغناطیس اثر گرمایی و غیرگرمایی ایجاد کرده که در هر دو صورت می‌توانند بر روی سطوح سلولی و مولکولی اثرات مخربی داشته باشد. این میدان‌ها به عنوان یک فاکتور استرس زا می‌توانند موجب تغییر در سطوح هورمونی و ایمنی شده و

<sup>۱</sup> استادیار گروه هیستوپاتولوژی و آناتومی، دانشگاه آزاد اسلامی واحد تبریز (نویسنده مسئول)

<sup>۲</sup> استاد گروه علوم تشریح دانشگاه علوم پزشکی تبریز

<sup>۳</sup> مربی گروه علوم تشریح دانشگاه علوم پزشکی تبریز

<sup>۴</sup> استادیار گروه مهنسی پزشکی، دانشگاه آزاد اسلامی واحد تبریز

این مدت حیوانات گروه‌های آزمایش و کنترل با جابه‌جایی مهره‌های گردنی کشته شدند و از کانال دفران و پروستات آن‌ها برای مطالعه با میکروسکوپ نوری نمونه‌برداری گردید. همچنین پس از تهیه اسمیر، مورفولوژی اسپرم مورد بررسی قرار گرفت.

برای بررسی با میکروسکوپ نوری، نمونه‌های به دست آمده از گروه آزمایش و کنترل فیکس شده و پس از تهیه قالب‌های پارافینی، مقاطع بافتی تهیه گردید. از برش‌های تهیه شده جهت رنگ‌آمیزی با پاپانیکولا و هماتوکسیلین و اتوزین (H & E) استفاده شد. برش‌های رنگ‌آمیزی شده از نظر هیستومورفومتری نیز ارزیابی شدند در رنگ‌آمیزی پاپانیکولا از هماتوکسیلین جهت رنگ‌آمیزی هسته سلول‌ها و برای رنگ‌آمیزی سیتوپلاسم از Orange G استفاده شد. لازم به ذکر است که جهت مطالعه مورفومتری ارتفاع سلول‌های اپی تلیالی کانال دفران و پروستات اندازه‌گیری شد و اطلاعات به دست آمده با استفاده از آزمون تی تست مورد ارزیابی قرار گرفت. برای بررسی مورفولوژی اسپرم، اپیدیدیم به داخل محیط کشت Hams F10 انتقال داده شد. در داخل محیط کشت با برش اپیدیدیم اسپرم‌ها به داخل آن رها شدند. سپس با استفاده از Sampler یک قطره از محیط کشت حاوی اسپرم را برداشته و بر روی لام قرار دادیم. پس از خشک شدن لام جهت بررسی مورفولوژی اسپرم از رنگ‌آمیزی پاپانیکولا استفاده گردید.

## یافته‌ها

نتایج به دست آمده از مطالعات هیستولوژیک وهیستومورفومتری در ۳ قسمت به شرح زیر مورد بررسی قرار گرفت.

- اثرات میدان الکترومغناطیس بر مخاط کانال دفران
- اثرات میدان الکترومغناطیس بر پروستات
- اثرات میدان الکترومغناطیس بر مورفولوژی اسپرم

۱- اثرات میدان الکترومغناطیس بر مخاط کانال دفران  
بررسی مخاط کانال دفران گروه کنترل نشان داد که اپی تلیوم پوشاننده از نوع مطبق کاذب حاوی سلول‌های قاعده‌ای و اصلی می‌باشد و استروسلها در ناحیه راسی سلول‌های اصلی به خوبی دیده می‌شود (تصویر ۱- A) در صورتی که در گروه آزمایش ارتفاع سلول‌های اپی تلیالی نسبت به گروه کنترل کاهش یافته است و استروسلها به صورت پراکنده دیده می‌شدند. سلول‌ها دارای هسته متراکم بوده و به سادگی از سلول‌های هم‌بندی زیرین قابل تشخیص بودند (تصویر 1-B)

مطالعات انجام شده در مورد نقش امواج الکترومغناطیس بر اسپرماتوژنز موش صحرایی نشان داده است که این امواج دارای اثرات سوء و مخرب بر روند اسپرماتوژنز می‌باشد. مطالعه‌ای که توسط جین سانگ لی انجام گرفت نشان داد که میدان‌های الکترومغناطیس با شدت ۰/۵ تسلا سبب القاء مرگ سلولی در سلول‌های زایای موش شده است (۵). در مورد مکانیسم اثرات ناشی از میدان‌های الکترومغناطیس عقیده بر این است که ۷۵ درصد اثرات تابش بر روی سلول وابسته به تولید رادیکال‌های آزاد می‌باشد. رادیکال‌های آزاد در حضور اکسیژن می‌توانند باعث پراکسیداسیون چربی‌های غشاء سلولی و نیز غشاء موجود در غشاهای آندام‌ها و آسیب به رتیکولوم آندوپلاسمیک و... شوند (۶). keari و همکارانش نیز در سال ۲۰۱۱ نشان دادند که تغییرات ایجاد شده در باروری به دنبال استفاده از تلفن همراه به نظر می‌رسد که مربوط به افزایش تولید رادیکال‌های آزاد باشد (۷).  
مطالعات نشان داده است که میدان‌های الکترومغناطیسی می‌توانند اثرات سوئی بر دستگاه تناسلی داشته باشند با این وجود اثرات میدان‌های الکترومغناطیس با فرکانس پایین تحت بررسی می‌باشد. از طرفی دیگر برخی مطالعات اپیدمیولوژیک انجام گرفته نتوانستند ارتباطی ما بین شدت امواج الکترومغناطیس و تغییرات پاتولوژیک پیدا کنند (۸، ۹). هدف از این مطالعه بررسی اثرات بیولوژیکی میدان الکترومغناطیس بر مخاط کانال دفران و پروستات و بررسی مورفولوژی اسپرم می‌باشد.

## مواد و روش‌ها

در این تحقیق دستگاه مولد میدان الکترومغناطیس با شدت ۵۰ گوس به کار گرفته شد و رت‌های نژاد wistar با سن ۴ ماهه، وزن ۲۰۰ - ۲۵۰ گرم به عنوان مدل آزمایشگاهی انتخاب گردیدند. حیوانات در شرایط ۱۲ ساعت روشنایی و ۱۲ ساعت تاریکی با امکانات دسترسی به آب و غذای کافی نگه داری می‌شدند. رت‌ها به دو گروه کنترل و آزمایش تقسیم شدند.

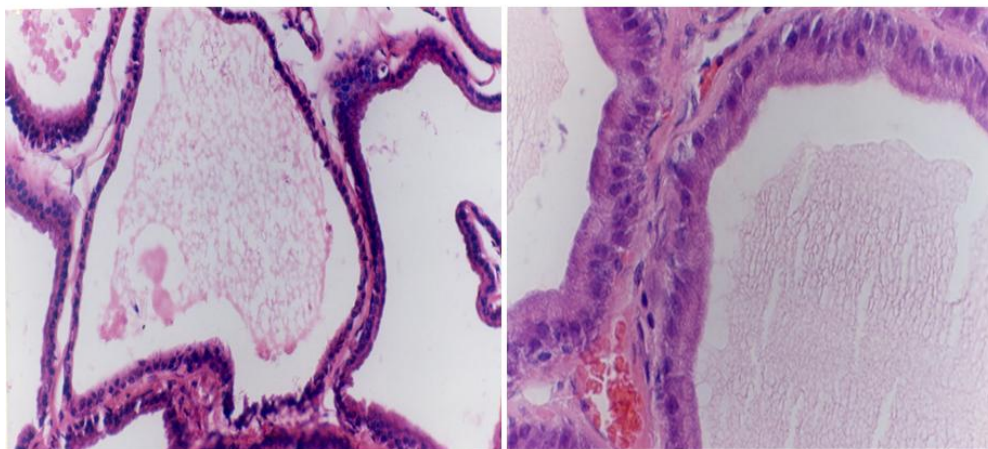
گروه آزمایش: در این گروه رت‌ها به مدت ۳ ماه و روزانه ۴ ساعت در معرض میدان الکترومغناطیس قرار گرفتند. در گروه کنترل نیز شرایط کاملاً مشابه گروه آزمایش بود و فقط در این گروه رت‌ها تحت تأثیر میدان الکترومغناطیس قرار نمی‌گرفتند. لازم به ذکر است که دستگاه مولد میدان بر اساس تئوری پیچیده هلمهولتز ساخته شد که در رابطه با این انتخاب، مواردی از قبیل نیاز به دستیابی به یک میدان یکنواخت و با شدت معین و نیز محدودیت‌هایی چون لزوم تهیه محل نسبتاً مناسب برای زیست رت‌ها در داخل دستگاه از امور تعیین کننده بود. پس از انقضای



**تصویر شماره (۱):** مخاط کانال دفران گروه کنترل و آزمایش، به پراکندگی مژه‌های ثابت در راس سلول‌های گروه آزمایش توجه نمایید.  
رنگ‌آمیزی H & E

آزمایش ارتفاع سلول‌های اپی تلیالی نسبت به گروه کنترل کاهش یافته و ترشحات موجود در لومن غدد در مقایسه با گروه کنترل کاهش یافته است. افزایش تراکم هسته سلول‌ها در گروه آزمایش از تغییرات دیگری است که به وضوح قابل مشاهده می‌باشد (تصویر ۲- B).

۲- اثرات میدان الکترومغناطیس بر مخاط پروستات  
بررسی غدد پروستات گروه کنترل نشان داد که اپی تلیوم پوشاننده غدد متفاوت بوده و معمولاً مکعبی و یا منشوری ساده می‌باشد و لومن غدد عمدتاً حاوی ترشحات است. بافت همبند شل بین غدد دیده می‌شود (تصویر ۲- A). در صورتی که در گروه



گروه آزمایش (B)

گروه کنترل (A)

**تصویر شماره (۲):** پروستات گروه کنترل و آزمایش، به کاهش ارتفاع اپی تلیوم غدد و کاهش ترشحات غدد توجه نمایید. رنگ‌آمیزی H&E.

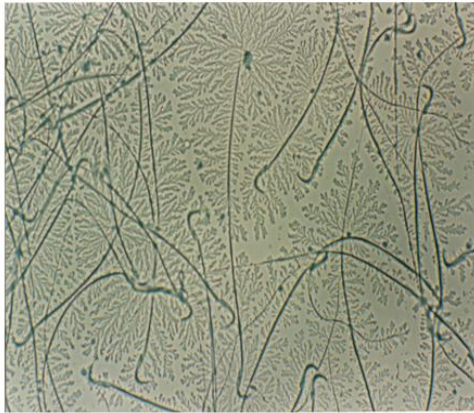در بررسی اسمیرهای گروه کنترل نکته قابل توجه وجود پدیده (Fering) یا سرخسی شدن بود که این حالت در اسمیرهای مربوط به گروه آزمایش مشاهده نگردید (تصویر ۳- B).  
برای تعیین پدیده (Fering) از امتیاز زیر استفاده گردید.

- عدم وجود کریستالیزاسیون (۰)
- سرخسی شدن آتیپیک (۱)

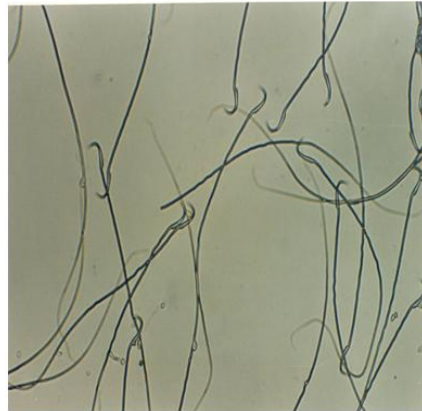۳- اثرات میدان الکترومغناطیس بر مورفولوژی اسپرم  
جهت بررسی مورفولوژی اسپرم‌ها، پس از تهیه فروتی، لام‌ها با روش پاپانیکولا رنگ‌آمیزی شدند. در بررسی اسمیرهای مربوط به گروه کنترل و آزمایش حدود ۱۰ درصد آنومالی دیده شد که بیشترین نوع آنومالی‌های قابل مشاهده از نوع دم مارپیچ و اسپرم بدون سر بود.

بر اساس این امتیاز بندی نوع مورد مشاهده در اسمیرهای مورد بررسی دارای پایه‌های سه تایی و چهارتایی بودند بنابراین امتیاز متعلقه به آن‌ها ۳ بود.

- وجود پایه‌های اولیه و ثانویه (۲)
- وجود پایه‌های سه تایی و چهارتایی (۳)

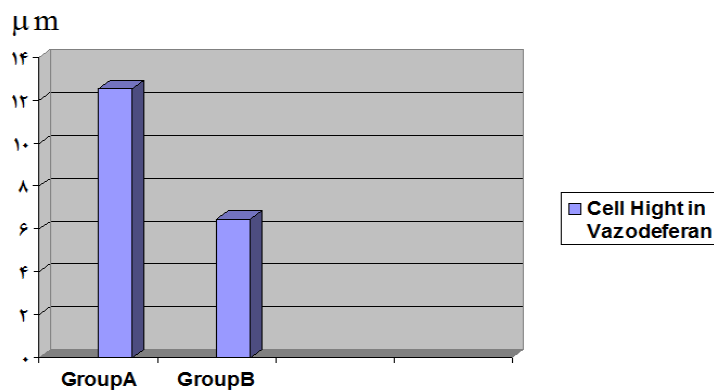


A (گروه کنترل)

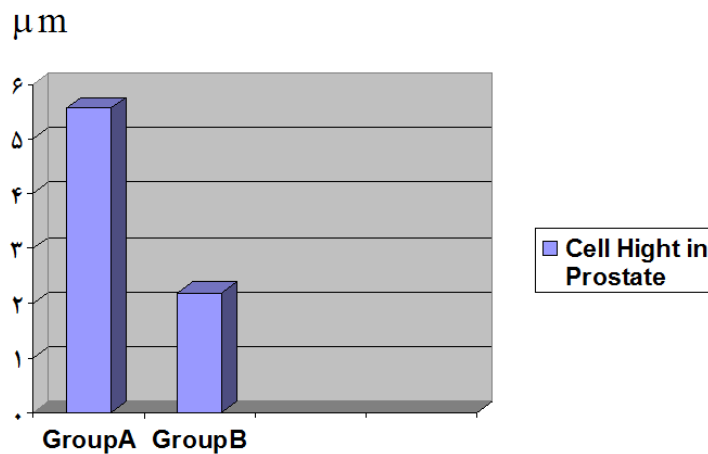


B (گروه آزمایش)

تصویر شماره (۳): اسمیر گروه کنترل و آزمایش، به وجود پدیده فرنیگ در گروه کنترل توجه نمایید. رنگ‌آمیزی پاپانیکولا



نمودار شماره (۱): مقایسه ارتفاع اپی تلیوم کانل دفران در گروه‌های کنترل (A) و آزمایش (B). تفاوت بین دو گروه از نظر آماری معنی‌دار می‌باشد ( $P < 0.001$ ).



نمودار شماره (۲): مقایسه ارتفاع اپی تلیوم غدد پروستات در گروه‌های کنترل (A) و آزمایش (B). تفاوت بین دو گروه از نظر آماری معنی‌دار می‌باشد ( $P < 0.001$ ).

## بحث و نتیجه‌گیری

کاربرد روزافزون دستگاه‌های مولد امواج الکترومغناطیس در زندگی روزمره باعث نگرانی‌های بسیاری در ارتباط با اثرات این امواج بر سلامت انسان شده است.

بر اساس مطالعات انجام گرفته گزارشات متناقضی مبنی بر اثرات میدان الکترومغناطیس بر روی سیستم‌های بیولوژیکی موجودات زنده وجود دارد. Pool و Goodman گزارش کردند که اثرات القایی میدان الکترومغناطیس موجب افزایش فعالیت رونویسی RNA، افزایش سنتز پروتئین و تسریع در فرایندهای رشد و نمو می‌گردد (۱۰، ۱۱). درحالی‌که مطالعات liboff نشان دهنده تأثیرات با میدان‌های ۵۶۰ میکروتسلا بر روی سنتز DNA است که ارتباط زیادی با شدت میدان دارد (۱۲).

نتایج به دست آمده از این مطالعه بیانگر افزایش تراکم هسته سلول‌های مخاط کانال دفران و پروستات در گروه آزمایش نسبت به گروه کنترل می‌باشد. نکته مسلم در مورد افزایش تراکم سلولی این است که افزایش تراکم هسته سلولی با کاهش فعالیت سلول همراه است و افزایش این تراکم منجر به پیکنوزه شدن هسته و مرگ سلول می‌گردد.

یافته‌های ما همچنین نشان دهنده کاهش ارتفاع سلول‌های اپی تلیالی مخاط کانال دفران و پروستات در گروه آزمایش بود که این امر می‌تواند دلیل دیگری بر کاهش فعالیت سلول باشد که خود از کاهش فعالیت هسته سلول ناشی می‌شود. در همین راستا از بین رفتن کامل یا پراکنده آستروسلیاها در گروه تحت تأثیر میدان الکترومغناطیس بود که این امر دلیل دیگری بر کاهش فعالیت سلولی در گروه آزمایش می‌باشد. با توجه به اینکه آستروسلیاها در باز جذب مواد دخالت دارند بنابراین می‌توان گفت که از بین رفتن آستروسلیاها می‌تواند در ترکیب و ماهیت ترشحات مایع سیمن مؤثر باشد. مطالعه انجام گرفته توسط رجایی و همکارانش نشان داد که میدان الکترومغناطیس باعث کاهش در ضخامت اپیدیدیم و کانال دفران، کاهش ارتفاع سلول‌های اپی تلیالی و نیز کاهش در وزن بیضه نسبت به گروه کنترل شده است که موافق با قسمتی از نتایج حاصله از مطالعه‌ی حاضر می‌باشد (۱۳). نتایج به دست آمده از این تحقیق بیانگر آن است که کاهش فعالیت سلول در اپی تلیوم‌های ترشچی با کاهش ترشحات همراه است و در بررسی حاضر کاهش ارتفاع سلول‌های اپی تلیالی غده پروستات با کاهش میزان ترشحات غده پروستات همراه بود. بررسی‌ها نشان می‌دهد که امواج الکترومغناطیس موجب کاهش معنی‌داری در قطر لوله‌های سمینی فر و نیز میزان تستوسترون سرم خون می‌گردد (۱۴).

از دیگر یافته‌های این مطالعه عدم بروز پدیده سرخسی شدن در گروه آزمایش بود. این پدیده در مایع انزال انسان، کریستال‌های تولید شده مربوط به فسفات اسپریم می‌باشد که عمدتاً از پروستات ترشح می‌گردد. با این وجود به نظر می‌رسد که پدیده فرنینگ در ترشحات مجاری ناقل رت امری نرمال می‌باشد که تحت تأثیر میدان‌های الکترومغناطیس از بین می‌رود. بنابراین می‌توان گفت که میدان الکترومغناطیس با تأثیر بر سلول بر ماهیت مواد ترشچی اثر گذاشته و میزان سنتز مواد ترشچی را کاهش می‌دهد. در بررسی لام‌های مربوط به مورفولوژی ساختمان اسپرم در گروه‌های آزمایش و کنترل افزایش معنی‌داری در ارتباط با افزایش آنومالی‌های اسپرم در گروه آزمایش مشاهده نگردید. مطالعه Ozlem و همکارانش در سال ۲۰۱۲ نیز نشان داد که افزایش معنی‌داری در آنومالی‌های اسپرم رت به دنبال برخورد با امواج الکترومغناطیس دیده نمی‌شود (۱۵). در حالی‌که مطالعه Kowalczuk و همکارانش نشان داد که میدان‌های الکترومغناطیس بر اپی تلیوم لوله‌های سمینی فر، شمارش اسپرم، مورفولوژی اسپرم و اسپرماتوسیت‌های اولیه تأثیرگذار می‌باشد (۱۶). همچنین بر اساس مطالعه‌ای که توسط شفیق صورت گرفت، افرادی که در معرض میدان‌های الکترومغناطیس قرار گرفته‌اند دچار کاهش تعداد اسپرم، کاهش اسپرم‌های متحرک و افزایش اشکال غیر طبیعی اسپرم شده است و بررسی هیستولوژیکی بیضه نیز نشان دهنده تغییرات دژنراتیو می‌باشد (۱۷). مطالعات انجام گرفته توسط Celik S و همکارانش در سال ۲۰۱۲ نشان داد که امواج ناشی از تلفن‌های همراه به مدت ۳ ماه موجب تغییرات معنی‌داری در پارامترهای بیضوی رت نمی‌گردد. آن‌ها نتیجه‌گیری کردند که با افزایش مدت زمان برخورد ممکن است تغییرات معنی‌دار حاصل گردد (۱۸). در حالی‌که نتایج برخی از مطالعات بیانگر آن است که استفاده از تلفن همراه باعث افزایش آنومالی‌های سر اسپرم، تعداد و تحرک اسپرم می‌گردد (۱۹، ۲۰).

در نهایت نتایج حاصله از این تحقیق بیانگر آن است که امواج الکترومغناطیس دارای اثرات سوء بر مخاط کانال دفران و پروستات و ترشحات مایع سیمن می‌باشد.

نتیجه‌گیری کلی: بر اساس نتایج به دست آمده از مطالعه جادارد که در ارتباط با اثرات میدان الکترومغناطیس بر سلامتی انسان مخصوصاً در افرادی که بنا به اقتضای نوع شغل و یا محل سکونت برای مدت مدیدی در معرض میدان‌های الکترومغناطیس قرار دارند بررسی و تحقیق بیشتر به عمل آید تا پس از حصول اطمینان از اثرات سوء این میدان‌ها در مورد چگونگی محافظت در برابر میدان‌های الکترومغناطیس تدابیر لازم اندیشیده شود.

**References:**

1. Parvari K ,Nabiuni M , Golestanian N , Aminin E. Effect of low frequency electromagnetic fields on the spermatogenesis and blood serum protein of Balb/c mice. *Cell and tissue* 2011 ; 2(1): 47-56.
2. Bracken MB, Belanger K, Hellenbrand K, Dlugosz L, Holford TR, McSharry JE, et al. Exposure to electromagnetic fields during pregnancy with emphasis on electrically heated beds: association with birthweight and intrauterine growth retardation. *Epidemiology* 1995;6(3):263–70.
3. Kultursay N, Koprubasi F, Kutukcuk N. Video display terminal the risk of trisomy18 ? *Clin gen* 1994; 45: 270-1.
4. Borhani N, Rajaei F, Salehi Z, Javadi A. Analysis of DNA fragmentation in mouse embryos exposed to an extremely low-frequency electromagnetic field. *Electromagn Biol Med* 2011;30(4):246–52.
5. Lee JS, Ahn SS, Jung KC, Kim Y-W, Lee SK. Effects of 60 Hz electromagnetic field exposure on testicular germ cell apoptosis in mice. *Asian J Androl* 2004;6(1):29–34.
6. Eibert TF, Alaydrus M, Wilczewski F, Hansen VW. Electromagnetic and thermal analysis for lipid bilayer membranes exposed to RF fields. *IEEE Trans Biomed Eng* 1999;46(8):1013–21.
7. Kesari KK, Kumar S, Behari J. Effects of radiofrequency electromagnetic wave exposure from cellular phones on the reproductive pattern in male Wistar rats. *Appl Biochem Biotechnol* 2011;164(4):546–59.
8. Schüz J, Ahlbom A. Exposure to electromagnetic fields and the risk of childhood leukaemia: a review. *Radiat Prot Dosimetry* 2008;132(2):202–11.
9. Calvente I, Fernandez MF, Villalba J, Olea N, Nuñez MI. Exposure to electromagnetic fields (non-ionizing radiation) and its relationship with childhood leukemia: a systematic review. *Sci Total Environ* 2010;408(16):3062–9.
10. Pool R. Electromagnetic fields: the biological evidence. *Science* 1990;249(4975):1378–81.
11. Goodman R, Bassett CA, Henderson AS. Pulsing electromagnetic fields induce cellular transcription. *Science* 1983;220(4603):1283–5.
12. Liboff RL. A biomagnetic hypothesis. *Biophys J* 1965;5(6):845–53.
13. Rajaei F, Farokhi M , Ghasemi N , Pahlevan AA. Effects of extremely low – frequency magnetic field on mouse epididymis and deferens ducts. *Iran J Reproductive Medicine* 2009 ;7(2): 85-9.
14. Kumar S, Behari J, Sisodia R. Influence of electromagnetic fields on reproductive system of male rats. *Int J Radiat Biol.* 2013;89(3):147–54.
15. Ozlem Nisbet H, Nisbet C, Akar A, Cevik M, Karayigit MO. Effects of exposure to electromagnetic field (1.8/0.9 GHz) on testicular function and structure in growing rats. *Res Vet Sci* 2012;93(2):1001–5.
16. Kowalczyk CL , Saunders RD , Stapleton HR. Sperm count and sperm abnormality in male mice after exposure to 2. 45 GHz microwave radiation. *Mutat Res* 1983 ; 122: 155-6.
17. Ahmad S. Effect of electromagnetic field exposure on spermatogenesis and sexual activity. *Asian J Androl* 2005 ; 7: 106-9.
18. Çelik S, Aridogan IA, Izol V, Erdoğan S, Polat S, Doran S. An evaluation of the effects of long-term cell phone use on the testes via light and electron microscope analysis. *Urology* 2012;79(2):346–50.
19. Otitoloju AA, Obe IA, Adewale OA, Otubanjo OA, Osunkalu VO. Preliminary study on the induction of sperm head abnormalities in mice, *Mus musculus*, exposed to radiofrequency radiations from global system for mobile communication base stations. *Bull Environ Contam Toxicol* 2010;84(1):51–4.
20. Agarwal A, Desai NR, Makker K, Varghese A, Mouradi R, Sabanegh E, et al. Effects of radiofrequency electromagnetic waves (RF-EMW) from cellular phones on human ejaculated semen: an in vitro pilot study. *Fertil Steril* 2009;92(4):1318–25.

## EFFECTS OF ELECTROMAGNETIC FIELD ON THE DUCTUS DEFERENT AND PROSTATE

*Fateme Afshari<sup>1\*</sup>, Jafar Soleimani Rad<sup>2</sup>, Gholam Ali Torabi G<sup>3</sup>, Behzad Yasrebi<sup>4</sup>*

*Received: 22 May , 2013; Accepted: 12 Aug , 2013*

### **Abstract**

**Background & Aims:** In the modern world of today, high level technologic facilities are necessary. The present study aimed to investigate the effects of electromagnetic field (EMF) on vasa deferent, prostate, and morphology of sperm.

**Materials & Methods:** In this study, male wistar rats were exposed to 50 Gause EMF 4 hours a day for 3 months. After the experimental period, the rats were sacrificed, sperms were obtained from epididymis; and tissue samples were obtained from vasa deferent and prostate and were prepared for histological study. Morphology of sperm was examined after smear preparation.

**Results :** According to the findings, the height of epithelium and the nuclei in the prostate decreased in the experimental group; and vasa deferent were condensed in comparison to the control group .In the vasa deferent stero cilia were disappeared and prostatic secretion were reduced . Morphology of sperm in the experimental group was similar to the control group. In the experimental group ferning test disappeared.

**Conclusion:** This finding indicates that EMF has a detrimental effect on semen producing organs.

**Keywords:** Electromagnetic field, Vasa deferent, Prostate, Morphology of sperm, Ferning test

**Address:** Department of Histopathology, Tabriz Branch, Islamic Azad University, Tabriz, Iran

**Tel:** +98 9141147794

**Email:** f\_afshar@iaut.ac.ir

SOURCE: URMIA MED J 2013; 24(7): 533 ISSN: 1027-3727

<sup>1</sup> Assistant Professor, Department of Histopathology, Tabriz Branch, Islamic Azad University, Tabriz, Iran  
(Corresponding Author)

<sup>2</sup> Professor, Department of Histology , Faculty of Medicine, Tabriz University of Medical Sciences, Tabriz, Iran

<sup>3</sup> Instructor, Department of Histology , Faculty of Medicine, Tabriz University of Medical Sciences, Tabriz, Iran

<sup>4</sup> Assistant Professor, Department of Biomedical Engineering, Tabriz Branch , Islamic Azad University, Tabriz, Iran