

هیستومورفولوژی مخاط بویایی متعاقب پیوند در

صدمات ناقص نخاعی در موش صحرایی

چکیده:

مقدمه و هدف: امروزه پیوند سلول‌ها یا بافت‌ها به عنوان یک راهکار درمانی در صدمات نخاعی مورد توجه قرار گرفته است. پیش‌تر در برخی از مراکز درمانی برای بهبود و ترمیم بافت عصبی از مخاط بویایی استفاده می‌شد. از آنجا که بافت‌های پیوندی و عصبی ساختار متفاوتی دارند، ابهامات زیادی در باره ادغام بافت مخاطی در بافت عصبی وجود دارد. هدف از این مطالعه بررسی ساختار بافت پیوندی و تأثیر آن بر حفظ بافت نخاعی، متعاقب پیوند مخاط بویایی جنینی در قطع نیمه نخاع در موش صحرایی بود.

مواد و روش‌ها: در این مطالعه تجربی که در سال ۱۳۸۸ در دانشگاه علوم پزشکی تهران انجام شد، تعداد ۲۸ سر موش صحرایی بالغ از نژاد اسپراگ داوولی انتخاب شدند. تعداد ۲۸ سر از موش‌ها قطع نیمه نخاع را در سطح اولین سگمان کمری دریافت کردند و به طور تصادفی به دو گروه مساوی درمان و کنترل تقسیم شدند. گروه درمان مخاط بویایی جنینی و گروه کنترل مخاط تنفسی جنینی را دریافت نمودند. تعداد ۱۰ سر موش باقیمانده به عنوان گروه شاهد روند جراحی را بدون صدمه نخاعی طی نمودند. پس از هشت هفته، با مطالعات بافت‌شناسی میزان حفظ بافتی و ساختار ریخت‌شناسی ناحیه پیوند مورد بررسی قرار گرفت. داده‌های جمع‌آوری شده با استفاده از نرم‌افزار SPSS و آزمون‌های آماری آنالیز واریانس یک‌طرفه و توکی تجزیه و تحلیل شدند.

یافته‌ها: مطالعات بافتی نشان داد که بافت‌های مخاطی در پارانشیم بافت نخاعی ادغام نشده‌اند. هر چند که مخاط بویایی جنینی در محل پیوند پیوستگی بهتری از مخاط تنفسی جنینی داشت، اما مرز مشخصی بافت مهمان و میزبان را متمایز نمی‌کند. میانگین حفظ بافتی گروه درمان در مقایسه با گروه کنترل اندکی افزایش پیدا کرد، اما این میزان معنی‌دار نبود ($p > 0.05$)، در حالی که حفظ بافتی گروه‌های درمان و کنترل در مقایسه با گروه شاهد به طور معنی‌داری کاهش پیدا کرد ($p < 0.05$).

نتیجه‌گیری: پیوند مستقیم بافت‌های مخاطی در محل ضایعات نخاعی ساختار متفاوتی را با بافت نخاعی ایجاد می‌کند و مخاط بویایی جنین نقش بسیار اندکی در حفظ بافت عصبی در محل صدمه دارد.

واژه‌های کلیدی: گلیا، مخاط بویایی، نخاع، پیوند

حمداله دلاویز*

علی میرزایی**

امراه روزبهی*

محمد تقی جغتایی***

نوروز نجف‌زاده****

پرستو راد*****

جمشید محمدی

*دکترای علوم تشریحی، استادیار دانشگاه علوم

پزشکی یاسوج، دانشکده پزشکی، مرکز تحقیقات

سلولی مولکولی، گروه علوم تشریحی

**دکترای بیوشیمی، استادیار دانشگاه علوم پزشکی

یاسوج، دانشکده پزشکی، گروه بیوشیمی

***دکترای علوم تشریحی، استاد دانشگاه علوم پزشکی

ایران، دانشکده پزشکی، گروه علوم تشریحی

****دکترای علوم تشریحی، استادیار دانشگاه علوم

پزشکی اردبیل، دانشکده پزشکی،

گروه علوم تشریحی

****کارشناس ارشد مامایی، دانشگاه علوم پزشکی

اهواز، دانشکده پرستاری و مامایی، گروه مامایی

*****دکترای فیزیولوژی، استادیار دانشگاه علوم

پزشکی یاسوج، دانشکده پزشکی، گروه فیزیولوژی

تاریخ وصول: ۱۳۸۹/۴/۲۹

تاریخ پذیرش: ۱۳۸۹/۶/۲۹

مؤلف مسئول: جمشید محمدی

پست الکترونیک: Jamshidm2005@yahoo.com

مقدمه

نخاع قسمتی از سیستم عصبی مرکزی است که در صورت آسیب، حس و حرکت قسمتی از بدن از بین می‌رود. تا کنون استفاده از درمان‌های سنتی برای این ضایعه رضایت‌بخش نبوده است (۱). تحقیقات وسیع و گسترده‌ای در مراکز تحقیقاتی کشورهای مختلف برای درمان ضایعات نخاعی صورت می‌گیرد که برای این منظور از پیوند بافت عصبی جنینی، فاکتورهای رشد عصبی، سلول‌های شوان و سلول‌های بنیادی استفاده می‌کنند و پیشرفت‌هایی هر چند ناچیز در این زمینه کسب شده است (۲-۵).

چندین فاکتور مانند؛ مولکول‌های مهارکننده، شرایط ریز محیطی نامناسب، اسکار بافتی و مرگ سلولی به عنوان موانع فیزیکی و شیمیایی رشد آکسون عمل می‌کنند (۶ و ۷). به منظور کاهش این موانع و تحریک ظرفیت درونی نوروئی مداخله عوامل خارجی مورد نیاز است (۶).

پیوند سلول‌های غلاف‌کننده نوروئی‌های بویایی^(۱) به عنوان یک استراتژی در درمان صدمات نخاعی محسوب می‌گردد (۷). این سلول‌ها نوروئی‌های دوقطبی بویایی را در تمام مسیر از مخاط بویایی تا پیاز بویایی غلاف می‌کنند و توانایی ویژه‌ای در ترمیم و رشد این آکسون‌ها دارند. این سلول‌ها در مخاط و پیاز بویایی وجود دارند (۸ و ۷). با انجام یک بیوپسی از مخاط بویایی به راحتی می‌توان به این سلول‌ها در انسان دسترسی پیدا کرد. علاوه بر مخاط بویایی،

بافت عصبی و بافت ماهیچه‌ای در ترمیم صدمات عصبی استفاده شده‌اند (۹ و ۱۰). فاکتورهای رشد آزاد شده از مخاط بویایی در ترمیم صدمات نخاعی مؤثر بوده است و به دنبال پیوند ماتریکس خارج سلولی در نخاع صدمه دیده رت‌ها، بهبود عملکرد در اندام‌های تحتانی مشاهده شده است (۱۱).

امروزه پیوند بافت‌های مخاطی در صدمات نخاعی کاربرد بیشتری پیدا کرده است و در برخی از کشورها به طور مستقیم، در درمان‌های کلینیکی از این بافت‌های پیوندی استفاده می‌کنند (۱۲). مطالعه‌های انجام شده نشان می‌دهد که پیوند بافت بویایی بینی در قطع کامل نخاع موش صحرایی در برابر دهمین مهره سینه‌ای منجر به بهبود عملکرد گردیده است (۸). از آنجا که بافت‌های مخاطی ساختار متفاوتی با بافت‌های عصبی دارند، سئوالی که مطرح است این است که بافت‌های مخاطی پس از پیوند در بافت‌های عصبی امکان مهاجرت و هم‌گرایی را با بافت‌های عصبی دارند، یا این که ویژگی‌های ریخت‌شناسی خودشان را حفظ می‌کنند. بنابر این در این مطالعه پس از پیوند مخاط بویایی جنینی و مخاط تنفسی جنینی در محل قطع نیمه نخاع در رت، تغییرات ریخت‌شناسی این بافت‌های پیوندی و تأثیر آنها بر حفظ بافتی، بافت عصبی در محل صدمه مورد بررسی قرار گرفت.

1- Olfactory Ensheathing Cells(OECs)

مواد و روش‌ها

این مطالعه تجربی در سال ۱۳۸۸ در دانشگاه علوم پزشکی تهران انجام شد. در این پژوهش برای مراقبت و حمایت از حیوانات، همه آزمایش‌ها و عمل‌های انجام شده بر اساس قوانین مجمع عمومی حمایت از حیوانات، مصوب دانشگاه علوم پزشکی ایران انجام شد.

در این مطالعه ۳۸ سر موش صحرایی ماده بالغ از نژاد اسپراگ داوولی با وزن ۲۵۰-۲۰۰ گرم استفاده شدند. موش‌های صحرایی پس از خریداری از مؤسسه پاستور برای تطابق با شرایط محیطی به مدت دو هفته در حیوان خانه و در شرایط یکسان نگهداری شدند و دسترسی آزاد به آب و مواد غذایی داشتند. از ۳۸ سر موش صحرایی، ۲۸ سر تحت عمل بیهوشی، قطع نیمه نخاع را دریافت کردند و سپس به طور تصادفی به دو گروه مساوی درمان و کنترل تقسیم شدند. به گروه درمان مخاط بویایی جنینی و به گروه کنترل مخاط تنفسی جنینی داده شد. تعداد ۱۰ سر حیوان باقی مانده به عنوان گروه شاهد روند جراحی را بدون قطع عصب سیاتیک طی کردند.

حیوان‌ها با استفاده از مخلوط کتامین (۸۰ میلی‌گرم بر کیلوگرم) و زایلوزین (۱۰ میلی‌گرم بر کیلوگرم) بیهوش شدند. برای مشخص شدن اولین سگمان نخاعی کمری L1 در زیر یک میکروسکوپ عملی روی دوازدهمین مهره سینه‌ای T12 عمل لامینکتومی انجام گردید و سپس رویه مفصلی فوقانی برداشته شد. پس از مشخص شدن سگمان L1 با

استفاده از یک قیچی عنبیه در طرف چپ عمل قطع نیمه نخاع انجام گردید. این روش تمامی دسته‌های نخاع را به طور کامل در نیمه چپ قطع می‌کند (۱۳). بلافاصله بعد از ضایعه، مخاط بویایی جنینی^(۱) و مخاط تنفسی جنینی^(۲) بر اساس متد طراحی شده از جنین‌های ۱۸ روزه رت برداشته شدند (۱۴).

یک قطعه از مخاط بویایی یا مخاط تنفسی به اندازه ۰/۵-۱ میلی‌متر در محل صدمه گروه درمان یا در گروه کنترل قرار داده شد. سپس یک قطعه ژل فوم روی آن قرار گرفت. گروه شاهد عمل لامینکتومی را بدون قطع نیمه نخاع دریافت کردند. با قرار دادن لایه‌های ماهیچه‌ای و بخیه زدن پوست، رت‌ها در یک محیط گرم نگهداری شدند تا به هوش آمدند. مراقبت‌های بعد از عمل شامل تزریق روزانه سرم فیزیولوژی برای جلوگیری از دست دادن آب و برای پیشگیری از عفونت تزریق عضلانی، پنی‌سیلین G به میزان ۰/۳۵ میلی‌لیتر بر کیلوگرم بود.

هشت هفته بعد از پیوند، از هر گروه ۵ رت به طور تصادفی انتخاب شدند. پس از بیهوشی و پرفیوژن کردن حیوان، ناحیه پیوند شده به اندازه ۵ میلی‌متر همراه با قسمتی از ناحیه پروگزیمال و دیستانال آن برداشته شد. میزان حفظ بافتی در نیمه چپ نخاع در این ۵ میلی‌متر بررسی گردید. برای این منظور، نمونه‌ها یک شب در محلول فیکساتیو قرار داده شدند. در ادامه برای یک شب در سوکروز ۳۰

1-Fetal Olfactory Mucosa (FOM)

2-Fetal Respiratory Mucosa (FRM)

یافته‌ها

میانگین حجم اندازه‌گیری شده از نیمه چپ نخاع در محل صدمه از قطعه ۵ میلی‌متری در ۵ رت سالم از گروه شاهد که ضایعه قطع نیمه نخاع را دریافت نکرده بودند $11/85 \pm 0/2$ میلی‌متر مربع بود. این میزان در گروه شاهد ۱۰۰ درصد در نظر گرفته شد و میانگین گروه‌های دیگر با این گروه بر اساس میانگین درصد بیان گردید. در گروه درمان که مخاط بویایی جنینی را دریافت کرده بودند $5/65 \pm 0/54$ میلی‌متر مربع یا $47/7$ درصد بود و در گروه کنترل که مخاط جنینی تنفسی را دریافت کرده بودند $5 \pm 0/94$ میلی‌متر مربع یا $42/2$ درصد بود (نمودار ۱).

میزان حفظ بافت نخاعی در رت‌هایی که قطع نیمه نخاع را دریافت کرده بودند به طور معنی‌داری در مقابل گروه شاهد کاهش داشت ($p < 0/05$). در محل تحلیل بافت عصبی در نهایت حفره شکل گرفته بود. هر چند که حفظ بافت عصبی در گروه درمان اندکی بیشتر بوده است، اما این میزان در مقایسه با گروه کنترل معنی‌دار نبود ($p > 0/05$).

مطالعه‌های بافت‌شناسی نشان داد که هم مخاط تنفسی جنینی و هم مخاط بویایی جنینی به

درصد قرار گرفتند. پس از انجماد نمونه‌ها به وسیله دستگاه برش انجمادی با کرایواستات^(۱) از آنها برش‌های سریالی ۵۰ میکرونی تهیه گردید. در ادامه با استفاده از رنگ آمیزی کرزیل ویلت یا همتوکسیلین- ائوزین مقاطع رنگ شدند و ساختار ریخت‌شناسی پیوند مورد بررسی قرار گرفت.

برای اندازه‌گیری میزان حفظ بافت عصبی^(۲) در محل صدمه تمامی مقاطع گرفته شده از تمامی گروه‌ها با یک بزرگ‌نمایی و با یک روش ابزاری بررسی شدند. با استفاده از دوربین دیجیتال که متصل به میکروسکوپ نوری المپیوس بود با بزرگ‌نمایی ۴ از تمامی مقاطع عکس گرفته شد. این تصاویر به رایانه منتقل و با استفاده از سیستم رایانه‌ای، تجزیه و تحلیل تصویر به نام اولیسیا^(۳) نواحی کامل هر مقطع و ناحیه صدمه دیده (حفره) محاسبه و ثبت شدند. سپس بر اساس روشی که تاکامی و همکاران^(۴) (۲۰۰۲) انجام داده‌اند، میزان باقی مانده بافت نخاعی در محل صدمه محاسبه گردید (۱۵). بدین ترتیب که حجم هر مقطع و هم‌چنین تمامی نواحی صدمه دیده در هر مقطع مشخص شد. سپس ضمن کم کردن ناحیه صدمه دیده از حجم هر مقطع ناحیه حفظ شده مشخص شد. تمامی نواحی حفظ شده در تمامی مقاطع هر قطعه ۵ میلی‌متری جمع گردید تا اندازه حجم هر قطعه در هر حیوان مشخص شد.

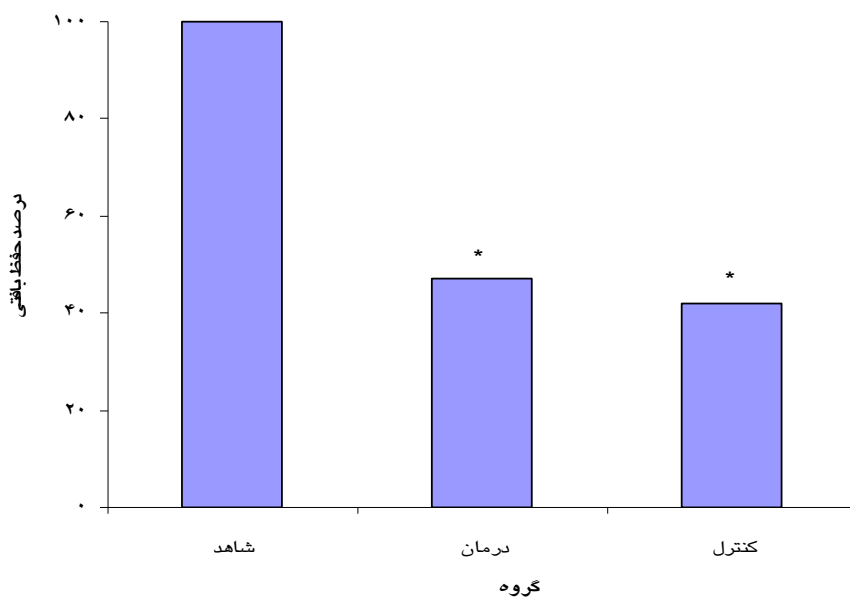
داده‌های جمع‌آوری شده با استفاده از نرم‌افزار SPSS^(۵) و آزمون‌های آماری آنالیز واریانس یک‌طرفه^(۶) و توکی^(۷) تجزیه و تحلیل شدند.

1-leica Cryostat, CM 3000
2-Spinal Tissue Sparing (STS)
3-Olysia
4-Takami et al
5-Statistical Package for Social Sciences
6-One-Way Analysis of Variance
7-Tukey

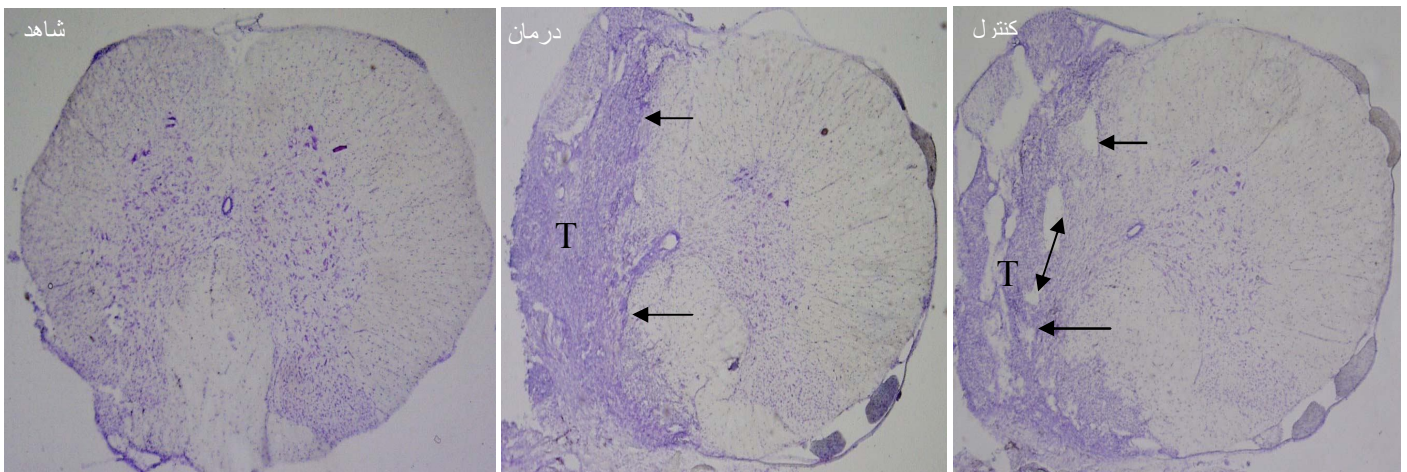
بحث و نتیجه‌گیری

در طی دهه‌های گذشته تلاش‌های فراوانی برای جلوگیری از تغییرات محیط سیستم عصبی مرکزی متعاقب صدمه انجام گرفته است و حمایت‌های ساختاری و محیطی برای طویل شدن آکسون انجام دادند. بعضی از این روش‌های درمانی شامل؛ استفاده از اعصاب محیطی به عنوان یک پل بین قطعه دیستال و پروگزیمال و استفاده از طناب نخاعی جنینی، پیوند سلول‌های شوان و استفاده از فاکتورهای رشد عصب بوده است (۹ و ۴، ۳). هدف از این مطالعه بررسی ساختار بافت پیوندی و تأثیر آن بر حفظ بافت نخاعی، متعاقب پیوند مخاط بویایی جنینی در قطع نیمه نخاع در موش صحرایی بود.

عنوان بافت‌های پیوندی بعد از ۵۶ روز زنده مانده، تکثیر یافته و دارای عروق خونی هستند. همچنین بافت عصبی در محل ضایعه متصل شده‌اند که این میزان چسبندگی در مخاط بویایی در مقایسه با مخاط تنفسی به مراتب بهتر است، اما بافت‌های مهمان یک ساختار متفاوتی با بافت‌های عصبی دارند و نتوانسته‌اند با بافت میزبان (عصبی) آمیخته شوند و مرز مشخصی بافت مهمان و میزبان را متمایز می‌کند. بنابراین نتایج این بررسی نشان داد که پیوند بافت‌های مخاطی به طور مستقیم در بافت‌های عصبی نخاع دو ساختار جداگانه‌ای ایجاد می‌کند و با همدیگر ادغام نمی‌شوند (تصویر ۱).



نمودار ۱: مقایسه درصد حفظ بافتی در محل صدمه در گروه‌های مورد مطالعه
* اختلاف معنی‌دار با گروه شاهد ($P < 0.05$)



تصویر ۱: نمونه ای از مقاطع عرضی بافت نخاعی در برابر اولین سگمان کمری (L1) در گروه‌های مورد مطالعه (در گروه شاهد نیمه شکل راست و چپ نخاع مشخص است. در گروه درمان و کنترل بافت‌های پیوندی (T) و بافت نخاعی دیده می‌شود). فلاش محل اتصال بافت مهمان و میزبان را نشان می‌دهد. در محل اتصال بافت FRM و بافت نخاعی حفره‌هایی دیده می‌شوند (فلاش دوسر) که این حفره‌ها در محل اتصال FOM به بافت نخاعی دیده نمی‌شود. (رنگ آمیزی کرزیل ویولت، میکروسکوپ نوری، بزرگنمایی ۵۰).

مرز بین بافت مهمان و میزبان مشخص بوده که می‌توان گفت پیوند مستقل بافت‌های مخاطی به دلیل اینکه توانایی ادغام در بافت‌های عصبی را ندارد و به صورت یک ساختار جداگانه‌ای در محل پیوند ظاهر می‌شوند.

مطالعه‌های انجام شده نشان می‌دهد که به دنبال پیوند بافت پیوندی در قطع کامل نخاع در برابر سگمان دهمین مهره سینه‌ای رت، در اطراف بافت پیوندی کپسول شکل گرفته است که امکان آمیخته شدن آن را با بافت عصبی بسیار کم می‌کند (۱۷). در حالی که ادغام بافت‌های عصبی جنینی به عنوان پیوند در صدمات نخاعی به مراتب بهتر بوده است. به دنبال پیوند بافت نخاع جنینی و بافت عصبی محیطی در نخاع قطع شده، بافت جنینی نخاع به طور مناسبی با بافت نخاعی مهمان آمیخته گردیده است، به گونه‌ای که مرزی بین بافت مهمان و میزبان وجود ندارد، اما

در سال‌های اخیر در تعداد معدودی از مراکز کلینیکی استفاده از مخاط بویایی از مطالعه‌های تجربی به مراکز درمانی و به بیمارستان‌ها کشیده شده است. در کشور پرتغال از مخاط بویایی و در چین از محلول سلولی نورون‌های بویایی برای بیماران صدمات نخاعی استفاده گردیده است. این بررسی‌ها نشان داد که این سلول‌ها و بافت‌ها اثرات حمایتی در ترمیم و بهبود بافت‌های عصبی نخاعی دارند (۱۶ و ۱۲).

نتایج این مطالعه نشان داد که به دنبال قطع فیبرهای عصبی در برابر اولین سگمان نخاع ناحیه کمری و به دلیل تغییرات دژنراتیو در فیبرهای قطع شده و تشکیل التهاب در محل صدمه، بافت عصبی در محل ضایعه به میزان زیادی از بین رفته است. دو ماه پس از پیوند، بافت پیوندی زنده بودند و به بافت‌های عصبی متصل شدند. مقاطع بافت‌شناسی نشان داد که

در برخی از مطالعه‌هایی که از محلول سلولی، سلول‌های غلاف کننده نورو ن‌های دوقطبی بویایی در مسیر دسته‌های قطع شده قشری - نخاعی استفاده گردید، این سلول‌ها با بافت نخاعی ادغام شده بودند و در جهت سری و دمی ناحیه پیوند در بافت نخاعی مهاجرت کردند(۲۲). به دنبال پیوند سلول‌های سلول‌های غلاف کننده نورو ن‌های دوقطبی بویایی گرفته شده از پیاز بویایی به داخل ناحیه صدمه دیده نخاع اندازه حفره‌های تشکیل شده در مقایسه با گروه کنترل به مراتب کاهش پیدا کرد(۲۴ و ۲۳). محدود شدن حفره در ناحیه صدمه در گروه درمان در مقایسه با گروه کنترل شاید به دلیل توانایی مخاط بویایی در سنتز فاکتورهای بوده است که به طور جزئی زمینه لازم را برای ترمیم بافت عصبی ایجاد کرده است. مطالعه‌های ایمونوهیستوشیمی نشان داد که به دنبال پیوند مخاط بویایی در محل قطع شده عصب صورتی موش صحرایی، فاکتورهای رشد مانند؛ فاکتور رشد عصب^(۱)، فاکتور نورو تروپیک مشتق شده از مغز^(۲) و فاکتور رشد فیبروبلاست^(۳) بیان شده است(۲۵).

سیستم عصبی مرکزی در افراد بالغ ظرفیت محدودی برای رشد مجدد آکسون پس از صدمه دارد، هر چند که در اوایل تکامل تعداد معدودی از آکسون‌ها پس از صدمات نخاعی دوباره رشد پیدا می‌کنند. عوامل محدود کننده زیادی مانند کاهش بیان ژن‌های

پیوند بافت عصبی محیطی در داخل نخاع، ساختار جداگانه‌ای با بافت عصبی نخاعی ایجاد می‌کند(۹). هر چند که مخاط بویایی توانایی سنتز چندین فاکتور رشد را دارد که در ترمیم و رشد مجدد نورو ن‌های دوقطبی بویایی نقش کلیدی دارد، اما پیوند مستقل مخاط بویایی در قطع کامل نخاع موش صحرایی منجر به برگشت عملکرد و رشد آکسون قابل توجهی در گروه تجربی نشد(۱۷). شاید پتانسیل‌های متفاوت ترمیم در سیستم عصبی مرکزی با سیستم عصبی محیطی در این اختلاف مؤثر باشد.

این تحقیق نشان داد که بررسی‌های بیشتری مورد نیاز است تا کارایی و پتانسیل درمانی این بافت‌ها مشخص گردد. در مطالعه‌ای که از آستر مخاط بویایی در قطع کامل نخاع موش صحرایی به طور تأخیری استفاده شد، ترمیم محل صدمه و بهبود عملکرد مشاهده نگردید(۱۷ و ۱۸). این بررسی نشان داد که بافت مخاطی به دلیل ساختار متفاوتش با بافت عصبی در محل ضایعات نخاعی با تشکیل کپسول ویژگی‌های خودش را حفظ می‌کند و ساختار بافت عصبی را پیدا نمی‌کند. بنابراین چنانچه از محلول سلولی، سلول‌های غلاف کننده نورو ن‌های دوقطبی بویایی استفاده گردد، امکان مهاجرت و تمایز آنها به مراتب بیشتر از بافت مخاطی است. این احتمال وجود دارد که این سلول‌ها در این بافت‌ها با ماتریکس بافت پیوندی و سایر سلول‌ها چسبندگی بیشتری داشته باشند که پس از پیوند، امکان مهاجرت برای این سلول‌ها دشوار یا ناممکن باشند(۲۱-۱۹).

1-Nerve growth factor (NGF)
2-Brain-Derived Neurotrophic Factor.(BDNF)
3-Fibroblast Growth Factor (FGF-2)

همراه رشد، شکل‌گیری میلین، تغییر در آستروسیت‌ها و مولکول‌های خارج سلولی از عوامل مهار رشد آکسون می‌باشند (۲۶ و ۲۷). بنابراین مداخله‌ای که باعث زنده ماندن نورون شود و یا این که باعث کاهش عوامل محدود کننده رشد آکسون شود می‌تواند در بهبود رشد مجدد بعد از صدمه نقش داشته باشد، لذا امروزه از برخی سلول‌ها و بافت‌ها بانک‌های سلولی تهیه می‌کنند و بافت‌های جنینی به دلیل تکثیر بهتر، بیشتر مورد توجه قرار گرفته است (۲۸).

در این تحقیق بافت مخاط بویایی جنینی تکثیر یافته، ضمن چسبندگی به بافت نخاعی به صورت پلی بین قسمت پروگزیمال و دیستال قرار گرفته بود و در محل صدمه کیست و یا اُسکار دیده نشد. در گروه کنترل هر چند که بافت مهمان (مخاط تنفسی جنینی) و میزبان چسبندگی پیدا کردند، ولی یک‌سری حفره‌هایی بین مهمان و میزبان دیده شد. گزارش‌هایی وجود دارد که بعد از پیوند مخاط بویایی، تشکیل حفره در مقایسه با گروه کنترل کاهش پیدا کرد (۲۹).

نتایج این مطالعه نشان داد که گروه درمان در مقایسه با گروه کنترل، ۵ درصد از بافت عصبی را در محل صدمه بیشتر نگهداری کرده بودند، اما مطالعه‌هایی که در این زمینه انجام گرفت، نشان داد که نگهداری و حفظ حداقل بافت عصبی در محل صدمه می‌تواند به نحو چشمگیری منجر به بهبود عملکرد شود (۲۹). در مجموع یافته‌های اخیر نشان می‌دهد که بافت مخاطی بویایی پس از پیوند در محل صدمات ناقص نخاعی می‌تواند زنده بماند و به صورت یک پل،

بین انتهای سری و دمی در محل صدمه قرار گیرد و به صورت یک ساختار مشخص در بافت عصبی ظاهر شود، اما این که کمک به رشد مجدد آکسون می‌کند و یا به صورت یک مانع عمل می‌کند نیاز به تحقیقات بیشتری در این زمینه دارد. بنابر این پیشنهاد می‌گردد که بررسی‌های جامع‌تری در مورد عملکرد این سلول‌ها در حمایت از رشد مجدد و ترمیم نورون‌های دو قطبی بویایی به عمل آید تا با مشخص شدن فاکتورهای تأثیرگذار و چگونگی عملکرد آنها، زمینه‌های کاربردی را برای ترمیم ضایعات نخاعی فراهم کند.

تقدیر و تشکر

این مطالعه حاصل طرح تحقیقاتی مصوب به وسیله معاونت پژوهشی دانشگاه علوم پزشکی تهران بود که با همکاری دانشگاه علوم پزشکی یاسوج انجام شد. از همکاران مرکز تحقیقات سلولی و مولکولی دانشگاه علوم پزشکی تهران به خاطر همکاری در اجرای طرح تقدیر و تشکر می‌نمایم.

Histomorphology of the Olfactory Mucosa and Spinal Tissue Sparing Following Transplantation in the Partial Spinal Cord Injury in Rats

Delaviz H^{*},
Mirzaee A^{**},
Roosbehi A^{***},
Joghataie MT^{****},
Najafzadeh N^{*****},
Rad P^{*****},
Mohamadi J^{*****}.

^{*}Assistant Professor of Anatomy, Department of Anatomy, Cellular and Molecular Research Center, Faculty of Medicine, Yasuj University of Medical Sciences, Yasuj, Iran

^{**}Assistant Professor of Biochemistry, Department of Biochemistry, Faculty of Medicine, Yasuj University of Medical Sciences, Yasuj, Iran

^{***}Professor of Anatomy, Department of Anatomy, Faculty of Medicine, Iran University of Medical Sciences, Tehran, Iran

^{****}Assistant Professor of Anatomy, Department of Anatomy, Faculty of Medicine, Ardabil University of Medical Sciences, Ardabil, Iran

^{*****}MSc in Midwifery, Department of Midwifery, College of Nursing & Midwifery, Ahvaz University of Medical Science, Ahvaz, Iran

^{*****}Assistant Professor of Physiology, Department of Physiology, Faculty of Medicine, Yasuj University of Medical Sciences, Yasuj, Iran

Received: 20/07/2010

Accepted: 20/09/2010

Corresponding Author: Mohamadi J
Email: Jamshidm2005@yahoo.com

ABSTRACT:

Introduction & Objective: Nowadays, cellular and tissues transplant has become the focus of attention for spinal cord injury. It has been shown olfactory nerve cells or olfactory mucosa which have more efficient on nervous tissue repair and they have been more studied in experimental study. Furthermore, they were used in a few clinical centers for spinal defect. But mucosa tissue and spinal tissue have different structure and there is doubt about the integration of mucosa tissue in nervous tissue. Thus, in this research the morphology and the effect of the fetal olfactory mucosa (FOM) on spinal tissue sparing were studied after transplanted into the spinal cord hemisection in rats.

Materials & Methods: This experimental study was conducted at Iran University of Medical Sciences in 2008. Of thirty eight female Sprague-Dawley (200-250g) rats twenty-eight were spinally hemisected at the L1 spinal level and were randomized into two groups of 14 animals. Treatment group received FOM graft and the control group received fetal respiratory mucosa graft (FRM). The other animals received surgical procedure without spinal cord injury as a sham group. The morphology of the transplant region and spinal tissue sparing was examined histologically eight weeks after transplantation. The collected data was analyzed by the SPSS software using ANOVA and the morphology of the transplant region were studied by light microscope.

Results: Histological study showed that the both mucosa tissues could not integrate with the parenchyma of the spinal tissue. Although the FOM were fused more than the FRM with the host tissue but clear boundary was seen at the graft-host interface. The mean spinal tissue sparing of the treatment group increased a little compare to the control but a significant difference was not apparent whereas, the spinal tissue sparing in treatment and control groups compare to the sham group decreased significantly ($P < 0.05$).

Conclusion: Transplantation of the mucosa tissue directly, into the spinal cord injury was created different cytoarchitecture with spinal tissue and FOM partially preserving tissue sparing.

Key words: Glia, Olfactory mucosa, Spinal Cord, Transplantation

REFERENCES:

- 1.Griffin MR, Opitz JL, Kurland LT, Ebersold MJ, Ofallon WM. Traumatic spinal Cord injury in almost country, Minesota. *AMJ Epidemiol* 1985; 121: 884-95.
- 2.Lee YS, Hsiao I, Lin VW. Peripheral nerve grafts and aFGF restore partial hindlimb function in adult paraplegic rats. *J Neurotrauma* 2002; 19: 1203-16.
- 3.Levi AD, Dancausse H, Li X, Duncan S, Horkey L, Oliviera M. Peripheral nerve grafts promoting central nervous system regeneration after spinal cord injury in the primate. *J Neurosurg* 2002; 96: 197-205.
- 4.Porter S, Clark MB, Glaser FL, Bunge RP. Schwann cells stimulated to proliferate in the absence of neurons retain full functional capability. *J Neurosci* October 1986; 6(10): 3070-8.
- 5.Sherri SS. Adult stem cell application in spinal cord injury. *Curr Drug Targets* 2005; 6: 63-7.
- 6.Santoes-Benito FF, Ramon-Cueto A. Olfactory ensheathing glia transplantation: A Therapy to promote repair in the mammalian central nervous system. *Anat Rec (New Anat)* 2003; 271B: 77-85.
- 7.Boyd JG, Skihar V, Kawaja M, Doucette R. Olfactory ensheathing cells: historical perspective and therapeutic potential. *Anat Rec (New Anat)* 2003; 271B: 49-60.
- 8.Lu J, Feron F, Ho SM, Mackay-Sim A, Waite PM. Transplantation of nasal olfactory tissue promotes partial recovery in paraplegic adult rats. *Brain Res* 2001; 889: 344-57.
- 9.Asada Y, Kawaguchi S, Hayashi H, Nakamura T. Neural repair of the injured spinal cord by grafting: comparison between peripheral nerve segments and embryonic homologous structures as a conduit of CNS axons. *Neurosci Res* 1998; 3: 24-49.
- 10.Lu C, Shenb Q. Research progress on the treatment of spinal cord injury with cellular transplantation. *J Nanjing Medical University* 2009; 23(3):149-52.
- 11.Carbonetto S, Gruver MM, Turner DC. Nerve fiber growth in culture on fibronectin, collagen and glycosaminoglycan substrates. *J Neurosci* 1983; 3: 2324-35.
- 12.Lima C, Pratas-Vital J, Escada P, Hasse-ferreira A, Capucho C, Peduzzi J. Olfactory mucosa autograft in human spinal cord injury: A pilot clinical study. *JSCM* 2006; 29: 191-203.
- 13.Qin DX, Zou XL, Luo W, Zhang W, Zhang HT, Li XL, et al. Expression of some neurotrophins in the spinal motoneurons after cord hemisection in adult rats. *Neurosci Lett* 2006; 410: 222-7.
- 14.Mackay-Sim A. Olfactory ensheathing cells and spinal cord repair. *Keio J Med* 2005; 54(1): 8-14.
- 15.Takami T, Oudega M, Bates ML, Wood PM, Kleitman N, Bunge BB. Schwann cell but not olfactory ensheathing glia transplants improve hindlimb locomotor performance in the moderately contused adult rat thoracic spinal cord. *J Neurosci* 2002; 22(15): 6670-81.
- 16.Dobkin BH, Curt A, Guest J. Cellular transplants in China: observational study from the largest human experiment in chronic spinal cord injury. *Neurorehabil Neural Repair* 2006; 20: 5-13.
- 17.Steward O, Sharp K, Selvan G, Hadden A, Hofstadter M, Au E, Roskams J. A re-assessment of the consequences of delayed transplantation of olfactory lamina propria following complete spinal cord transection in rats. *Expe Neurol* 2006; 198: 483-99.
- 18.Lu J, Feron F, Mackay-Sim A, Waite PM. Olfactory ensheathing cells promote locomotor recovery after delayed transplantation into transected spinal cord. *Brain* 2002; 125: 14-21.
- 19.Liu KJ, Xu J, Yang CY, Chen HB, Liu XS, Li YD, Li ZF. Analysis of olfactory ensheathing glia transplantation-induced repair of spinal cord injury by electrophysiological, behavioral, and histochemical methods in rats. *J Mol Neurosci* 2010; 41:25-9.
- 20.Bohbot A. Olfactory ensheathing glia transplantation combined with laser puncture in human spinal cord injury: results measured by electromyography monitoring. *Cell Transplantation* 2010; 19: 179-84.
- 21.Imaizumi T, Lankford KL, Burton WV, Fodor WL, Kocsis JD. Xenotransplantation of transgenic pig olfactory ensheathing cells promotes axonal regeneration in rat spinal cord. *Nature Biotechnol* 2000; 18: 949-53.

22. Keyvan-Fouladi N, Raisman G, Li Y. Functional repair of the corticospinal tract by delayed transplantation of olfactory ensheathing cells in adult rats. *J Neurosci* 2003; 23: 9428–34.
23. Richter MW, Fletcher PA, Liu J, Tetzlaff W, Roskams AJ. Lamina propria and olfactory bulb ensheathing cells exhibit differential integration and migration and promote differential axon sprouting in the lesioned spinal cord. *J Neurosci* 2005; 25(46):10700–11.
24. Verdu E, Garcia-Alias G, fores J, Pez-vales R, Navarro X. Olfactory ensheathing cells transplanted in lesioned spinal cord prevent loss of spinal cord parenchyma and promote functional recovery. *GLIA* 2003; 42: 275–86.
25. Guntinas-Lichius O, Wewetzer K, Tomov TL, Azzolin N, Kazemi S, Streppel M, et al. Transplantation of olfactory mucosa minimizes axonal branching and promotes the recovery of vibrissae motor performance after facial nerve repair in rats. *J Neurosci* 2002; 22(16): 7121–31.
26. Alonso G, Privat A. Reactive astrocytes involved in the formation of lesional scars differ in the mediobasal hypothalamus and in other forebrain regions. *J Neurosci Res* 1993b; 34: 523–38.
27. McKerracher L, David S, Jackson D, Kottis V, Dunn R, Braun P. Identification of myelin-associated glycoprotein as a major myelin-derived inhibitor of neurite growth. *Neuron* 1994; 13: 805–11.
28. Baylis F, McInnes C. Women at risk: embryonic and fetal stem cell research in Canada. *McGill Health Law Publication* 2007;1: 53–67.
29. Basso DM, Beattie MS, Bresnahan JC. Graded histological and locomotor outcomes after spinal cord contusion using the NYU weight-drop device versus transection. *Exp Neurol* 1996; 139: 244–56.