

# تأثیر موضعی سرم خون بند ناف جنین انسان بر بهبود نقایص اپیتلیالی قلیایی قرنیه در مدل خرگوش

## چکیده:

**مقدمه و هدف:** یکی از وظایف مهم قرنیه، ایجاد دید طبیعی به وسیله انعکاس نور بر روی لنز و شبکیه می‌باشد. نقص در سطح این لایه می‌تواند به دلیل عوامل درون‌زاد یا بیرون‌زاد زیادی مانند؛ تروما، عفونت و سوختگی شیمیایی ایجاد گردد. اصل اساسی در ترمیم نقص سطح چشم، رشد و تمایز سلول‌های جدید لیمبوس و تبدیل شدن آنها به سلول‌های قرنیه می‌باشد. سرم اتولوگ و سرم خون بند ناف حاوی مقدار زیادی فاکتورهای رشد جهت تکثیر، تمایز و بلوغ سلول‌های اپی‌تلیال چشم می‌باشند. هدف از این مطالعه بررسی اثر سرم خون بندناف جنین انسان بر ترمیم زخم قلیایی قرنیه چشم در مدل خرگوشی بود.

**مواد و روش‌ها:** در این مطالعه تجربی که در سال ۱۳۸۹ در دانشگاه علوم پزشکی یاسوج انجام شد، تعداد ۳۲ سر خرگوش بعد از ایجاد زخم به قطر ۶ میلی‌متر در مرکز قرنیه یک چشم، به صورت تصادفی در دو گروه ۱۶ تایی قرار گرفتند. گروه اول سرم خون بند ناف جنین و گروه دوم قطره اشک مصنوعی را ۴ بار در روز دریافت نمودند. معاینه با اسلیت لامپ و روزانه برای هر خرگوش به مدت ۱۴ روز انجام پذیرفت. داده‌های جمع‌آوری شده با استفاده از نرم‌افزار SPSS و آزمون آماری اندازه‌گیری‌های مکرر تجزیه و تحلیل شدند.

**یافته‌ها:** متوسط سرعت بهبود زخم بر حسب قطر زخم در گروه مداخله ۰/۷۷ میلی‌متر در روز و در گروه کنترل ۰/۷۳ میلی‌متر در روز بود که تفاوت معنی‌داری بین دو گروه مشاهده شد ( $p < 0.05$ ).

**نتیجه‌گیری:** این مطالعه نشان داد که سرم خون بندناف جنین در مقایسه با اشک مصنوعی باعث افزایش سرعت بهبود زخم قلیایی قرنیه در مدل خرگوشی می‌شود.

**واژه‌های کلیدی:** خون بند ناف، زخم قلیایی، قرنیه

بهمن شریفی \*

علی موسوی زاده \*\*

مجید اکبرزاده \*\*\*

محمدرضا فامیل تخمه‌چی \*\*\*\*

\* متخصص چشم پزشکی، استادیار دانشگاه علوم

پزشکی یاسوج، دانشکده پزشکی، گروه چشم

پزشکی

\*\* پزشک عمومی، دانشگاه علوم پزشکی یاسوج،

معاونت آموزش، تحقیقات و فن‌آوری

\*\*\* دانشجوی پزشکی، دانشگاه علوم پزشکی

یاسوج، دانشکده پزشکی، کمیته تحقیقات

دانشجویی

\*\*\*\* متخصص چشم پزشکی، دانشگاه علوم پزشکی

یاسوج، بیمارستان امام خمینی دهدشت، بخش

چشم پزشکی

تاریخ وصول: ۱۳۸۹/۷/۴

تاریخ پذیرش: ۱۳۸۹/۹/۳۰

مؤلف مسئول: مجید اکبرزاده

پست الکترونیک: dr.majid63@gmail.com

## مقدمه

(سم بوتولینیوم)، تارسورافی<sup>(۵)</sup>، برس زنی قرنیه و پیوند قرنیه می‌باشد. در سال‌های اخیر ظهور روش‌هایی مانند؛ قطره سرمی، پیوند غشاء آمنیوتیک و استفاده از سلول‌های بنیادی به طور محسوسی باعث بهبود در پیش آگهی و اصلاح بینایی بیماران با نقص سطح چشمی شده است.

در مطالعه یون و همکاران<sup>(۶)</sup> (۲۰۰۵) اثر سرم خون بندناف جنین در درمان نقص اپی تلیال پایدار قرنیه بررسی گردید. این مطالعه نشان داد که سرم بندناف می‌تواند در درمان نقص اپیتلیال پایدار قرنیه مؤثر باشد<sup>(۸)</sup>. سرم خون و سرم خون بند ناف جنینی دارای فاکتورهای رشد زیادی است که می‌تواند در بهبود نقص مؤثر باشد<sup>(۹-۱۲)</sup>. غلظت فاکتورهای رشد سرم بند ناف جنین بیش از سرم خون است، بنابراین انتظار می‌رود سرم بند ناف جنین بهبود سریع‌تری ایجاد کند<sup>(۱۳)</sup>.

در مطالعه‌هایی که اثر سرم بندناف جنین را بر روی نقص اپیتلیال پایدار قرنیه مورد بررسی قرار داده‌اند، چشم‌های مورد مطالعه با علل مختلف و نقص اپیتلیال با اندازه متفاوت تحت درمان قرار گرفتند که این موضوع دقت مطالعه را کاهش می‌دهد<sup>(۸)</sup>. چنانچه نقص ثابتی با علت یکسان (نقص ناشی از سود سوزآور با غلظت و مدت زمان تماس ثابت) روی قرنیه

قرنیه ارگانی در چشم است که با ایجاد سطحی صاف و شفاف باعث عبور منظم دسته‌های نور به داخل چشم می‌شود. هر گونه آسیب در این لایه، شفافیت و توانایی محافظت آن را از بین می‌برد<sup>(۱۰)</sup>. نقص در سطح قرنیه می‌تواند به دلیل تروما، عفونت، التهاب، نقص در پلک و مژه‌ها، کمبود اشک یا کاهش حساسیت ایجاد گردد<sup>(۳)</sup>. زخم قلیایی یکی از شایع‌ترین صدمات قرنیه‌ای می‌باشد. بروز علائم این صدمه بسته به عوامل، شدت و مدت زمان تماس بسیار متنوع است و می‌تواند از یک قرمزی خفیف چشم تا از دست دادن کامل بینایی متغیر باشد<sup>(۴)</sup>. هر گونه زخم پایدار یا کدورت اپی‌تلیوم قرنیه می‌تواند به کاهش تیز بینی چشم منجر شود<sup>(۶)</sup>.

اصل اساسی در ترمیم نقص سطح چشم، رشد و تمایز سلول‌های جدید لیمبوس<sup>(۱)</sup> و تبدیل شدن آنها به سلول‌های ملتحمه و قرنیه می‌باشد<sup>(۳)</sup>. بهبود زخم قرنیه به واسطه پروتئین‌های زیادی که شرایط مهاجرت، تکثیر و تمایز سلول‌های لیمبوس را فراهم می‌کنند، انجام می‌پذیرد. این پروتئین‌ها شامل؛ فاکتور رشد اپی‌تلیالی<sup>(۲)</sup>، فاکتور رشد فیبروبلاستی<sup>(۳)</sup> و فاکتور رشد پلاکتی<sup>(۴)</sup> می‌باشند که به صورت محلول در اشک بر سطح چشم پخش می‌شوند<sup>(۷)</sup>. روش‌های پذیرفته شده در کمک به ترمیم نقص سطح چشم شامل؛ درمان موضعی (لوبریکانت‌های چشمی)، لنزهای تماسی - درمانی، لیزر درمانی، درمان دارویی

1-Limbus  
2-Epithelial Growth Factor  
3-Basic Fibroblast Growth Factor  
4-Platelet Derived Growth Factor  
5-Tarsoraphy  
6-Yoon et al

یک دقیقه‌ای کاغذ فیلتر آغشته به سود با غلظت یک مولار یک نقص اپیتلیال  $1 \pm 6$  میلی‌متری بر روی مرکز قرنیه یک چشم حیوانات ایجاد شود. پس از ایجاد زخم و شماره‌گذاری از عدد ۱ تا ۳۶، خرگوش‌ها به صورت تصادفی در دو گروه ۱۶ تایی قرار گرفتند. جهت تهیه سرم، خون به دست آمده از سرم خون بند ناف جنین انسان در دمای ۰ تا ۸- درجه سانتی‌گراد نگهداری شد، سپس در دمای اتاق تحت سانتریفیوژ ۱۵۰۰ دور به مدت ۲۰ دقیقه قرار گرفت. سوسپانسیون حاصل ۲۰ درصد رقیق شده و در داخل بطری کوچک پوشش‌دار و محافظت شده از نور ماورای بنفش قرار گرفت.

بعد از ثبت شماره‌های خرگوش‌ها گروه اول یا گروه مداخله، سرم خون بندناف جنین و گروه دوم یا گروه کنترل، قطره اشک مصنوعی خارجی را ۴ بار در روز دریافت نمودند. معیارهای خروج از مطالعه شامل؛ هرگونه نقص اپیتلیال بزرگ‌تر از  $1/6$  میلی‌متر یا کوچک‌تر از  $8/5$  میلی‌متر، سوراخ شدگی قرنیه یا عفونت زخم ایجاد شده بر روی قرنیه بود. در طی مدت تحقیق، چشم‌ها از نظر تحریک، عفونت قرنیه و ملتحمه تحت نظر قرار گرفته و نقص اپیتلیوم با رنگ فلورسئین کنترل شد. قطر زخم قرنیه برای هر خرگوش به صورت روزانه در مدت ۱۴ روز با استفاده از دستگاه اسلیت لامپ اندازه‌گیری و با شماره خرگوش ثبت می‌گردید.

چشم خرگوش ایجاد گردد و اثر سرم بند ناف جنین و دیگر درمان‌ها (سرم خون اتولوگ و قطره اشک مصنوعی) بر این نقص مورد ارزیابی قرار گیرد، مطالعه دقیق‌تر بوده و نتایج حاصل از آن ارزش بیشتری دارد. این مطالعه با هدف بررسی اثر موضعی سرم خون بندناف جنین انسان بر بهبود نقایص اپیتلیالی قرنیه در مدل خرگوشی، بر اساس فرضیه فوق طرح‌ریزی و اجرا گردیده است. لازم به ذکر است چون مطالعه در شرایط استریل انجام شده و علل میکروبی در نقص اپیتلیال نقش نداشته‌اند، نیازی به استفاده از قطره‌های آنتی‌بیوتیک در درمان نقص قرنیه با روش فوق نبوده است.

#### مواد و روش‌ها

این مطالعه یک پژوهش تجربی است که در بهار سال ۱۳۸۹ پس از تصویب در دانشگاه علوم پزشکی یاسوج و تأیید کمیته اخلاق این دانشگاه، در شهر دهدشت انجام شد. تعداد نمونه، ۳۲ خرگوش آلبینوی، نژاد نیوزلندی با وزن ۲-۳ کیلوگرم بود. خرگوش‌ها به طور تصادفی به دو گروه مساوی مداخله و کنترل تقسیم شدند.

حیوانات مورد آزمایش در این مطالعه بر اساس بیانیه ARVO<sup>(۱)</sup> در استفاده از حیوانات در تحقیقات مطابقت داده شده و جهت تحقیقات مورد استفاده قرار گرفتند. جهت ایجاد آرام‌بخشی نسبی، تزریق داخل عضلانی کتامین به میزان ۳۰ میلی‌گرم به ازای هر کیلو گرم وزن بدن انجام پذیرفت، تا تحت بی‌حسی موضعی چشم به وسیله تتراکائین با تماس

1-Association for Research in Vision and Ophthalmology (ARVO)

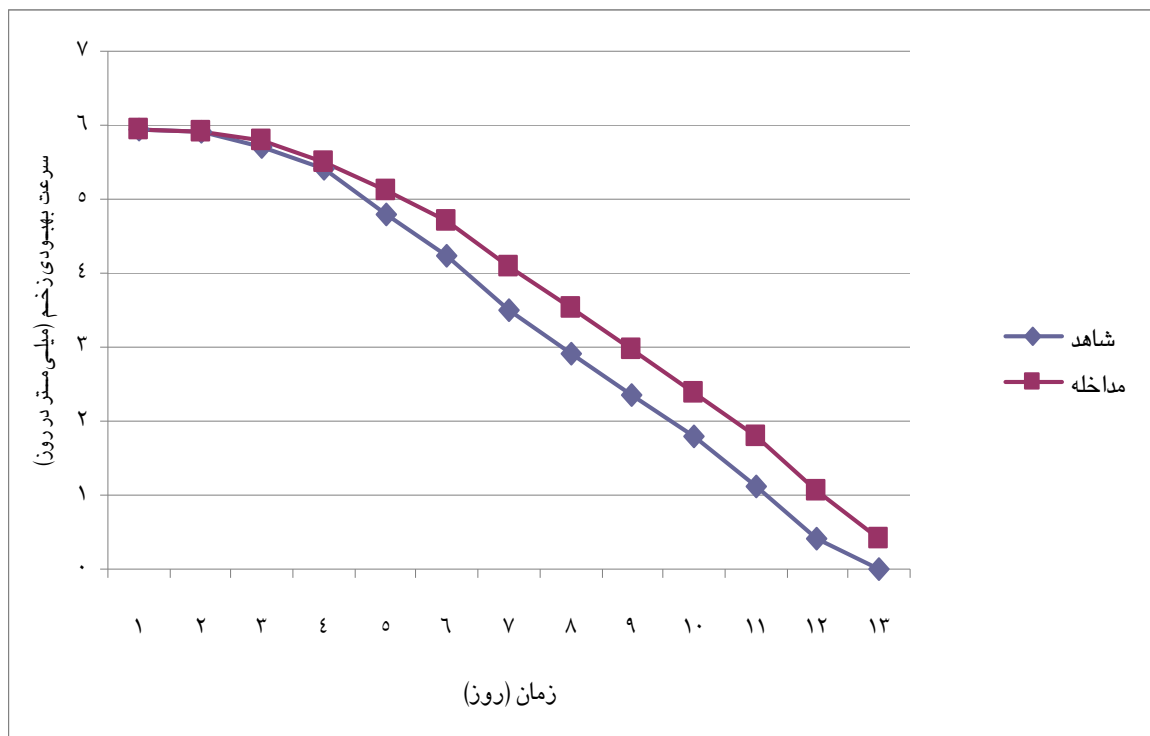
متوسط سرعت بهبود زخم بر حسب قطر زخم در گروه مداخله ۰/۷۷ میلی‌متر در روز با انحراف معیار ۰/۱۳ و در گروه کنترل ۰/۷۳ میلی‌متر در روز با انحراف معیار ۰/۱۸ بود.

نتایج به دست آمده اختلاف معنی‌داری را بین دو گروه مداخله و شاهد نشان داد ( $p < 0.05$ ) (نمودار ۱).

داده‌های جمع‌آوری شده با استفاده از نرم‌افزار SPSS<sup>(۱)</sup> و آزمون آماری اندازه‌گیری‌های مکرر<sup>(۲)</sup> تجزیه و تحلیل شدند.

#### یافته‌ها

نتایج نشان داد در روزهای اول، دوم و چهاردهم معاینه تفاوت معنی‌داری در اندازه طول زخم میان دو گروه مورد مطالعه وجود نداشت ( $p < 0.05$ )، اما در بقیه روزها تفاوت معنی‌داری مشاهده شد ( $p < 0.05$ ).



نمودار ۱: مقایسه سرعت بهبود زخم قرنیه در گروه‌های مورد مطالعه

1-Statistical Package for Social Sciences  
2-Repeted Measurement

## بحث و نتیجه‌گیری

درمان زخم قرنیه، از دغدغه‌های همیشگی علم چشم پزشکی است. دلیل این امر نیز به خاطر اهمیت بالای قرنیه در ایجاد و حفظ دید طبیعی می‌باشد. زخم قلیایی قرنیه واکنش التهابی شدیدتری را نسبت به آسیب‌های ناشی از تروما ایجاد می‌کند. این التهاب شدید می‌تواند با مهار رشد اپی‌تلیوم طبیعی منجر به ایجاد فیبروز یا اسکار در سطح قرنیه گردد (۱۴). هدف از این مطالعه بررسی اثر سرم خون بندناف جنین انسان بر ترمیم زخم قلیایی قرنیه چشم در مدل خرگوشی بود.

نتایج مطالعه حاضر نشان داد، سرم خون بندناف جنین باعث تسریع بهبود زخم قلیایی قرنیه در مدل خرگوش در مقایسه با اشک مصنوعی می‌شود. همچنین زخم قرنیه در تمامی خرگوش‌های گروه مداخله در روز سیزدهم بدون هیچ‌گونه عارضه‌ای بهبود کامل یافتند. در حالی که خرگوش‌های گروه کنترل در روز چهاردهم مطالعه بهبود یافتند.

در مطالعه یون و همکاران (۲۰۰۶) که اثر سرم بند ناف را در درمان سندرم شدید چشم خشک بررسی نمود، ۵۵ چشم از ۳۱ بیمار مورد مطالعه قرار گرفت، که در همگی آنها بعد از ۲ ماه بهبود محسوسی در علایم به وجود آمد. در این مطالعه مشخص گردید که سرم خون بند ناف جنین می‌تواند در درمان علایم و عوارض سندرم چشم خشک و کراتوپاتی‌های

اپیتلیال، بدون هیچ عارضه‌ای مؤثر واقع گردد (۱۳).

در مطالعه‌ای دیگر اثر سرم خون بند ناف جنین در درمان نقص پایدار اپی‌تلیوم قرنیه در ۱۴ بیمار بررسی گردید. در این مطالعه ۴۲/۹ درصد از بیماران بهبود کامل و ۴۲/۹ درصد بهبود نسبی پیدا کردند و در ۱۴/۲ درصد از بیماران بدون تأثیر گزارش گردید (۸). در مطالعه‌ای دیگر که به وسیله واچپایی و همکاران<sup>(۱)</sup> (۲۰۰۳) انجام پذیرفت، ۶۰ چشم مورد بررسی قرار گرفتند که میانگین کاهش اندازه نقص اپی‌تلیوم در گروه تحت درمان با سرم خون بندناف جنین در مقایسه با سرم خون اتولوگ به طور محسوسی بیشتر بود. این مطالعه‌ها نیز با مطالعه حاضر از لحاظ مؤثر بودن سرم خون بندناف جنین در درمان نقص اپی‌تلیوم چشم همخوانی دارند (۱۵).

در مطالعه شهریاری و همکاران (۲۰۰۸) که اثر درمانی سوسپانسیون غشاء آمینوتیک، سرم اتولوگ و اشک مصنوعی در درمان زخم قلیایی قرنیه مورد بررسی قرار گرفت، متوسط نزدیکی قطر زخم در گروه تحت درمان با سوسپانسیون غشاء آمینوتیک بیشتر از گروه تحت درمان با سرم اتولوگ گزارش شد (۵).

نتایج این مطالعه نشان داد که سرم خون بند ناف جنین می‌تواند به طور مؤثر و بدون ایجاد

1-Vajpayee et al

عارضه جانبی در درمان زخم قلیایی قرنیه چشم خرگوش آلبینوی نژاد نیوزلندی مورد استفاده قرار گیرد. همچنین این ترکیب می‌تواند در مقایسه با دیگر روش‌های مورد استفاده، سرعت بهبود زخم قرنیه را به خاطر دارا بودن فاکتورهای رشد مورد نیاز جهت تکثیر، تمایز و رشد سلول‌های اپیتلیال لیمبوس، افزایش دهد. گرچه این تحقیق تأثیر معنی‌دار سرم خون بند ناف جنین بر سرعت بهبود زخم را نشان داد، ولی از نظر بالینی این یافته حایز اهمیت چندانی نمی‌باشد. در پایان پیشنهاد می‌شود جهت تعیین موثرترین ماده موجود در سرم خون بند ناف جنین بر افزایش سرعت بهبود زخم قرنیه، مطالعه‌های مشابهی با فاکتورهای تغلیظ شده موجود در سرم خون بند ناف جنین انجام گردد.

#### تقدیر و تشکر

این پژوهش با حمایت مادی و معنوی دانشگاه علوم پزشکی یاسوج انجام شد. از همکاری و حمایت‌های شورای پژوهشی دانشگاه و همکاران آن حوزه تشکر و قدردانی به عمل می‌آید.

# Study of Topical Human Umbilical Cord Blood Serum in the Treatment of Alkaline Corneal Epithelial Wounds in Rabbit Model

Sharifi B<sup>\*</sup>,  
Mousavizadeh A<sup>\*\*</sup>,  
Akbarzadeh M<sup>\*\*\*</sup>,  
Tokhmehchi MR<sup>\*\*\*\*</sup>.

<sup>\*</sup>Assistant Professor of Ophthalmology, Department of Ophthalmology, Faculty of Medicine, Yasuj University of Medical Sciences, Yasuj, Iran

<sup>\*\*</sup>General Practitioner, Yasuj University of Medical Sciences, Yasuj, Iran.

<sup>\*\*\*</sup>General Practitioner Student, Student Research Comity, Faculty of Medicine, Yasuj University of Medical Sciences, Yasuj, Iran.

<sup>\*\*\*\*</sup>Assistant Professor of Ophthalmology, Department of Ophthalmology, Emam Khomini Dehdasht Hospital, Yasuj University of Medical Sciences, Yasuj, Iran.

Received:06/11/2010

Accepted:21/12/2010

Corresponding Author: Akbarzadeh M  
Email: dr.majid63@gmail.com

## ABSTRACT:

**Introduction & Objective:** One of the important functions of the cornea is to maintain normal vision by refracting light onto the lens and retina. This property is dependent in part on the ability of the corneal epithelium to undergo continuous renewal. Ocular surface failure which follows a variety of endogenous and exogenous precipitating factors, the most common being: chemical trauma, infection, alkaline burn, inflammation and hereditary conditions, lid or lash abnormalities, tear deficiency or reduced sensation. The core principal underpinning management strategy for ocular surface failure is establishing or promoting new growth of healthy conjunctiva and corneal epithelium. This process is mediated by many proteins that are inducers of corneal cell migration, proliferation, and differentiation. The current study was performed to investigate the efficacy of umbilical cord serum on alkaline corneal epithelial wound healing in the rabbit model.

**Materials & Methods:** In this study conducted at Yasuj University of Medical Sciences in 2010, thirty two rabbits were randomly assigned into two equal groups. Central corneal alkali wound was formed in one eye of the rabbits by applying a 6-mm round filter paper, soaked in 1 N NaOH, for 60 seconds. Group one of animals received umbilical cord blood serum; and group two received Sno\*Tear in the eyes. The treatment was dosed 4 times a day with the eye drops, and epithelial wound closure was recorded using slit lamp. The data were analyzed to determine the rate of wound closure.

**Results:** The mean wound radius closure rate was 0.77 mm/day (SD=0.013) for umbilical cord blood serum-treated eyes, 0.73 mm/day (SD=0.018) for artificial tear-treated eyes.

**Conclusion:** This study shows that alkali-injured corneal epithelial wound heal faster when treated with umbilical cord blood serum than with artificial tear in rabbit model.

**Key Words:** Umbilical Cord Blood, Alkaline-Injured, Cornea

## REFERENCES

1. Sutphin J, Chodosh J, Dana R. American academy of ophthalmology section 8 :external disease and cornea united state of america. LEO 2004-2005; 6: 5.
2. Sutphin J, Chodosh J, Dana R. American academy of ophthalmology section 8:external disease and cornea united state of america. LEO 2004-2005; 2: 359\_360.
3. Saaeha R, Valerie PS. Serum eye drop, amniotic membrane and limbal epithelial stem cells-tools in the treatment of ocular surface disease. Springer Science+Media B V Cell Tissue Bank 2010; 11: 13-27.
4. Shimazaki J, Young HY, Tsubota K. Amniotic membrane tranplantation for ocular surface reconstraction in patient with chemical and thermal burns. Ophthalmology 1997; 104: 2068-76.
5. Shahriari HA, Famil Tokhmehchi MR, Hashemi F. Comparison of the effect of amniotic membrane suspansion and autologous serum on alkaline corneal epithelial wound healing in the rabbit model. Basic Investigation 2008; 27(10): 1148-50.
6. Su-Young K, Jun-Sub C, Choun-Ki J. Effects of nicergoline on corneal epithelial wound healing in rat eyes. Investigative Ophthalmology & Visual Science 2009; 50(2):622-5.
7. Jorge LA, Abad M, Artola A, Jose L. Rodriguez-prats, silvia pastor & jose ruiz-colecha. use of autologous platelet-rich plasma in the treatment of dormant corneal ulcers. american academy of ophthalmology published by elsevier lac. Ophthalmology 2007; 114(7): 1286-93.
8. Yoon KC, Heo H, Jeong IY. Therapeutic effect of umbilical cord serum eyedrops for persistent corneal epithelial defect. Korean J Ophthalmol 2005; 19(3): 174-8.
9. Laver J, Duncan E, Abboud M. High levels of granulocyte and granulocyte-macrophage colony-stimulating factors in cord blood of normal full-term neonates. The Journal of Pediatrics 1990; 116(4): 627-32.
10. Liu L, Li YP, Huang SQ. Mechanism of keratinocyte growth factor-2 accelerating corneal epithelial wound healing on rabbit alkali burned cornea. Zhonghua Yan Ke Za Zhi 2005; 41(4): 364-8.
11. Akyol-Salman I. Effects of autologous serum eye drops on corneal wound healing after superficial keratectomy in rabbits. Cornea 2006; 25(10): 1178-81.
12. Liu L, Li Y, Huang S. Keratinocyte growth factor-2 on the proliferation of corneal epithelial stem cells in rabbit alkali burned cornea. Yan Ke Xue Bao 2007; 23(2): 107-16.
13. Yoon KC, Im SK, Park YG. Application of umbilical cord serum eyedrops for the treatment of dry eye syndrome. Cornea 2006; 25(3): 268-72.
14. Saika S. Yin and yang in cytokine regulation of corneal wound healing: role of TNF-alpha. Cornea. 2007; 26(1) : 570-4.
15. Vajpayee RB, Mukerji N, Tandon R. Evaluation of umbilical cord serum therapy for persistent corneal epithelial defects. Br J Ophthalmol 2003; 87(11): 1312-16.