جهت تهیه فایل WORD این مقاله به سایت DaneshResan.com مراجعه نمایید و عنوان مقاله را جستجو کنید
بیش از ۲ میلیون مقاله فارسی در این سایت موجود میباشد

مقاله پژوهشی

ارمغان دانش، مجله علمی پژوهشی دانشگاه علوم پزشکی یاسوج
دوره ۱۷، شماره۲، خرداد و تیر۱۳۹۱(شماره پی در پی ۶۸)

اثر عصاره صبر زرد بر بافت بیضه جنین موش‌های صحرایی دیابتی

مهرزاد جعفری برمک[۱]، ذبیح‌اله خاکسار[۱]*

[۱] دانشگاه شیراز، دانشکده دامپزشکی، گروه علوم تشریحی

تاریخ دریافت: ۱۳۹۰/۱۲/۱۳ تاریخ پذیرش: ۱۳۹۱/۲/۵

چکیده

زمینه و هدف: بیضه یکی از بافت‌های مهم در سیستم تولیدمثلی نر است که دیابت می‌تواند بر روی آن اثر داشته باشد. صبر زرد می‌تواند قندخون را کاهش دهد. هدف این مطالعه بررسی اثر صبرزرد بر بافت بیضه جنین موش‌های صحرایی بود.

روش بررسی: در این مطالعه تجربی ۳۰ سرموش صحرایی ماده به طور تصادفی به سه گروه مساوی آزمون، کنترل دیابتی و کنترل طبیعی تقسیم شدند. پس از تزریق داخل صفاقی ۵۰ میلی‌گرم بر کیلوگرم استرپتوزوتوسین به گروه‌های دیا بتی وآزمون، به منظور جفت‌گیری، موش‌های ماده۲۴ ساعت در مجاورت موش نر در قفسه‌ای جداگانه قرار گرفتند. پس از تشخیص بارداری به گروه آزمون ۴۰۰ میلی‌گرم بر کیلوگرم از عصاره هیدروالکلی صبرزرد و به گروه کنترل نرمال و دیابتی آب مقطر از طریق دهان خورانده شد. بعد از ۲۰ روز جنین ها خارج و در فرمالین ۱۰ درصد تثبیت شدند. پس از پردازش بافتی و قالب‌گیری، مقاطع ۵ میکرونی تهیه و با رنگ هماتوکسیلین-ائوزین رنگ‌آمیزی شدند و تغییرات بافت بیضه بررسی گردید. داده‌ها با آزمون آماری آنالیز واریانس یک طرفه تجزیه و تحلیل شدند.

یافته‌ها: میانگین وزن، قطر لوله اسپرم‌ساز، تعداد سلول‌های اسپرماتوگونی، سرتولی و لیدیگ بافت بیضه در موش‌های صحرایی، هر سه گروه تفاوت معنی‌داری داشت($p<۰/۰۵$).

نتیجه‌گیری: این مطالعه نشان داد عصاره هیدروالکلی عصاره صبرزرد باعث افزایش تعداد سلول‌های اسپرماتوگونی، سرتولی و لیدیگ بیضه در موش‌های دیابتی می‌شود.

واژه‌های کلیدی: صبر زرد، دیابت، بیضه

*نویسنده مسئول: دکتر ذبیح اله خاکسار، دانشگاه شیراز، دانشکده دامپزشکی، گروه علوم تشریحی
Email: Khaksar@shirazu.ac.ir

جهت تهیه فایل WORD این مقاله به سایت DaneshResan.com مراجعه نمایید و عنوان مقاله را جستجو کنید
بیش از ۲ میلیون مقاله فارسی در این سایت موجود میباشد

مقدمه

دیابت ترکیبی از بیماری‌ها است که با افزایش گلوکز خون مشخص می‌شود(۱). دیابت با افزایش بیماری‌هایی مانند نفروپاتی و بیماری‌های قلبی- عروقی همراه است، اما مشکلات سیستم تولید مثلی مانند سقط‌های جنینی، ناهنجاری‌های ژنتیکی، عدم تکامل جنین و کاهش سلول‌های رده جنسی در اسپرماتوژنز را هم به دنبال دارد(۴-۲).

بیشتر داروهای شیمیایی مانند گلیبن کلامید سبب کاهش قندخون در بیماری دیابت می‌شوند(۵). این داروها اثرات جانبی داشته و تحقیق برای یک داروی جدید با عوارض کمتر الزامی است(۶). بیشتر داروهای گیاهی کاهش قندخون را سبب می‌شوند که این خود افزایش نیاز به محصولات گیاهی به عنوان یک داروی ضد دیابتی با اثرات جانبی کمتر را نشان می‌دهد(۷).

صبر زرد یکی از این داروهای گیاهی کاهش دهندهٔ قندخون است(۸). این گیاه برگ‌های پهن و کشیده‌ای دارد که حاوی ژل شفاف به عنوان مغز موسیلاژینه مرکزی است. ارزیابی‌های کلینیکی نشان می‌دهد که ژل و پوست صبر زرد فعالیت دارویی دارد(۱۱-۸). پلی ساکارید هایی که در گیاه صبر زرد دیده می‌شود در بیشتر بیماری‌ها به عنوان ضد التهاب، ضد زخم، ضد سرطان، ترمیم کننده زخم و ضد هپاتیت استفاده می‌شوند(۱۶-۱۲). همچنین فعالیت ماکروفاژی را افزایش داده و اثرات ضد ویروس را نشان می‌دهد(۱۷). در بیشتر مطالعه‌ها صبر زرد به عنوان یک آنتی‌اکسیدان شناخته شده است که اثرات محافظتی دارد(۱۸).

هدف از این مطالعه بررسی عصاره هیدرو الکلی صبر زرد طی دوران بارداری بر بافت بیضه جنین بیست روزه موش‌های صحرایی دیابتی بود.

روش بررسی

در این مطالعه تجربی ۳۰ سر موش صحرایی ماده از نژاد اسپراگ- داولی با محدوده وزنی ۲۰۰-۱۸۰ گرم از دانشکده پزشکی شیراز تهیه شده و به طور تصادفی به سه گروه مساوی آزمون، کنترل دیابتی و کنترل طبیعی تقسیم شدند. حیوانات در شرایط استاندارد، درجه حرارت ۲±۲۲ درجه سانتی‌گراد و شرایط ۱۲ ساعت تاریکی و ۱۲ ساعت روشنایی و با دسترسی آزادانه به آب و غذا در قفس‌های مجزا نگهداری شدند. رعایت کلیه اصول اخلاق پژوهشی با کمترین آزار در مورد آنها انجام شد.

برگ گوشتی گیاه صبر زرد را تهیه نموده و پس از شتشو و قطعه کردن برگ‌ها، غلاف آن جدا و ژل آن خارج شد و به قطعات ریزتر تبدیل و به نسبت مساوی در مخلوط الکل اتانول ۹۶ درصد و آب مقطر برای ۴۸ ساعت نگهداری گردید. پس از فیلترکردن، با استفاده از دستگاه اواپراتور و لیوفیلیزر عصاره تهیه شد و در دمای ۴ درجه سانتی‌گراد تا زمان انجام آزمایش نگهداری شد.

جهت تهیه فایل WORD این مقاله به سایت DaneshResan.com مراجعه نمایید و عنوان مقاله را جستجو کنید
بیش از ۲ میلیون مقاله فارسی در این سایت موجود میباشد

جهت القاء دیابت در موش های صحرایی از طریق تزریق داخل صفاقی استرپتوزوتوسین به میزان ۵۰ میلی‌گرم بر کیلوگرم استفاده شد. از طریق ورید دمی وبا استفاده از گلوکومتر دیجیتالی میزان قند خون اندازه‌گیری شده و مبنای دیابتی شدن میزان قند خون بالاتر از ۲۵۰ میلی‌گرم در دسی‌لیتر در نظر گرفته شد.

سپس هر سه گروه را به مدت ۲۴ ساعت به منظور جفت‌گیری در مجاورت موش‌های صحرایی‌نر قرار داده و بین ساعت ۱۰-۸ صبح روز بعد از نظر پلاک واژینال بررسی نموده و با مشاهده پلاک، روز صفر برای حیوان در نظر گرفته شد. موش‌های گروه آزمون ۴۰۰ میلی‌گرم بر کیلوگرم و گروه کنترل دیابتی و کنترل طبیعی نیز روزانه به همان حجم آب مقطر را از طریق دهان دریافت کردند(۲). پس از ۲۰ روز موش‌های صحرایی ماده باردار با اتر بیهوش شده و پس از تشریح، جنین‌ها خارج و توزین گردیدند. بلافاصله جنین‌ها به مدت ۴۸ ساعت جهت انجام ثبوت بافتی در فیکساتیو فرمالین ۱۰ درصد قرار داده شدند. قطعه شکمی پنج جنین نر را جدا و بعد از پردازش بافتی، قالب پارافینی تهیه شد. با استفاده از میکروتوم مقاطع ۵ میکرونی تهیه و با رنگ هماتوکسیلین- ائوزین رنگ‌آمیزی شدند. مقاطع بافتی به دست آمده با میکروسکوپ المپیوس و برنامه نرم‌افزاری Olysia مورد ارزیابی بافت‌شناسی قرار گرفتند.

داده‌های جمع‌آوری شده با استفاده از نرم‌افزار SPSS [1] و آزمون‌های آماری آنالیز واریانس یک طرفه[2] و تست دانکن[3] تجزیه و تحلیل شدند.

یافته‌ها

بر اساس نتایج حاصله، میانگین وزن بدن در جنین‌های نر گروه آزمون در مقایسه با گروه کنترل دیابتی و کنترل طبیعی کاهش معنی‌داری نشان داد($p<0/05$). هم‌چنین تجویز عصاره هیدروالکلی صبرزرد در موش‌های صحرایی مادر باردار دیابتی سبب افزایش میانگین تعداد سلول‌های اسپرماتوگونی، سلول‌های سرتولی و سلول‌های لیدیگ جنین‌های نر گروه آزمون نسبت به گروه‌های کنترل شد که این تفاوت معنی‌دار بود($p<0/05$). (جدول۱ و تصاویر۱ و۲). در حالی که میانگین قطر لوله اسپرم ساز در گروه آزمون نسبت به گروه کنترل دیابتی تغییر معنی‌داری نداشت($p>0/05$).

بحث

دیابت با تخریب سلول‌های بتای پانکراس سبب افزایش قند خون می‌شود که یکی از نتایج آن در مادران دیابتی تولد فرزند با وزن بالا یا ماکروزومی است و با استفاده از داروهای کاهش دهنده گلوکز می‌توان از این روند پیشگیری نمود(۱۵). هدف از این مطالعه بررسی عصاره هیدرو الکلی صبرزرد طی دوران بارداری بر بافت بیضه جنین بیست روزه موش‌های صحرایی از مادر دیابتی بود.

1-Statistical Package for Social Sciences
2-One-Way Analysis of Variance
3-Duncan s' test

جدول ۱: مقایسه میانگین و انحراف‌معیار متغیرهای بررسی شده پس از تأثیر عصاره صبر زرد بر بافت بیضه جنین بیست روزه موش‌های صحرایی از مادردیابتی

گروه / متغیر	کنترل طبیعی	کنترل دیابتی	آزمون	سطح معنی‌داری
وزن (گرم)	۴/۴۲±۰/۳۴۳	۵/۲۱ ±۰/۲۸	۴/۳۶ ±۰/۱۸	<۰/۰۵
تعداد سلول‌های اسپرماتوگونی در میلی‌متر مربع	۲۴۸۶/۳۱±۹۷/۱۷	۱۹۲۰/۲۱± ۸۶/۰۷	۲۴۵۶/۳۱±۷۸/۱۲	<۰/۰۵
تعداد سلول‌های سرتولی در میلی‌متر مربع	۵۶۰/۰۲±۱۸/۷۲	۳۹۰/۱۱±۵۱/۷۱	۴۸۲/۰۳±۲۱/۷۰	<۰/۰۵
تعداد سلول‌های لیدیگ در میلی‌متر مربع	۲۷۶/۳۲±۱۶/۳	۲۷۶/۶۷±۱۲/۳۱	۳۷۶/۳۳±۱۶/۸۱	<۰/۰۵
قطر لوله منی‌ساز(میکرومتر)	۷۵/۶۲±۶/۴۱	۵۴/۱۶ ±۲/۵۰	۵۸/۵۸±۳/۴۶	<۰/۰۵

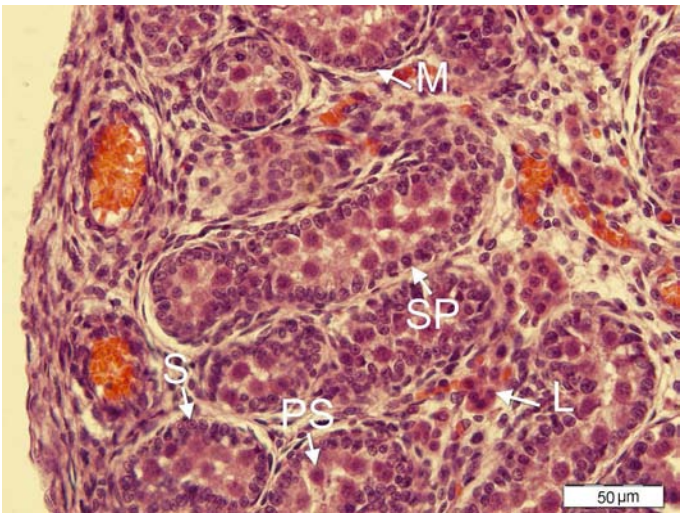

تصویر ۱: مقطعی از بافت بیضه جنین بیست روزه موش صحرایی از مادر دیابتی تحت درمان با عصاره ژل صبرزرد(میکروسکوپ المپیوس، بزرگ‌نمایی ۴۰، رنگ‌آمیزی هماتوکسیلین ـ ائوزینS**؛ سلول سرتولی،**SP** ؛ اسپرماتوگونی،**L**؛ سلول‌های لیدیگ، **PS**؛ اسپرماتوسیت اولیه،**M**؛ سلول میلوئید)**

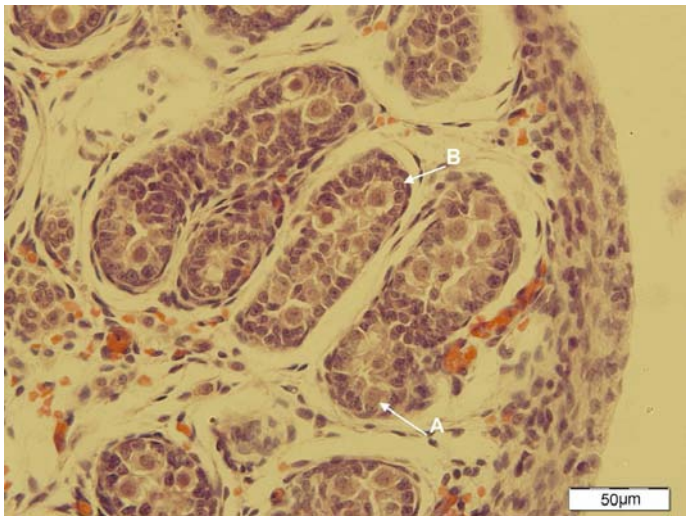

تصویر ۲ : مقطع بیضه جنین بیست روزه از گروه کنترل دیابتی(میکروسکوپ المپیوس، بزرگ‌نمایی ۴۰ ، رنگ‌آمیزی هماتوکسیلین ـ ائوزین، A: اسپرماتوسیت اولیه، B: اسپرماتوگونی)

این مطالعه نشان داد که تجویز عصاره صبر زرد در موش‌های مادر دیابتی می‌تواند باعث افزایش تعداد سلول‌های اسپرماتوگونی ، سرتولی و لیدیگ در جنین‌های نر این موش‌ها شود، که با سایر مطالعه‌های انجام شده در این زمینه همخوانی دارد (۱۶).

بالستر و همکاران[1](۲۰۰۴) گزارش داده‌اند که دیابت می‌تواند سبب اختلال در عمل اسپرماتوژنز با مکانیسمی وابسته به FSH شده و تعداد اسپرم را کاهش دهد(۱۳ و۱۲، ۹). از طرفی نشان داده شد که افزایش گلوکزمستقیماً با آسیب میتوکندری‌ها و شبکه آندوپلاسمی صاف بر سلول‌های لیدیگ و سرتولی موش صحرایی دیابتی اثر خود را نشان می‌دهد(۱۴). کاهش سلول‌های لیدیگ و سرتولی و تغییرات بافتی لوله‌های اسپرم‌ساز بافت بیضه جنین موش‌های صحرایی از مادردیابتی نشان دهنده این است که دیابت مادر می‌تواند روند اسپرماتوژنزرا در جنین کاهش دهد و این پدیده را دچار اختلال نماید(۱۰ و ۵، ۱). می‌توان چنین مطرح نمود که احتمالاً دیابت با تأثیر بر روند تکثیر سلول‌های سرتولی در لوله‌های منی‌ساز طی دوره جنینی موجب کاهش فعالیت اسپرماتوژنیک در این لوله‌ها و در نهایت کاهش قطر و ارتفاع اپی‌تلیوم زایا و در نتیجه کاهش وزن و حجم بیضه نوزادان می‌شود(۱۳و۱). گفته می‌شود کارایی اسپرماتوژنز فرد در دوران بلوغ بستگی به تعداد سلول‌های سرتولی موجود در بافت بیضه دارد(۱۵). از آنجا که تکثیر سلول‌های سرتولی صرفاً طی دوره‌های پیش از بلوغ صورت می‌پذیرد(۱۶)، بنابراین دیابت می‌تواند اثرات قابل توجهی بر بافت بیضه نوزادان ایجاد نماید(۵).

نتیجه‌گیری

در مجموع این مطالعه نشان داد که صبرزرد می تواند با کاهش میزان سطح سرمی قند خون ، اختلالات ناشی از دیابت بر ساختار بافت بیضه را کاهش دهد. با توجه به روند تحقیقات فراوان بر روی سلول‌های گنادی در جهت رفع نواقص ناباروری، پیشنهاد می‌شود که تغییرات پروتامین هسته سلول‌های بافت بیضه گروه‌های دیابتی تحت درمان عصاره صبر زرد به روش‌های ملکولی بررسی شود.

تقدیر و تشکر

این مطالعه حاصل پایان‌نامه دکترای بافت‌شناسی مقایسه‌ای مصوب دانشگاه شیراز است، که بخشی از آن با همکاری دکتر رضا محمودی و مرکز تحقیقات سلولی و مولکولی دانشگاه علوم پزشکی یاسوج انجام شد.

1-Ballester et al

REFERENCES:

1.Khaki A, Nouri M, Fathiazad F, Ahmadi-Ashtiani HR, Rastgar H, Rezazadeh S. Protective effect of quercetin on spermatogenesis in streptozotocin- induced diabetic rat. J Med Plan 2009; 8:57-64.
2.Sweety L, Debapriya G, Dheeraj A. Antihyperglycemic potential of aloe vera gel in experimental animal model. Annals of Biological Research 2011; 2(1): 17-31.
3.Yolanda Y, Enrique J. Effect of a polyphenol-rich extract from aloe vera gel on experimentally induced insulin resistance in mice. American Journal of Chinese Medicine 2007; 35: 6: 1037-46.
4.Ines V, Fedrico L. Plant polyphenol anti oxidants and oxidative stress. Biological Research 2000; 33: 159-65.
5.Rossi GI, Aeschlimann M. Morphometric studies of pituitary gland and testes in rats with streptozotocin-induced diabetes. Andrologia 1982; 14: 532-42.
6.Omotayo O, Siti A. Antioxidant protective effect of Glibenclamid and metformin in combination with Honey in pancreas of streptozotocin induced diabetic rats. Int J Mol Sci 2010; 11: 2056-66.
7.Rajasekaran S, Sivagnanam K. Subramanian S. Antioxidant effect of Aloe Vera gel extract in Streptozotocin – induced diabetes in rats. Pharmacol Reports 2005; 57: 90-6.
8. Josias H. Composition and application of Aloe Vera leaf gel. Molecules 2008;13:1599-616.
9.Rizzo, G. Arduini D. Romaninic. Accelerated cardiac growth and obnormal cardiac flow in fetuses of type I diabetic mothers. Obstet Gynecol 1992; 80: 369-79.
10.Philipps AF, Porte PJ, Stabinsky S, Rosenkrantz TS, Raye JR. Effects of chronic fetal hyperglycemia up on oxygen consumption in the ovine uterus and conceptus. J Clin Invest 1984; 74(1): 279-86.
11.Okyar A, Can A, Akev N, Baktir G, Sutlupinar N. Effect of alovera leaves on Blood glucose level in type I and type II diabetic rat models. Phythotherapy Research 2001; 15: 157-61.
12.Vestegard H. Studies of gene expression and activity of hexokinase, phosphofructokinase and glycogen synthase in human skeletal muscle in states of altered insulin stimulated glucose metabolism. Dan Med Bull 1999; 46: 13-34.
13.Ballester J, Dominguez J, Carman Muñoz M, Meritxell S, Rigau T, Joan J. Insulin- dependent diabetes affects testicular functions by FSH and LH- linked mechanisms. J Androl 2005; 25: 706-19.
14.Borland K. Mita M. The actions of insulin- like growth factor I and II on cultured sertoli cells. Endocrinology 1984; 114: 240-6.
15. Guyton, Arthur C.; Hall, John E. Textbook of Medical Physiology. 11th ed. Philadelphia: Elsevier Saunders; 2006; 972- 6.
16.Griswold MD. The central role of sertoli cells in spermatogenesis. Semin Cell Dev Biol 1998;9(4): 411-6.
17.Oyewopo A, Oremosu A. Effects of Aloe vera (Aloe Barbadensis) aqueous leaf extract on testicular weight,sperm count and motility of adult male Sprague – Dawely rats. Journal of American Science 2011; 7(4): 31-4.
18.Hosseinifar S, Erfanimajd N. Aloe vera gel protects ovarian structure in diabetic rat. Journal of toxicology Sciences 2011; 3(3): 197-203.

Armaghane-danesh, Yasuj University of Medical Sciences Journal (YUMSJ)

Original Article

Effect of Aloe Vera Extract on Testicular Tissue of Embryo of Diabetic Rats

Jafari Barmak M[1], khaksar Z[1*]

[1]Department of Anatomical sciences, School of Veterinary Medicine, Shiraz University, Shiraz, Iran

Received: 03 Feb 2012 Accepted: 24 Apr 2012

Abstract

Background & aim: Testis is an important organ of the male reproductive system and its structure could be influenced by diabetes. Aloe Vera has a hypoglycemic effect; thus, the present study evaluates the effect of Aloe Vera on the testis tissue of a 20-day embryo of rat born from a diabetic mother.

Methods: Thirty female Sprague Dawley rats were randomly divided into three groups, subsequently; two groups were injected with streptozotocin (50 mg/kg/IP) and the males were placed next to female rats in a separate cage in order to mate. One group of rats received aloe vera extract (400 mg/kg), orally, in gestational age during while others were giving distilled water. After 20 days, rats were sacrificed and their embryos were removed and fixed by 10% formalin. The embryos were processed and embeded in paraffin. Five µm sections were made and stained by hematoxyline- eosin and cellular alteration of testis was evaluated. Data were analyzed using one-way ANOVA.

Results: Mean of body weight, seminiferous tubules diameter, spermatogonia numbers, leydig cells and sertoli cells were significantly different in all groups ($p<0.05$).

Conclusion: The present study demonstrated that Aloe Vera extract can increase the spermatogonium, Leydig and Sertoli cells in diabetic rats.

Key words: Aloe vera, Testis, Diabetes.

***Corresponding Author: khaksar Z,** Department of Anatomical Sciences, School of Veterinary Medicine, Shiraz University, Shiraz, Iran
Email: Khaksar@shirazu.ac.ir