

گزارش یک مورد کیست هیداتیک کلیوی در بیمار ۹ ساله

سید محمد رضا ربانی^۱، نصیر عارف خواه^{۲*}، سید عبدالله حسینی^۳، مهین نگین تاجی^۴

^۱دانشگاه علوم پزشکی یاسوج، دانشکده پزشکی، گروه اورولوژی، دانشگاه علوم پزشکی شهرکرد، دانشکده پزشکی، گروه انگل شناسی و قارچ شناسی، ^۲دانشگاه علوم پزشکی یاسوج، بیمارستان شهید بهشتی، بخش جراحی

تاریخ دریافت: ۱۳۹۰/۹/۲۹ تاریخ پذیرش: ۱۳۹۱/۱/۲۶

چکیده

زمینه و هدف: بیماری هیداتیدوزیس یک بیماری زئونوز با انتشار جهانی است که به وسیله مرحله لاروی کرم اکیونوکوکوس گرانولوزوس ایجاد می‌شود. بیشترین موارد کیست هیداتیک از کبد و ریه گزارش شده است. هدف این مطالعه گزارش یک مورد کیست هیداتیک کلیوی در بیمار ۹ ساله مبتلا بود.

معرفی بیمار: بیمار دختر ۹ ساله ساکن شهر دهدشت از استان کهگیلویه و بویراحمد بود، که به علت احساس درد در پهلو راست در حین دفع ادرار به پزشک مراجعه کرد. تصویر برداری با سی‌تی‌اسکن یک توده کیستیک به اندازه ۳۶ در ۴۴ میلی‌متر را به صورت کلسیفیه در وسط کلیه راست نشان داد. عمل جراحی روی بیمار با موفقیت انجام شد. یافته‌های پاتولوژیک وجود کیست را تأیید کرد.

نتیجه‌گیری: این مطالعه نشان می‌دهد که سن ابتلاء به کیست هیداتید کلیه در حال کاهش است و می‌تواند مشکلات زیادی برای سلامت بچه‌ها و جامعه محسوب شود و همچنین هر ارگانی از بدن می‌تواند مورد حمله با اکیونوکوکوس گرانولوزوس قرار بگیرد، بنابراین با مشاهده هر فضای جاگیر در کلیه باید به کست هیداتید مشکوک شد. کیست هیداتید کلسیفیه در دختر ۹ ساله به ندرت گزارش شده است.

واژه‌های کلیدی: کیست هیداتیک، کلیه، اکیونوکوکوس گرانولوزوس

مقدمه

درد در پهلو راست در حین دفع ادرار به کلینیک پزشکی شهید بهشتی یاسوج مراجعه کرد. این درد ۱۲ روز قبل از مراجعه بیمار را آزار می داد. در معاینه بیمار به وسیله پزشک فشار خون ۱۱/۸ میلی متر جیوه و ضربان قلب بیمار طبیعی بود، اما توده‌ای قابل لمس در سمت راست نزدیک کلیه احساس شد. به منظور تشخیص صحیح بیماری، بیمار به آزمایشگاه پاراکلینیک جهت آزمایش‌های خون و ادرار و به بخش رادیولوژی جهت سی تی اسکن ارجاع داده شد. در جواب آزمایش خون بیمار تعداد هموگلوبین ۱۲ میلی گرم درصد، گلبول‌های سفید ۵۳۰۰ سلول در هر میلی متر مکعب، گلبول‌های قرمز ۴/۵ میلیون سلول در هر میلی متر مکعب و سلول‌های ائوزنوفیل ۴ درصد گزارش شدند، اما در تصویرهای سی تی اسکن ضایعه کیستی دایره‌ای شکل به اندازه ۳۶ در ۴۴ میلی متر به صورت کلسیفیه شده در وسط کلیه راست نشان داده شد (تصویر ۱).

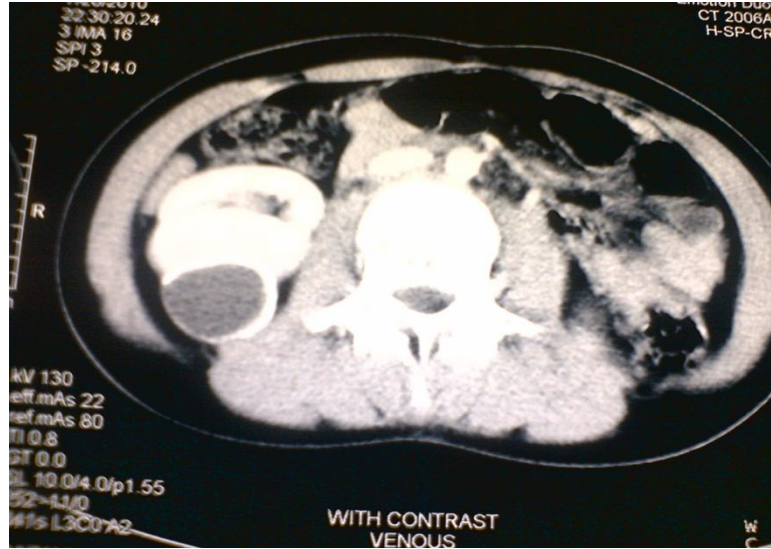
بیمار در بیمارستان شهید بهشتی یاسوج تحت عمل جراحی قرار گرفت، عمل جراحی روی بیمار با موفقیت انجام شد. کیست کلسیفیه شده به وسیله متخصص جراحی کلیه و مجاری ادراری بیمارستان خارج گردید (تصویر ۲). لایه‌های زایای کیست هیداتید در یافته‌های پاتولوژیک مشاهده شد و برای بررسی دقیق از محتویات کیست نمونه مورد نظر به آزمایشگاه ارجاع داده شد. در بررسی آزمایشگاه، کیست هیداتیک با مشاهده پروتواسکولکس‌ها و اجسام آهکی مورد تأیید قرار گرفت.

هیداتیدوزیس بیماری زئونوز با انتشار جهانی است. این بیماری به وسیله مرحله لاروی کرم‌های نواری اکی نوکوکوس گرانولوزوس ایجاد می‌شود (۱ و ۲). کرم بالغ در روده سگ سانان زندگی می‌کند و انسان از طریق تماس مستقیم با سگ‌های آلوده، خوردن مواد غذایی و آب آلوده به تخم انگل به کیست هیداتید مبتلا می‌شود (۳).

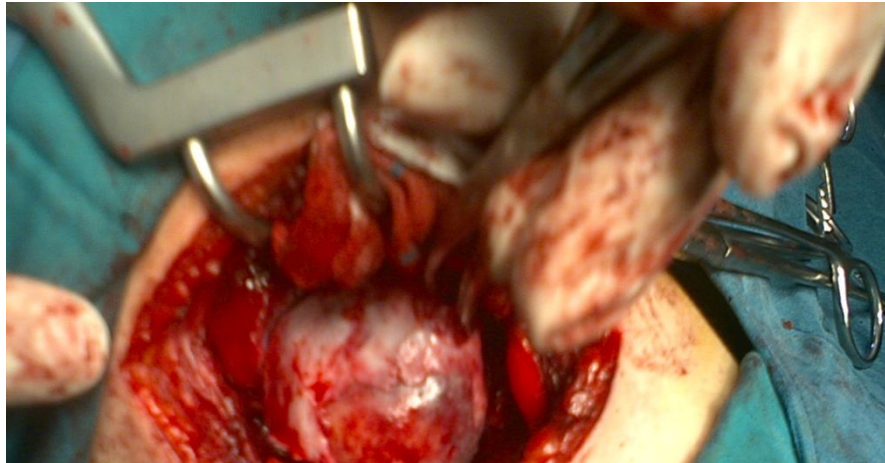
کیست هیداتید بیماری بومی در بسیاری از مناطق آسیا، اروپا، آمریکای جنوبی و استرالیا می‌باشد و اغلب در نواحی که کشاورزی و دامپروری رواج دارد، مشاهده می‌شود. منطقه آندمیک هیداتیدوزیس خاورمیانه می‌باشد، اما این بیماری در هند، آفریقا، آمریکای جنوبی، نیوزلند و استرالیا نیز وجود دارد. کشور ایران در بین کشورهای خاورمیانه شیوع بالایی از کیست هیداتید را دارا می‌باشد، به طوری که این بیماری مهم‌ترین بیماری انگلی کرمی در ایران به حساب می‌آید (۴). معمول‌ترین ارگان‌هایی که به این انگل مبتلا می‌شوند، به ترتیب کبد (حدود ۷۷ درصد) و ریه (حدود ۴۳ درصد) می‌باشند (۵). کبد و ریه در حدود ۱۳-۵ درصد هم‌زمان با هم به کیست هیداتیک آلوده می‌شوند (۶). همچنین این کیست به ندرت می‌تواند در مغز، قلب، کلیه، پیش‌آبراه، طحال، لوله‌های رحم، پانکراس و عضلات ایجاد شود (۷). هدف این مطالعه گزارش یک مورد کیست هیداتیک کلیوی در بیمار ۹ ساله بود.

معرفی بیمار

بیمار دختر ۹ ساله ساکن شهر دهدشت از استان کهگیلویه و بویراحمد بود که به علت احساس



تصویر ۱: سی تی اسکن کیست هیداتیک با لایه های داخلی و خارجی کیست در کلیه راست بیمار قبل از عمل جراحی



تصویر ۲: ضایعه کیستی دایره ای شکل به اندازه ۳۶ در ۴۴ میلی متر به صورت کلسیفیه شده در وسط کلیه راست بدون پارگی کیست حین عمل جراحی

بحث

شود (۸ و ۹). هدف این مطالعه گزارش یک مورد کیست

هیداتیک کلیوی کلسیفیه در بیمار ۹ ساله است.

در یک مطالعه مروری که طی سال‌های ۱۹۷۲

تا ۲۰۰۰ به وسیله فکاک و همکاران^(۱) (۲۰۰۳) صورت

گرفت، حدود ۹۰ مورد کیست هیداتیک کلیوی گزارش

کیست هیداتیک در کلیه بسیار نادر است.

کیست هیداتیک کلیوی می‌تواند باعث هماچوری یا درد

پهلوها شود. همچنین گلو مریولونفریت، سندرم

نفروتیک و آمیلوئیدوز ثانویه نیز گزارش شده است.

پارگی کیست می‌تواند باعث شوک آنافیلاکسی

1-Fekak et al

شد که میانگین سن افراد مبتلا ۳۶ سال بود و زنان بیشتر از مردان مبتلا بودند (۱۰).

هم‌چنین در مطالعه مروری مارچی و همکاران^(۱) (۲۰۱۰)، در دو دهه اخیر ۱۰ مورد کیست کلیوی گزارش گردید که میانگین سن افراد مبتلا ۹ سال بود. این آمار نشان می‌دهد که سن ابتلای به کیست هیداتیک کلیوی رو به کاهش است و این مسئله می‌تواند مشکلات زیادی را برای سلامت کودکان و جامعه به همراه داشته باشد (۱۱). گزارش حاضر با گزارش‌های سال‌های اخیر از لحاظ سن و جنسیت مطابقت دارد.

نتیجه‌گیری

این مطالعه نشان داد که بیماری هیداتیدوزیس می‌تواند هر ارگانی از بدن را مورد هجوم قرار دهد و باید با روش‌های مختلف مانند: معاینه بالینی، تست‌های آزمایشگاهی، سی‌تی‌اسکن، ام‌آر‌آی و سونوگرافی در هر بافت نرم متورم از بیمارانی که در مناطق آندمیک زندگی می‌کنند، کیست هیداتیک بررسی شده و بیمار مورد بررسی بیشتری از این نظر قرار گیرد.

REFERENCES

1. Hoepfich PD, Jordan MC, Infectious diseases. 4th ed. New York: JB Lippincott; 1989; 832.
2. Mirdha BR, Biswas A. Echinococcosis: Presenting as palpable lumps of breast. Indian J Chest Dis Allied Sci 2001; 43: 241.
3. Yousofi H, Hashemzadeh M, Kohansal K, Zabardast N, Shirzad H, Shahabi G. A Survey about Protective Effect of Echinococcus Granulosus Protoscolices Surface Antigens in Preventing Secondary Hydatid Cyst. Armaghane-danesh quarterly journal of yasuj university of medical sciences volume 11/no.3/autumn 2006
4. Goel MC, Aggarwal MR, Misra A. Percutaneous drainage of renal hydatid cyst: early results and follow-up. Br J Urol 1995; 75:724-8.
5. Sarkari B, Naghmachi M, Azimi S, Vaezi M, Ebrahimi S. Human Cystic echinococcosis in Yasuj: A Survey of Ten Year Hospital Records. Armaghane-danesh quarterly journal of yasuj university of medical sciences volume 12/no.3/autumn 2007.
6. Kir A, Baran E. Simultaneous operation for hydatid cyst of right lung and liver. Thorac Cardiovasc Surgeon 1995; 43: 62-4.
7. Eshy SAA. Some rare presentations of hydatid cyst. JR Coll Surg Edinb 1998; 43: 347-52.
8. Kacheriwala SM, Mehta KD, Pillai B, Jain Y. A rare presentation of primary hydatid cyst. Indian Journal of Surgery 2004; 66(1): 47-9.
9. Salinas JC, Torcal J, Lozano R, Sousa R, Morandeira A, Cabezali R. Intracystic infection of liver hydatidosis. Hepatogastroenterology 2000; 47:1052-5.
10. Fekak H, Bennani S, Rabii R, Annales d', et al. Hydatid kidney cyst: 90 case reports. Ann Urol (Paris) 2003; 37(3) :85-9.
11. Margi M, Benjelloul T, Cherkaoui A, Progrès en urologie, et al. Hydatid cyst of the kidney in children: a retrospective study of 10 cases. Prog Urol 2010; 20(2): 144-7.

Report Hydatid Cyst Renal in Patient 9 Old Years

Rabani SMR¹, Arefkhah N², Hossini SA², Ngintaji M³

¹Department of Urology, Faculty of Medicine, Yasuj University of Medical Sciences, Yasuj, Iran, ²Department of Parasitology & Mycology, Faculty of Medicine, Shahrekord University of Medical Sciences, Shahrekord, Iran, ³Department of Surgery, Beheshti Hospital, Yasuj University of Medical Sciences, Yasuj, Iran

Received: 19 Dec 2011

Accepted: 14 Apr 2012

Abstract

Background & aim: Hydatidosis is a zoonosis disease with worldwide distribution. This disease is caused by *Echinococcus granulosus*. Most cases of hydatid cyst of the liver and lung are reported, but rarely in the brain, heart, kidney, urethra, spleen, fallopian tubes, pancreas, and muscles are observed. The purpose of this report introduces a 9-year-old girl who was diagnosed with renal hydatid cyst.

Case: This patient was a female, 9 years old of Kohgiluyeh and Boyer-Ahmad Province, with feelings of right flank pain during urination. CT scan show a cystic lesion measuring 36 to 44 mm in the middle of right kidney. The patient's surgery was operated successfully. And histopathologic examination confirmed the diagnosis of hydatid cyst. The patient was treated for four weeks with Albendazole (400 mg twice daily).

Conclusion: The statistics show that the age of the infection with renal hydatid cyst is declining and this can make many problems for the health of children and society. Each organ of the body can be attacked by *Echinococcus granulosus*, so in the presence of a space-occupying lesion in the kidney, hydatidosis should be suspected. Calcified hydatid cyst in a such young child is a very rare condition.

Key words: Hydatid Cyst, Renal, *Echinococcus Granulosus*, Children

Corresponding Author: Arefkhah N, Department of Parasitology & Mycology, Faculty of Medicine, Shahrekord University of Medical Sciences, Shahrekord, Iran
Email: nassir162@gmail.com