

## اثر حفاظتی ویتامین E بر سمیت القاء شده توسط پارانونایل فنل بر بافت بیضه موش صحرایی بالغ

دکتر ملک سلیمانی مهرنجانی\*<sup>۱</sup>، سمیرا نادری نورعینی<sup>۲</sup>

۱- دانشیار، گروه زیست شناسی، دانشکده علوم پایه، دانشگاه اراک، ۲- کارشناس ارشد زیست شناسی تکوینی، گروه زیست شناسی، دانشکده علوم پایه، دانشگاه اراک.

### چکیده

زمینه و هدف: نونایل فنل یک آلاینده زیست محیطی با خاصیت استروژنی ضعیف است که موجب استرس اکسیداتیو در بافت‌های مختلف از جمله بیضه می‌گردد. این مطالعه به منظور تعیین اثر ویتامین E به عنوان یک آنتی‌اکسیدان قوی بر بافت بیضه موش‌های صحرایی تیمار شده با پارانونایل فنل انجام شد.

روش بررسی: در این مطالعه تجربی ۲۴ سر موش صحرایی نر نژاد ویستار به طور تصادفی به ۴ گروه شش تایی کنترل، ویتامین E ( $100 \text{ mg/kg/day}$ )، پارانونایل فنل ( $250 \text{ mg/kg/day}$ ) و پارانونایل فنل ( $250 \text{ mg/kg/day}$ ) + ویتامین E ( $100 \text{ mg/kg/day}$ ) تقسیم شدند. پس از ۵۶ روز تیمار دهانی با تعیین وزن موش، بیضه راست خارج و فیکس شد. پارامترهای مورفومتریک بافت بیضه پس از انجام برش‌گیری، پاساژ بافتی و رنگ‌آمیزی Heidenhain's Azan، توسط روش استریولوژی مورد ارزیابی قرار گرفت.

یافته‌ها: میانگین حجم لوله‌های منی‌ساز، ارتفاع اپی‌تلیوم زایشی، قطر لوله‌های منی‌ساز، ضخامت غشاء پایه لوله‌های منی‌ساز، تعداد سلول‌های اسپرماتوسیت، اسپرماتید و سلول‌های سرتولی در گروه پارانونایل فنل نسبت به گروه کنترل کاهش معنی‌داری نشان داد ( $P < 0.05$ ). این پارامترها در گروه پارانونایل فنل + ویتامین E به صورت معنی‌داری در مقایسه با گروه دریافت‌کننده پارانونایل فنل افزایش یافت ( $P < 0.05$ ). پارانونایل فنل موجب آتروفی لوله‌های منی‌ساز، افزایش فضای بینابینی، بی‌نظمی و واکوئل‌زایی در اپی‌تلیوم زایشی گردید. اکثر این تغییرات تخریبی ایجاد شده توسط پارانونایل فنل، در بیضه موش‌های گروه پارانونایل فنل + ویتامین E در حد گروه کنترل بهبود یافت.

نتیجه‌گیری: مصرف همزمان ویتامین E و پارانونایل فنل از اثرات نامطلوب پارانونایل فنل بر بافت بیضه موش صحرایی بالغ جلوگیری نمود.

کلید واژه‌ها: بیضه، لوله‌های منی‌ساز، پارانونایل فنل، ویتامین E، استریولوژی، موش صحرایی

\* نویسنده مسؤول: دکتر ملک سلیمانی مهرنجانی، پست الکترونیکی [m-soleimani@araku.ac.ir](mailto:m-soleimani@araku.ac.ir)

نشانی: اراک، دانشگاه اراک، دانشکده علوم پایه، گروه زیست شناسی، تلفن و نمابر ۰۸۶۱-۴۱۷۳۴۰۹

وصول مقاله: ۹۲/۳/۱۲، اصلاح نهایی: ۹۲/۷/۱، پذیرش مقاله: ۹۲/۷/۸

### مقدمه

مواد تخریب‌کننده اندوکراین شناخته می‌شوند که باعث ایجاد اختلالات تولید مثلی شده و تولید رادیکال‌های آزاد اکسیژن (ROS) را در بیضه افزایش می‌دهند (۵ و ۴). در معرض قرار گرفتن با پارانونایل فنل می‌تواند با ایجاد تغییرات دژنراتیو منفی در بافت بیضه، دستگاه تناسلی نر را تحت تاثیر قرار دهد. تحقیقات مختلفی در مورد اثرات نامطلوب پارانونایل فنل بر تغییرات مورفولوژیکی سیستم تناسلی نر انجام گرفته است. در این خصوص کاهش در حجم و وزن بیضه، قطر لوله‌های منی‌ساز، ضخامت اپی‌تلیوم زایشی، تعداد اسپرم، اسپرماتوزن و القاء آپوپتوز در سلول‌های زایا تغییراتی هستند که به عنوان پیامدهای در معرض قرار گیری با پارانونایل فنل گزارش شده است (۴ و ۹-۶).

ویتامین E یک آنتی‌اکسیدان مهم است که در غشای سلول وجود داشته و به عنوان اولین خط دفاعی در برابر پراکسیداسیون

آلکیل فنل پلی اتوکسیلات یک سورفاکتانت غیریونی است که در ساخت دترجنت‌ها، رنگ‌ها، علف‌کش‌ها و تعداد زیادی از محصولات سنتزی دیگر استفاده می‌شود (۱). نونایل فنل (NP) محصول اصلی تجزیه آلکیل فنل پلی اتوکسیلات است و جزء آلاینده‌های شیمیایی محسوب می‌شود که در محیط اطراف ما شامل هوا، خاک و آب وجود دارد (۲). با توجه به وجود این ماده در آب، نونایل فنل می‌تواند در بافت ماهی تجمع یابد و خطر جدی برای دیگر مهره‌داران زنجیره غذایی ایجاد کند. این ماده در صنایع و دترجنت‌های خانگی، مواد آرایشی و در اسپرم‌کش‌ها نیز استفاده می‌شود (۳).

متابولیت‌های نونایل فنل (para-nonylphenol, 4-NP)، شامل ایزوform‌های منشعب و خطی آن (به ترتیب t-NP و n-NP)، به عنوان

ثبوت بافتی در فیکساتیو Modified Davidson's fluid fixative (۱۸) به مدت یک هفته به همراه دوبار تعویض فیکساتیو قرار داده شد. لازم به ذکر است که تمامی اصول بهداشتی در نگهداری و معدوم سازی حیوانات براساس پروتکل اخلاقی انجام شد.

از روش Orientator برای به دست آوردن برش های IUR (Isotropic Uniform Random) استفاده شد (۱۹). به این منظور، بیضه ها به طور تصادفی در ساعت فی که به نه قسمت مساوی تقسیم شده بود؛ قرار داده شد. سپس با انتخاب یک عدد تصادفی از یک تا نه بیضه در امتداد عدد انتخاب شده برش زده شد. نتیجه این برش ایجاد دو قطعه از بیضه بود. قطعه اول بر روی ساعت تا که به ۹ قسمت نابرابر تقسیم شده بود؛ طوری قرار گرفت که سطح برش خورده در طول محور ۰-۰ ساعت تا (0) قرار گرفت. سپس یک عدد تصادفی انتخاب و برشی موازی در امتداد عدد انتخاب شده، زده شد. ادامه برش ها به صورت موازی و مساوی با برش اول زده شد و قطعه دوم به اندازه ۹۰ درجه چرخانده شد تا سطح برش خورده مماس بر محور ۰-۰ ساعت تا قرار گرفت. سپس یک عدد تصادفی انتخاب و برش ها به موازات عدد انتخاب شده تهیه شدند (۱۹) و ۹-۱۱ برش از بیضه هر موش به دست آمد. اسلایدهای تهیه شده از هر بیضه با حفظ جهت، پاساژ بافتی داده شد و پس از تهیه قالب های پارافینی توسط میکروتوم (Leitz 1512) مقاطع با ضخامت ۵ و ۲۰ میکرون تهیه و با روش رنگ آمیزی Heidenhain's Azan رنگ آمیزی شد.

به منظور محاسبه چرویدگی با استفاده از تروکار به صورت تصادفی سه قطعه گرد از برش های IUR به دست آمده از بیضه هر موش ایجاد شد. سپس دو قطر عمود برهم اندازه گیری و میانگین شعاع آن محاسبه شد و به عنوان شعاع قبل از فیکسایون در نظر گرفته شد. پس از فیکسایون، پردازش بافت (پاساژ بافتی)، برش گیری و رنگ آمیزی مجدداً اندازه گیری قطر قطعات همانند بالا انجام شد و میانگین شعاع حاصله به عنوان شعاع پس از تثبیت در نظر گرفته شد. مقدار چروکیدگی در هر بیضه برآورد شد (۲۰). برای به دست آوردن حجم واقعی بیضه، مقدار چروکیدگی از حجم حاصل از روش غوطه وری کم شد.

به منظور محاسبه حجم لوله های منی ساز و بافت بینابینی، با استفاده از روش نمونه گیری تصادفی منظم، به طور میانگین ۵ میدان دید از هر برش ۵ میکرونی به وسیله قرار دادن تصادفی پروب نقطه ای بر روی هر میدان دید، مورد بررسی قرار گرفت. کل نقاط برخورد کرده از پروب با کل میدان دید انتخاب شده و به همین ترتیب نقاط برخورد کرده با لوله های منی ساز و بافت بینابینی شمارش گردید و دانسیته حجمی هر یک از آنها محاسبه شد (۲۰). سپس حجم کل مربوط به هر یک از اجزاء به طور غیرمستقیم و به

لیپیدها پذیرفته شده است. این ویتامین مانع از واکنش های زنجیره ای دخیل در پراکسیداسیون لیپیدها می شود و با مهار رادیکال های حدواسطی مانند چربی ها، پراکسیداسیون لیپید را به تاخیر می اندازد (۱۰). نقش حمایتی ویتامین E در کیفیت و کمیت اسپرم، لقاح و باروری در انسان گزارش شده است (۱۱). این ویتامین برای حفظ فرایند اسپرماتوژنز در پستانداران ضروری است (۱۲). همچنین تحقیقات نشان داده است که ویتامین E از آسیب های سمی به بیضه و اسپرم پس از قرار گیری در معرض مواد شیمیایی دیگر جلوگیری می کند (۱۰ و ۱۳ و ۱۴). این مطالعه به منظور تعیین اثر ویتامین E بر اثرات پارائونایل فنل روی بافت بیضه موش صحرایی بالغ انجام شد.

### روش بررسی

این مطالعه تجربی روی ۲۴ سر موش صحرایی نر بالغ نژاد ویستار با وزن تقریبی  $198 \pm 20$  گرم خریداری شده از انستیتو پاستور ایران در دانشگاه اراک طی سال ۱۳۹۱ انجام شد.

موش ها در خانه حیوانات و در شرایط استاندارد شامل دمای  $21 \pm 2$  درجه سانتی گراد، نور محیطی با شرایط ۱۲ ساعت تاریکی و ۱۲ ساعت روشنایی و دسترسی آزادانه به آب و غذا نگهداری شدند. سپس حیوانات به طور تصادفی در ۴ گروه ۶ تایی شامل کنترل، پارائونایل فنل ( $250 \text{ mg/kg/day}$ )، ویتامین E ( $100 \text{ mg/kg/day}$ ) و ویتامین E ( $10 \text{ mg/kg/day}$ ) + پارائونایل فنل ( $250 \text{ mg/kg/day}$ ) گروه بندی شدند.

تیمار به صورت دهانی و به مدت ۵۶ روز برای تمامی گروه ها انجام شد. با توجه به ویسکوزیته بالای پارائونایل فنل (Acrose company, New Jersey, USA) و ویتامین E (Sigma-Aldrich, Steinheim, USA) روغن ذرت به عنوان حامل ( $13 \text{ و } 7$ ) انتخاب شد و به ازای هر  $50 \text{ mg}$  از پارائونایل فنل،  $1 \text{ ml}$  روغن ذرت استفاده شد (۱۵) و برای ویتامین E نیز همین فرمولاسیون انجام گردید.

همه مواد شیمیایی در این مطالعه به غیر از مواد فوق الذکر از شرکت Merck آلمان تهیه شد. دوز پارائونایل فنل براساس دوزهای مورد استفاده در تحقیقات قبلی با پیامدهای آسیب شناختی بر روی سیستم تناسلی موش صحرایی نر انتخاب شد (۸ و ۷) و دوز ویتامین E (۱۳ و ۱۰) نیز بر همین اساس انتخاب شد. مدت زمان قرار گیری در معرض پارائونایل فنل ۵۶ روز بود که زمان مورد نیاز برای تکمیل یک دوره کامل اسپرماتوژنز است (۱۶) و تیمار با ویتامین E نیز به همراه تیمار با پارائونایل فنل انجام گردید.

در پایان دوره تیمار ابتدا موش ها وزن و سپس با استفاده از دی اتیل اتر بیهوش شدند و پس از تشریح، بیضه راست آنها خارج و پس از تمیز کردن وزن شد و حجم بیضه با استفاده از روش غوطه وری (Immersion) (۱۷) برآورد گردید. سپس برای انجام

بیضه انداخته شد و از محل برخورد خطوط پروب با غشاء داخلی غشاء پایه یک خط عمود بر خط مماس غشاء خارجی کشیده شد و به طور سپس طول این خط توسط نرم افزار مویک اندازه گیری شد. به طور میانگین ۱۵۰-۱۳۰ (intercept) اندازه گیری شد و میانگین ضخامت غشاء پایه محاسبه گردید.

برای محاسبه تعداد انواع سلولها از روش optical dissector و از فریم مخصوص شمارش استفاده شد (۲۰ و ۲۳). برای این کار با استفاده از ابژکتیو با بزرگنمایی ۱۰۰ و استفاده از روش تصادفی منظم از همه برش های ۲۰ میکرونی بیضه هر موش تعدادی فریم (سطح هر فریم  $460 \mu m^2$ ) برای شمارش انواع سلولها، انتخاب شد و میکرو کیتور (ND 221 B, Heidenhain, Germany) برای شمارش مورد استفاده قرار گرفت. به طور میانگین ۱۵۰-۱۳۰ سلول در هر موش شمرده شد. سپس دانسیته عددی انواع سلولها محاسبه گردید. برای محاسبه تعداد کل انواع سلولهای مورد نظر، عدد حاصل در حجم کل بیضه مربوطه ضرب شد.

داده های حاصل توسط نرم افزار SPSS-16 و روش آنالیز واریانس یک طرفه و تست آماری توکی مورد تجزیه و تحلیل قرار گرفتند. تفاوت میانگینها در سطح کمتر از ۰/۰۵ معنی دار در نظر گرفته شد.

#### یافته ها

از مقایسه میانگین حجم کل بیضه موشها در بین گروه های مختلف موش اختلاف آماری معنی داری مشاهده نشد؛ اما میانگین حجم لوله های منی ساز در گروه پارانونایل فنل نسبت به سایر گروهها کاهش آماری معنی داری نشان داد ( $P < 0/01$ ) و میانگین حجم بافت بینابینی در گروه پارانونایل فنل نسبت به سایر گروهها افزایش آماری معنی داری داشت ( $P < 0/001$ ). مصرف همزمان ویتامین E با پارانونایل فنل، کاهش حجم لوله های منی ساز و افزایش در حجم بافت بینابینی را نسبت به گروهی که فقط پارانونایل فنل دریافت کرده بودند؛ به طور معنی دار و در حد گروه کنترل جبران نمود ( $P < 0/001$ ) (جدول یک).

میانگین طول لوله های منی ساز در بین چهار گروه تفاوت آماری

وسيله ضرب کردن دانسیته حجمی در حجم کل بیضه هر موش تخمین زده شد (۲۰).

به منظور محاسبه طول لوله های منی ساز حدود ۵ میدان دید (فریم، با سطح  $2200 \mu m^2$ ) از هر برش ۵ میکرونی با استفاده از ابژکتیو با بزرگنمایی ۱۰ انتخاب شد و به طور میانگین ۱۵۰-۱۳۰ لوله منی ساز در بیضه هر موش با استفاده از فریم شمارش (unbiased counting frame) شمارش گردید (۱۹ و ۲۰). دانسیته طولی لوله های منی ساز محاسبه شد (۲۰). برای به دست آوردن طول کل لوله های منی ساز، دانسیته طولی در حجم نهایی بیضه ضرب شد (۲۰). برای محاسبه میانگین قطر لوله های منی ساز از میکروسکوپ Olympus DP12 مجهز به یک دوربین و از فریم مخصوص شمارش استفاده شد. برای این کار از میدانهای دید مربوط به محاسبه طول لوله های منی ساز عکس گرفته شد و قطر عمود بر محور طولی حدود ۱۵۰-۱۳۰ لوله منی ساز با استفاده از نرم افزار مویک (Motic image 2000) اندازه گیری شد (۲۱).

برای محاسبه ارتفاع اپی تلیوم زایشی با استفاده از ابژکتیو با بزرگنمایی ۱۰ به طور متوسط ۵ میدان دید از هر برش ۵ میکرونی بافت بیضه مربوط به هر موش با استفاده از روش نمونه گیری تصادفی منظم مورد مطالعه قرار گرفت. برای به دست آوردن دانسیته حجمی اپی تلیوم زایشی، کل نقاط برخورد کرده از پروب با تصویر بافت بیضه مربوط به هر میدان دید شمارش و سپس تعداد کل نقاط برخورد کرده با اپی تلیوم زایشی نیز شمارش شد و بر مجموع نقاط برخورد کرده با بافت بیضه تقسیم شد. بدین ترتیب دانسیته حجمی اپی تلیوم زایشی به دست آمد. سپس دانسیته سطح اپی تلیوم زایشی محاسبه شد (۲۰).

به منظور محاسبه میانگین ضخامت غشاء پایه لوله های منی ساز از روش اندازه گیری هارمونیک (Harmonic) استفاده شد (۲۲). ۲۶-۲۴ میدان دید از همه اسلایدهای ۵ میکرونی بافت بیضه هر موش با استفاده از ابژکتیو با بزرگنمایی ۱۰۰ و روش تصادفی منظم انتخاب شد. سپس یک پروب که دارای خطوط موازی و مساوی (خطوط ایزوتروپیک) بود؛ بر روی عکسهای گرفته شده از مقطع

جدول ۱: میانگین حجم کل بیضه، حجم لوله های منی ساز و حجم بافت بینابینی در گروه های مختلف موش صحرائی ۵۶ روز پس از تیمار با پارانونایل فنل و ویتامین E

| میانگین و انحراف معیار      |                                      |                                   | گروه ها                          |
|-----------------------------|--------------------------------------|-----------------------------------|----------------------------------|
| حجم کل بیضه (میلی متر مکعب) | حجم لوله های منی ساز (میلی متر مکعب) | حجم بافت بینابینی (میلی متر مکعب) |                                  |
| ۱۰۸۹/۱۲ ± ۴۸/۷۷             | ۸۸۶/۰۸ ± ۴۸/۵                        | ۲۰۳/۰۴ ± ۱۳/۲۷                    | کنترل                            |
| ۱۱۸۶/۱۲ ± ۱۲۳/۱۲            | ۹۶۲/۱۱ ± ۹۳/۲۷                       | ۲۲۴/۰۲ ± ۳۵/۲۹                    | ویتامین E                        |
| ۱۰۵۱/۴۴ ± ۷۰/۱۵             | ۷۶۸/۸۳ ± ۲۸/۱۶ a                     | ۲۸۲/۶ ± ۴۳/۱۷ a                   | پارانونایل فنل                   |
| ۱۰۸۴/۶۹ ± ۷۷/۶۲             | ۸۹۴/۷۵ ± ۶۲/۷۵ b                     | ۱۸۹/۹۴ ± ۱۹/۳۷ b                  | پارانونایل فنل توام با ویتامین E |

a مقایسه آماری گروه پارانونایل فنل نسبت به گروه کنترل ( $P < 0/01$ )

b مقایسه آماری گروه پارانونایل فنل توام با ویتامین E نسبت به گروه پارانونایل فنل ( $P < 0/001$ )

اپی تلیوم زایشی ( $P < 0/001$ ) و همچنین میانگین ضخامت غشاء پایه لوله‌های منی ساز ( $P < 0/001$ ) در گروه پارائونایل فنل نسبت به سایر گروه‌ها دیده شد. افزایش معنی دار پارامترهای فوق در گروه ویتامین توام با پارائونایل فنل در حد گروه کنترل مشاهده شد. ویتامین E افزایش معنی داری ( $P < 0/05$ ) در میانگین ارتفاع اپی تلیوم زایشی لوله‌های منی ساز در مقایسه با دیگر گروه‌ها نشان داد (جدول ۲).

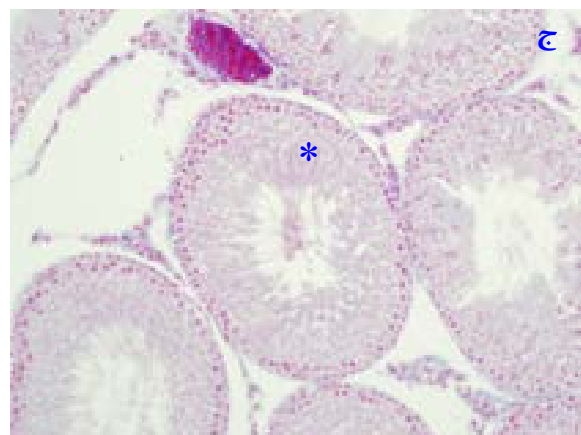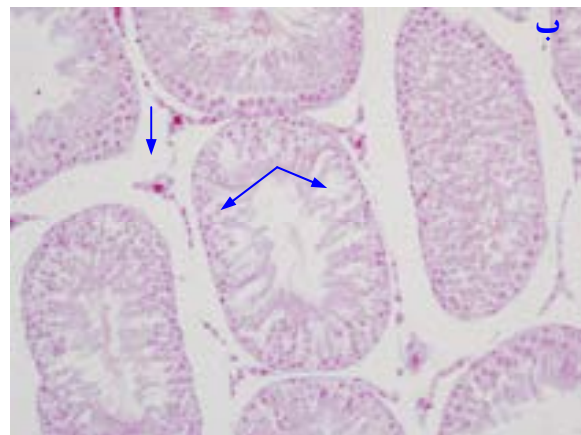
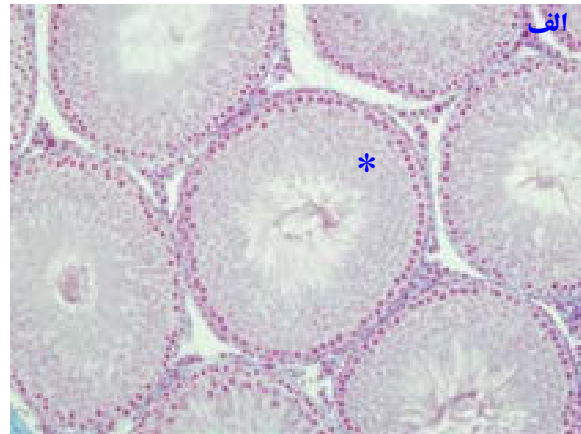
میانگین تعداد سلول‌های اسپرماتوگونی نوع A و B در گروه پارائونایل فنل نسبت به گروه کنترل و پارائونایل فنل توام با ویتامین E کاهش آماری معنی داری نشان نداد. میانگین تعداد سلول‌های اسپرماتوسیت ( $P < 0/02$ )، اسپرماتید ( $P < 0/001$ ) و سلول‌های سرتولی ( $P < 0/04$ ) در گروه پارائونایل فنل نسبت به سایر گروه‌ها کاهش آماری معنی داری داشت و در گروه‌هایی که همزمان با پارائونایل فنل، ویتامین E دریافت کردند؛ این کاهش به طور معنی دار و در حد گروه کنترل جبران شد ( $P < 0/01$ ) (جدول ۳).

میانگین وزن بدن موش و وزن بیضه پس از اتمام دوره تیمار در بین گروه‌های مختلف اختلاف آماری معنی داری نشان نداد (جدول ۴). لوله‌های منی ساز در گروه کنترل اسپرماتوژنز طبیعی داشتند؛ اپی تلیوم زایشی لوله‌ها شکل طبیعی خود را حفظ کرده و سلول‌های آن دارای نظم و ترتیب و بهم پیوستگی طبیعی بود (شکل A-۱). در بیضه موش‌های گروه پارائونایل فنل آتروفی لوله‌های منی ساز، افزایش وسعت بافت بینابینی به همراه ادم بافتی و کاهش اسپرماتوژنز مشاهده شد. در این گروه ارتفاع اپی تلیوم زایشی نسبت به سایر گروه‌ها کاهش یافت و انسجام آن تا حدودی از بین رفته بود. در بعضی از لوله‌های منی ساز آثاری از واکوئل‌زایی در اپی تلیوم مشاهده شد. همچنین تراکم اسپرم‌ها در لومن لوله‌های منی ساز در گروه پارائونایل فنل در مقایسه با سایر گروه‌ها کمتر بود (شکل B-۱).

بررسی‌های بافت‌شناسی بیضه موش‌های گروه پارائونایل فنل توام با ویتامین E نشان داد که اکثر تغییرات تخریبی و بی‌نظمی‌های ایجاد شده توسط پارائونایل فنل با تجویز ویتامین E برگشته و تعدیل یافته بود. به طوری که اپی تلیوم زایشی لوله‌های منی ساز دارای ساختار طبیعی بودند و اسپرماتوژنز طبیعی داشتند. همچنین ادم میان بافتی در این گروه به میزان زیادی کاهش یافت (شکل C-۱).

### بحث

در این مطالعه تیمار موش‌های بالغ با پارائونایل فنل به مدت ۵۶ روز باعث کاهش حجم لوله‌های منی ساز، افزایش حجم بافت بینابینی و کاهش قطر، ارتفاع و ضخامت غشاء پایه لوله‌های منی ساز و همچنین تعداد سلول‌های سرتولی و سلول‌های اسپرماتوسیت و اسپرماتید گردید. نتایج مطالعه ما با محققین دیگر که نشان دادند NP بر روی بافت بیضه موش صحرایی اثرات تخریبی دارد (۷-۹ و ۴)؛ مطابقت دارد.



شکل ۱: تصاویر میکروسکوپی از بافت بیضه موش‌های صحرایی بالغ در گروه‌های مختلف، تیمار شده با پارائونایل فنل ( $250 \text{ mg/kg/day}$ ) و ویتامین E ( $100 \text{ mg/kg/day}$ ) (الف) آرایش طبیعی اپی تلیوم زایشی در گروه کنترل (ستاره) (ب) کاهش ارتفاع اپی تلیوم زایشی، تخریب اسپرماتوژنز، بی‌نظمی و واکوئل شدن اپی تلیوم زایشی (نوک پیکان) و افزایش در فضای بین توبولی در گروه تیمار شده با پارائونایل فنل (ج) آرایش تقریباً طبیعی اپی تلیوم زایشی و اسپرماتوژنز طبیعی (ستاره) در گروه تیمار شده با پارائونایل فنل توام با ویتامین E برش‌های ۵ میکرونی، رنگ‌آمیزی هایدن-هاین-آزان، بزرگ‌نمایی  $20\times$

معنی داری نشان نداد. این در حالی است که کاهش آماری معنی داری در میانگین قطر لوله‌های منی ساز ( $P < 0/001$ )، ارتفاع

جدول ۲: میانگین طول، قطر ضخامت غشاء پایه و ارتفاع اپی تلیوم زایشی لوله‌های منی‌ساز در گروه‌های مختلف موش صحرایی ۵۶ روز پس از تیمار با پارانونایل فنل و ویتامین E

| میانگین و انحراف معیار           |                                 |                                 |   |  |
|----------------------------------|---------------------------------|---------------------------------|---|--|
| گروه‌ها                          | طول لوله‌های منی‌ساز (میلی‌متر) | قطر لوله‌های منی‌ساز (میکرومتر) | ضخامت غشاء پایه لوله‌های منی‌ساز (میکرومتر) | ارتفاع اپی تلیوم زایشی لوله‌های منی‌ساز (میکرومتر) |
| کنترل                            | 17/66±2/86                      | 275/1±4/95                      | 8/35±0/15                                   | 74/91±3/86   |
| ویتامین E                        | 17/43±1/87                      | 279/5±7/86                      | 8/36±0/29                                   | 84/33±5/74 c                                       |
| پارانونایل فنل                   | 16/55±2/63                      | 263/37±5/6 a                    | 7/53±0/14 a                                 | 66/5±3/76 a  |
| پارانونایل فنل توام با ویتامین E | 16/95±1/75                      | 280/17±2/8 b                    | 8/14±0/22 b                                 | 80/5±4/29 b  |

a مقایسه آماری گروه پارانونایل فنل نسبت به گروه کنترل ( $P<0/001$ )

b مقایسه آماری گروه پارانونایل فنل توام با ویتامین E نسبت به گروه پارانونایل فنل ( $P<0/001$ )

c مقایسه آماری گروه ویتامین E نسبت به گروه کنترل ( $P<0/01$ )

جدول ۳: میانگین تعداد انواع سلول‌های اسپرماتوگونی (نوع A و B)، اسپرماتوسیت، اسپرماتید و سرتولی در گروه‌های مختلف موش صحرایی ۵۶ روز پس از تیمار با پارانونایل فنل و ویتامین E

| میانگین و انحراف معیار تعداد سلول‌ها |                    |                    |             |           |
|--------------------------------------|--------------------|--------------------|-------------|-----------|
| گروه‌ها                              | اسپرماتوگونی نوع A | اسپرماتوگونی نوع B | اسپرماتوسیت | اسپرماتید |
| کنترل                                | 8±1/5              | 2±0/4              | 136±10      | 373±37    |
| ویتامین E                            | 9/2±1/5            | 2/2±0/2            | 151±11      | 425±44    |
| پارانونایل فنل                       | 6/8±1 c            | 1/7±0/2 c          | 117±11 a1   | 271±26 a2 |
| پارانونایل فنل توام با ویتامین E     | 8/1±1              | 2±0/3              | 145±8 b1    | 374±26 b1 |

a مقایسه آماری گروه پارانونایل فنل نسبت به گروه کنترل، a1 ( $P<0/02$ )، a2 ( $P<0/001$ )، a3 ( $P<0/04$ )

b مقایسه آماری گروه پارانونایل فنل توام با ویتامین E نسبت به گروه پارانونایل فنل، b1 ( $P<0/001$ )، b2 ( $P<0/01$ )

c مقایسه آماری گروه پارانونایل فنل نسبت به گروه ویتامین E ( $P<0/02$ )

جدول ۴: میانگین وزن موش صحرایی (گرم) و وزن بیضه (گرم) در گروه‌های مختلف موش صحرایی ۵۶ روز پس از تیمار با پارانونایل فنل و ویتامین E

| میانگین و انحراف معیار           |                     |                              |
|----------------------------------|---------------------|------------------------------|
| گروه‌ها                          | وزن اولیه موش (گرم) | وزن موش در پایان تیمار (گرم) |
| کنترل                            | 195±10/48           | 305/83±20/35                 |
| ویتامین E                        | 195/33±16/02        | 315/33±31/57                 |
| پارانونایل فنل                   | 207±16/73           | 287/83±28/53                 |
| پارانونایل فنل توام با ویتامین E | 195/33±18/34        | 281/17±26/35                 |

ما کاهش معنی‌داری را در قطر و ارتفاع اپی تلیوم زایشی لوله‌های منی‌ساز نشان داد. de Jager و همکاران (۸) نیز در مطالعه خود مشاهده کردند که قطر و ضخامت اپی تلیوم زایشی در موش‌های بالغی که با دوز 250 mg/kg/day از پارانونایل فنل و به مدت 10 هفته تیمار شده بودند؛ کاهش می‌یابد. معمولاً رابطه مثبتی بین قطر لوله‌ها و فعالیت اسپرماتوژنیک بیضه وجود دارد (25). کاهش قطر لوله‌ها می‌تواند منعکس‌کننده کاهش تعداد سلول‌های سرتولی و یا اسپرماتوژن ناقص باشد. داده‌های ما کاهش قابل توجهی را در قطر لوله‌های منی‌ساز پس از تیمار با پارانونایل فنل همراه با کاهش آشکار تعداد سلول‌های جنسی و سرتولی نشان داد. کاهش در ارتفاع اپی تلیوم زایشی در موش‌های تیماری با پارانونایل فنل نیز نشان دهنده کاهش تعداد سلول‌های جنسی در اپی تلیوم زایشی و آزادسازی نابهنگام اسپرماتوزوآهای نابالغ به لومن است. شواهد نشان می‌دهد که نونایل فنل، به ارتباطات بین سلول‌های سرتولی در

از جمله دلایلی که می‌توان برای اثرات پارانونایل فنل بر بافت بیضه ذکر کرد؛ اثر استرس اکسیداتیوی آن است. نونایل فنل باعث القاء استرس اکسیداتیو در بافت بیضه می‌شود و فعالیت آنزیم‌های آنتی‌اکسیدانی مانند سوپراکسید دیسموتاز و گلوتاتیون ردوکتاز را کاهش می‌دهد (5 و 4). در بافتی مثل بیضه با درجه بالای متابولیسم و تکثیر سلولی، استرس اکسیداتیو می‌تواند بسیار زیان‌آور باشد. بنابراین ظرفیت آنتی‌اکسیدانی این بافت بسیار مهم است (24). با از بین رفتن تعادل اکسیداتیوی در بافت بیضه، فرایندهای کلیدی مانند آپوپتوز، اسپرماتوژن و استروئیدوژن دچار تغییر می‌شود. استرس اکسیداتیو می‌تواند با آسیب به ژنوم DNA و افزایش بیان پروتئین‌های آپوپتوزی منجر به مرگ سلول‌های جنسی و اختلال در اسپرماتوژن و همچنین آپوپتوز سلول‌های سرتولی و لیدینگ شود (3). بنابراین اثرات مشاهده شده در این مطالعه را می‌توان تا حدی ناشی از اثر استرس اکسیداتیوی پارانونایل فنل دانست. نتایج مطالعه

مناطق gap junction آسیب می‌رساند. این اثر تا حدی در نتیجه کاهش در بیان و فسفوریلاسیون کانکسین ۴۳ است. اثرات نونایل فنل بر ارتباطات gap junction بین سلولی از طریق مکانیسم مستقل از رسپتور استروژن و نیز مهار مسیر پروتئین کیناز فعال شده با میتوز p38 است (۲۶). بی‌ثبات‌سازی غشای سلول‌های سرتولی منجر به آسیب اتصالات آنها با سلول‌های جنسی می‌شود که در نهایت باعث از بین رفتن اسپرماتوسیت‌ها و اسپرماتیدها و آزادسازی زود هنگام اسپرماتوزوآ به لومن می‌شود (۱۴). بنابراین احتمالاً پارائونایل فنل ارتفاع اپی‌تلیوم زایشی را بدین طریق کاهش داده است. کاهش در تعداد لایه‌های اپی‌تلیوم منی‌ساز را می‌توان در نتیجه توقف تقسیمات میتوزی اسپرماتوگونیم B نیز دانست که به معنی طولیل شدن فاز G1 است. طولانی شدن فاز G1 در نتیجه ممانعت از سنتز سیکلین ۱ به خاطر بیان بیش از اندازه ژن XBP1 است. این پروموتور ژن دارای چندین عامل تنظیم شونده با استرس است که یکی از آنها به استرس اکسیداتیو پاسخ می‌دهد (۱۴).

سمیت پارائونایل فنل احتمالاً در نتیجه برهمکنش آن با پروتئین‌ها نیز است که باعث تغییر شکل و فعالیت پروتئین‌های آنزیمی و پروتئین‌های ساختاری می‌شود (۲۷). Saleh و Shalaby در سال ۲۰۱۱ گزارش کردند که نونایل فنل منجر به کاهش محتوای پروتئینی بافت بیضه موش صحرایی می‌شود (۴) که این کاهش به عنوان یک نشانگر و علامت آسیب به آن بافت در نظر گرفته می‌شود (۲۸). لذا این نشانه دیگری از آسیب اکسیداتیو القا شده توسط پارائونایل فنل بر بافت بیضه است که ممکن است نتایج حاصله در مطالعه ما از جمله کاهش ضخامت غشاء پایه را با توجه به ماهیت پروتئینی بودن آن (۲۹) توضیح دهد.

سلول‌های سرتولی سلول‌های سوماتیکی هستند که از پایه تا راس اپی‌تلیوم منی‌ساز گسترش یافته‌اند و به‌طور مستقیم با سلول‌های جنسی در سراسر روند اسپرماتوزن برهمکنش دارند. سلول‌های سرتولی نقش مهمی در تکامل و حرکت سلول‌های جنسی دارند (۳۰). مطالعات متعددی نشان داده‌اند که نونایل فنل منجر به القاء استرس اکسیداتیو در سلول‌های سرتولی و در نتیجه آپوپتوز این سلول‌ها می‌شود (۳۱ و ۳۲). بنابراین هر تغییری در سلول‌های سرتولی و در نتیجه اختلال در عملکرد این سلول‌ها باعث آسیب به اسپرماتوزن می‌شود. مطالعات پیشین نشان می‌دهد که نونایل فنل باعث القاء آپوپتوز در سلول‌های جنسی می‌شود (۹ و ۷). قابل ذکر است که نونایل فنل از طریق مسیر Fas/FasL (۳۳) و با فعال کردن مسیر سیگنالدهی وابسته به p38 MAPK و CA2+ (۳۴) آپوپتوز را در بافت بیضه موش صحرایی القاء می‌کند. در مطالعه ما نیز کاهش در تعداد سلول‌های اسپرماتید، اسپرماتوسیت و سرتولی مشاهده شد. با کاهش جمعیت سلولی بیضه می‌توان انتظار داشت که از قطر و

ارتفاع لوله‌های منی‌ساز نیز کاسته شود.

آزمایشات *in vitro* نشان داده که نونایل فنل با ممانعت از فعالیت AMP 17 $\beta$  hydroxysteroid dehydrogenase (17 $\beta$  HSD) و مسیر حلقوی در سلول‌های لیدیگ، بیوسنتز تستوسترون را مهار می‌کند (۳۵). هورمون تستوسترون برای حفظ فرایند اسپرماتوزن و ممانعت از آپوپتوز سلول‌های جنسی مورد نیاز است و مسؤول نظم دادن به سلول‌ها در لوله‌های منی‌ساز است (۳۶). مطالعات مختلف ثابت کرده‌اند که نونایل فنل منجر به کاهش سطح تستوسترون و افزایش سطح هورمون‌های FSH و LH می‌شود (۷ و ۱). با کاهش تستوسترون فرایند اسپرماتوزن و میزان تکثیر سلولی هم که وابسته به این هورمون است؛ دچار اختلال می‌شود (۳۷). بنابراین اثر پارائونایل فنل بر کاهش اسپرماتوزن در مطالعه حاضر می‌تواند تا حدودی به خاطر اثر نونایل فنل بر هورمون‌های آندروژن باشد.

در مطالعه حاضر، میانگین تعداد سلول‌های اسپرماتوگونی نوع A و B در گروه پارائونایل فنل نسبت به گروه کنترل تغییر معنی‌داری نداشت. عدم تغییر در تعداد سلول‌های اسپرماتوگونی در این بررسی بیان می‌کند که اسپرماتوگونی نسبت به سمیت پارائونایل فنل مقاومت بیشتری داشته است که این مشاهده با گزارش Aydos و همکاران (۳۸) سازگاری دارد که معتقد است اسپرماتوگونی مقاوم‌ترین سلول جنسی در لوله‌های منی‌ساز است. Hanadi و همکاران نیز گزارش کردند که سلول‌های جنسی موش صحرایی بالغ در مراحل ابتدایی تر اسپرماتوزن (اسپرماتوگونی) کمتر تحت تاثیر سمیت استرس اکسیداتیو دود سیگار نسبت به مراحل بعدی (اسپرماتوسیت و اسپرماتید) قرار می‌گیرد (۱۳).

در این مطالعه در گروه پارائونایل فنل افزایش معنی‌داری در حجم بافت بینابینی نسبت به گروه کنترل مشاهده شد. افزایش در حجم بافت بینابینی توسط Lee و همکاران نیز گزارش شده است (۳۹). افزایش در حجم بافت بینابینی بیضه بعد از تیمار با پارائونایل فنل ممکن است به علت وقوع ادم در بافت بینابینی (تجمع مایع در فضاها میان بافتی) باشد. ادم بافت بینابینی و افزایش در وسعت بافت بینابینی بیضه در مطالعه دیگری که بر روی موش‌های صحرایی بالغ با دوز ۱۰۰ mg/kg/day از نونایل فنل برای ۶ هفته انجام گرفت؛ نیز مشاهده شده است (۴). ادم بافت بینابینی یک آسیب بیضوی است که به‌طور مستقیم در نتیجه اختلال در لایه اندوتلیال رگ‌ها رخ می‌دهد که باعث می‌شود مایع از خون به درون فضای بین توبولی جریان یابد. حجم مایع میان بافتی بیضه از طریق انواعی از عوامل مانند در معرض قرار گیری با سموم و تغییرات سطح تستوسترون افزایش می‌یابد (۴۰). پارائونایل فنل نیز با ممانعت از نفوذ Ca<sup>2+</sup> از طریق کانال‌های کلسیمی نوع L در سلول‌های ماهیچه‌ای صاف رگ‌ها منجر به ازودیلاتور شدن رگ‌ها می‌شود (۴۱).

ویتامین E به عنوان یک آنتی‌اکسیدان قوی و چربی دوست معرفی و مشخص شده که برای حفظ فرایند اسپرماتوژنز در پستانداران ضروری است (۱۲). اثر ویتامین E در ممانعت از آسیب به اپی‌تلیوم منی ساز ممکن است با نقش ویتامین E بر پایدارسازی غشاهای سلولی مرتبط باشد و این ویتامین اتصال بین سلول سرتولی و سلول جنسی را حفظ می‌کند (۱۴). همچنین ممکن است ویتامین E با افزایش آنزیم‌های آنتی‌اکسیدانی و کاهش تولید ROS (۵۴) بیضه را در برابر پراکسیداسیون لیپیدها محافظت نموده و احتمالاً با اثر بر سلول‌های این بافت موجب تعدیل میزان تستوسترون و برگرداندن آن به وضعیت طبیعی خود شده و از این طریق باعث بهبود پارامترهای بافتی بیضه و بهبود اسپرماتوژنز شده باشد.

### نتیجه‌گیری

نتایج این مطالعه نشان داد که پارانونایل فنل قادر به القاء سمیت در بافت بیضه موش صحرائی بالغ است و ویتامین E به عنوان یک آنتی‌اکسیدان قوی توانست اثرات نامطلوب آن را بر بافت بیضه جبران کند. با توجه به نتایج این مطالعه و مطالعات دیگر می‌توان نتیجه گرفت که اثرات نامطلوب پارانونایل فنل بر بافت بیضه موش صحرائی عمدتاً به دلیل القاء استرس اکسیداتیو توسط این آلاینده بر بافت بیضه است. در نتیجه می‌توان ویتامین E را به عنوان یک آنتی‌اکسیدان قوی در برابر سمیت بیضوی ایجاد شده بر اثر پارانونایل فنل استفاده کرد.

### تشکر و قدردانی

این مقاله حاصل پایان‌نامه خانم سمیرا نادری نورعینی برای اخذ درجه کارشناسی ارشد در رشته زیست سلولی تکوینی از دانشکده علوم پایه دانشگاه اراک بود و با حمایت مالی حوزه معاونت محترم پژوهشی و فناوری دانشگاه اراک به انجام رسیده است. در ضمن از کمک‌های ارزشمند خانم منیره محمودی و همچنین آقای مهدی نوده فراهانی در این مطالعه صمیمانه سپاسگزاری می‌شود.

### References

- Gong Y, Han XD. Effect of nonylphenol on steroidogenesis of rat Leydig cells. *J Environ Sci Health B*. 2006;41(5):705-15.
- Ying GG, Williams B, Kookana R. Environmental fate of alkylphenols and alkylphenol ethoxylates--a review. *Environ Int*. 2002 Jul;28(3):215-26.
- Mathur PP, Huang L, Kashou A, Vaithinathan S, Agarwal A. Environmental toxicants and testicular apoptosis. *Open Reprod Sci J*. 2011; 3:114-24.
- Shalaby KA, Saleh EM. Ameliorative effect of honey bee propolis on the nonylphenol induced- reproductive toxicity in male Albino rats. *J Appl Sci Res*. 2011 Nov;7(11): 918-27.
- Chitra KC, Mathur PP. Vitamin E prevents nonylphenol-induced oxidative stress in testis of rats. *Indian J Exp Biol*. 2004 Feb; 42(2):220-3.
- Chapin RE, Delaney J, Wang Y, Lanning L, Davis B, Collins B, et al. The effects of 4-nonylphenol in rats: a multigeneration

همچنین کاهش سطح تستوسترون پس از تیمار موش‌ها با نونایل فنل اتفاق می‌افتد (۷۱) که به‌طور مستقیم یا غیرمستقیم بر فضای بافت بینابینی یا لنگاتیک اثر گذاشته و باعث ادم بافت بینابینی بیضه می‌گردد (۴۰) و ادم حاصله موجب افزایش وسعت بافت بینابینی در بیضه می‌شود.

نتایج ما کاهش معنی‌داری را در حجم لوله‌های منی‌ساز نشان داد. در این مورد Shalaby و Saleh (۴) نیز آتروفی لوله‌های منی‌ساز را در موش‌های بالغ پس از تیمار با پارانونایل فنل گزارش کردند که با یافته‌های مطالعه حاضر هم‌راستا است. در مطالعه ما حجم بیضه در گروه پارانونایل فنل نسبت به گروه کنترل تغییر معنی‌داری نشان نداد. احتمال دارد که دوز پارانونایل فنل و طول مدت تیمار در مطالعه ما برای القاء تغییرات آناتومیکی بزرگ در بیضه موش‌ها کافی نبوده باشد. نتایج نشان داد که در پایان دوره تیمار در وزن بدن و بیضه حیوانات گروه پارانونایل فنل کاهش صورت نگرفت که با مطالعات پیشین در ارتباط با اثر پارانونایل فنل بر وزن بدن (۷) و (۳۳) و وزن بیضه (۸۶) سازگار است.

در مطالعه حاضر ویتامین E در گروه پارانونایل فنل + ویتامین E باعث شد که افزایش در حجم بافت بینابینی و کاهش در حجم لوله‌های منی‌ساز، قطر، ضخامت غشاء پایه و ارتفاع اپی‌تلیوم زایشی لوله‌های منی‌ساز و همچنین تعداد سلول‌های سرتولی، اسپرماتوسیت و اسپرماتید در حد گروه کنترل بهبود یابد. این یافته با گزارشات پیشین هم‌سو است. به‌طوری‌که ویتامین E به عنوان یک آنتی‌اکسیدان قوی می‌تواند از اثرات استرس اکسیداتیوی مواد شیمیایی مانند دود سیگار (۱۳)، اوزون (۱۴) و کادمیوم (۱۰) بر بافت بیضه جلوگیری کند. همچنین Chitra و Mathur (۵) در سال ۲۰۰۴ نشان دادند که ویتامین E استرس اکسیداتیو القاء شده توسط پارانونایل فنل را مهار می‌کند. ویتامین E موجب مهار پراکسیداسیون چربی‌ها در میتوکندری‌ها و میکروزوم‌های بیضه نیز می‌شود (۴۲).

reproduction study. *Toxicol Sci*. 1999; 52(1): 80-91.

7. Han XD, Tu ZG, Gong Y, Shen SN, Wang XY, Kang LN, et al. The toxic effects of nonylphenol on the reproductive system of male rats. *Reprod Toxicol*. 2004 Dec;19(2):215-21.

8. de Jager C, Bornman MS, van der Horst G. The effect of p-nonylphenol, an environmental toxicant with oestrogenic properties, on fertility potential in adult male rats. *Andrologia*. 1999 Mar;31(2):99-106.

9. McClusky LM, de Jager C, Bornman MS. Stage-related increase in the proportion of apoptotic germ cells and altered frequencies of stages in the spermatogenic cycle following gestational, lactational, and direct exposure of male rats to p-nonylphenol. *Toxicol Sci*. 2007 Jan;95(1):249-56.

10. Kini RD, Tripathi Y, Raghuvver C, Pai SR, Ramaswamy C. Combined effects of Vitamin E and Vitamin C supplementation on cadmium induced testicular morphology and oxidative stress. *Research Journal of Pharmaceutical, Biological and Chemical*

Sciences (RJPBCS). 2011;2(4): 27-34.

11. Nouri M, Ghasemzadeh A, Farzadi L, Shahnazi V, Ghaffari Novin M. Vitamins C, E and lipid peroxidation levels in sperm and seminal plasma of asthenoteratozoospermic and normozoospermic men. *Iran J Reprod Med.* 2008;6(1):1-5.

12. Aziz N, Saleh RA, Sharma RK, Lewis-Jones I, Esfandiari N, Thomas AJ Jr, et al. Novel association between sperm reactive oxygen species production, sperm morphological defects, and the sperm deformity index. *Fertil Steril.* 2004 Feb;81(2):349-54.

13. Hanadi BA, Kelany AHM, Elqudsi FM, Ameen HA, El Karium SA. The possible protective role of antioxidant (Selenium, Vitamin E) in reducing smoking effects on testes of Albino Rats. *Ass Univ Bull Environ Res.* 2011; 14(1): 61-76.

14. Jedlinska-Krakowska M, Bomba G, Jakubowski K, Rotkiewicz T, Jana B, Penkowski A. Impact of oxidative stress and supplementation with vitamins E and C on testes morphology in rats. *J Reprod Dev.* 2006 Apr;52(2):203-9.

15. Soto AM, Justicia H, Wray JW, Sonnenschein C. p-Nonylphenol: an estrogenic xenobiotic released from "modified" polystyrene. *Environ Health Perspect.* 1991 May; 92: 167-73.

16. Jegou B, Pineau C, Toppari J. Spermatogenesis in vitro in Mammals. In: De Jonge, editor. *Assisted Reproductive Technology: Accomplishments and New Horizons.* 1<sup>st</sup>. Cambridge: Cambridge University Press. 2002; pp:3-6.

17. Mandarim-de-Lacerda CA. Stereological tools in biomedical research. *An Acad Bras Cienc.* 2003 Dec;75(4):469-86.

18. Latendresse JR, Warbritton AR, Jonassen H, Creasy DM. Fixation of testes and eyes using a modified Davidson's fluid: comparison with Bouin's fluid and conventional Davidson's fluid. *Toxicol Pathol.* 2002 Jul-Aug;30(4):524-33.

19. Mouton PR. Length and surface area. In: Mouton PR, editor. *Principles and practices of unbiased stereology: an introduction for bioscientists.* Baltimore: The Johns Hopkins University Press. 2002; pp: 103-5.

20. Soleimani Mehranjani M, Noorafshan A, Momeni HR, Abnosi MH, Mahmoodi M, Anvari M, et al. Stereological study of the effects of vitamin E on testis structure in rats treated with par-nonylphenol. *Asian J Androl.* 2009 Jul;11(4):508-16.

21. Dalgaard M, Pilegaard K, Ladefoged O. In utero exposure to diethylstilboestrol or 4-n-nonylphenol in rats: number of sertoli cells, diameter and length of seminiferous tubules estimated by stereological methods. *Pharmacol Toxicol.* 2002 Feb;90(2):59-65.

22. Ferrando RE, Nyengaard JR, Hays SR, Fahy JV, Woodruff PG. Applying stereology to measure thickness of the basement membrane zone in bronchial biopsy specimens. *J Allergy Clin Immunol.* 2003 Dec;112(6):1243-5.

23. Peng B, Zhang RD, Dai XS, Deng XZ, Wan Y, Yang ZW. Quantitative (stereological) study of the effects of vasectomy on spermatogenesis in rhesus monkeys (*Macaca mulatta*). *Reproduction.* 2002 Dec;124(6):847-56.

24. Elshaari FA, Fatum AE, Sheriff DS. Spermatozoa-an unique representation of Oxygen-Antioxidant paradox. *Acta Medica Medianae.* 2010;49(1):48-53.

25. de Souza Predes F, Diamante MA, Dolder H. Testis response to low doses of cadmium in Wistar rats. *Int J Exp Pathol.* 2010 Apr; 91(2):125-31.

26. Varghese AC, du Plessis SS, Agarwal A. Male gamete survival at stake: causes and solutions. *Reprod Biomed Online.* 2008 Dec; 17(6):866-80.

27. Scott-Fordsmand JJ, Krogh PH. The influence of application form on the toxicity of nonylphenol to *Folsomia fimetaria* (Collembola: Isotomidae). *Ecotoxicol Environ Saf.* 2004 Jul; 58(3):294-9.

28. Yousef MI, Salama AF. Propolis protection from reproductive toxicity caused by aluminium chloride in male rats. *Food Chem Toxicol.* 2009 Jun;47(6):1168-75.

29. LeBleu VS, Macdonald B, Kalluri R. Structure and function of basement membranes. *Exp Biol Med (Maywood).* 2007 Oct; 232(9):1121-9.

30. Mruk DD, Cheng CY. Sertoli-Sertoli and Sertoli-germ cell interactions and their significance in germ cell movement in the seminiferous epithelium during spermatogenesis. *Endocr Rev.* 2004 Oct;25(5):747-806.

31. Li D, Hu Y, Shen X, Dai X, Han X. Combined effects of two environmental endocrine disruptors nonyl phenol and di-n-butyl phthalate on rat Sertoli cells in vitro. *Reprod Toxicol.* 2010 Nov; 30(3):438-45.

32. Gong Y, Han XD. Nonylphenol-induced oxidative stress and cytotoxicity in testicular Sertoli cells. *Reprod Toxicol.* 2006 Nov; 22(4):623-30.

33. Han X, Tu Z, Wang X, Shen S, Hou Y. Nonylphenol induced apoptosis in rat testis through the Fas/FasL pathway. *Bull Environ Contam Toxicol.* 2004 Oct;73(4):620-7.

34. Choi JS, Oh JH, Park HJ, Choi MS, Park SM, Kang SJ, et al. miRNA regulation of cytotoxic effects in mouse Sertoli cells exposed to nonylphenol. *Reprod Biol Endocrinol.* 2011 Sep;9:126.

35. Wu JJ, Wang KL, Mao IF, Chen ML, Hsia SM, Wang PS. Effect of oral Nonylphenol on testosterone production in rat leydig cells. *Adaptive Medicine.* 2010; 2(1): 47-52.

36. Chandra AK, Chatterjee A, Ghosh R, Sarkar M. Vitamin E-supplementation protect chromium (VI)-induced spermatogenic and steroidogenic disorders in testicular tissues of rats. *Food Chem Toxicol.* 2010 Mar;48(3):972-9.

37. McLachlan RI, O'Donnell L, Meachem SJ, Stanton PG, de Kretser DM, Pratis K, et al. Identification of specific sites of hormonal regulation in spermatogenesis in rats, monkeys, and man. *Recent Prog Horm Res.* 2002;57:149-79.

38. Aydos K, Güven MC, Can B, Ergün A. Nicotine toxicity to the ultrastructure of the testis in rats. *BJU Int.* 2001 Oct;88(6):622-6.

39. Lee PC, Arndt P, Nickels KC. Testicular abnormalities in male rats after lactational exposure to nonylphenols. *Endocrine.* 1999 Aug; 11(1):61-8.

40. Lirdi LC, Stumpp T, Sasso-Cerri E, Miraglia SM. Amifostine protective effect on cisplatin-treated rat testis. *Anat Rec (Hoboken).* 2008 Jul;291(7):797-808.

41. Ruehlmann DO, Steinert JR, Valverde MA, Jacob R, Mann GE. Environmental estrogenic pollutants induce acute vascular relaxation by inhibiting L-type Ca<sup>2+</sup> channels in smooth muscle cells. *FASEB J.* 1998 May;12(7):613-9.

42. Gavazza M, Catalá A. The effect of alpha-tocopherol on the lipid peroxidation of mitochondria and microsomes obtained from rat liver and testis. *Mol Cell Biochem.* 2001 Sep;225(1-):121-8.



## Original Paper

# Protective effect of vitamin E on the para-nonylphenol induced-testicular toxicity in adult rats: a stereological study

Soleimani Mehranjani M (Ph.D)\*<sup>1</sup>, Naderi Noreini S (M.Sc)<sup>2</sup>

<sup>1</sup>Associate Professor, Department of Biology, Faculty of Science, Arak University, Arak, Iran.

<sup>2</sup>M.Sc in Developmental Biology, Faculty of Science, Arak University, Arak, Iran.

---

## Abstract

**Background and Objective:** Para-nonylphenol as an environmental pollutant has weak estrogenic activity and causes oxidative stress in different organs including testis. This study was done to determine the protective effect of vitamin E on the para-nonylphenol induced-testicular toxicity in adult rats.

**Methods:** In this experimental study, 24 Wistar rats were randomly allocated into four groups including control, vitamin E (100 mg/kg/day, orally), para-nonylphenol (250mg/kg/day, orally) and finally para-nonylphenol (250mg/kg/day, orally) plus vitamin E (100mg/kg/day, orally). After 56 days of treatment, removal of the right testis, tissue processing and staining with Heidenhain's Azan, the morphometric parameters of testicular tissue was evaluated using stereological method.

**Results:** The mean volume of seminiferous tubules, height of the germinal epithelium, seminiferous tubules diameter, thickness of the basement membrane, number of spermatocyte, spermatid and sertoli cells significantly reduced in para-nonylphenol group compared to the controls ( $P<0.05$ ). These parameters were significantly increased in the para-nonylphenol plus vitamin E group compared to para-nonylphenol group ( $P<0.05$ ). In the histopathological examination, atrophy of seminiferous tubules, germinal epithelium vacuolation and epithelial disarrangement were observed in para-nonylphenol group. Histopathological alterations reduced in para-nonylphenol plus vitamin E group compared to para-nonylphenol group.

**Conclusion:** Co-administration of vitamin E with para-nonylphenol can prevent the adverse effects of para-nonylphenol on the testicular tissue in adult rats.

**Keywords:** Testis, Seminiferous tubule, Para-nonylphenol, Vitamin E, Stereology, Rat

---

\* **Corresponding Author:** Soleimani Mehranjani M (Ph.D), E-mail: m-soleimani@araku.ac.ir

Received 2 Jun 2013

Revised 23 Sep 2013

Accepted 20 Sep 2013