جهت تهیه فایل WORD این مقاله به سایت DaneshResan.com مراجعه نمایید و عنوان مقاله را جستجو کنید
بیش از ۲ میلیون مقاله فارسی در این سایت موجود میباشد

تحقیقی

اثر مونوسدیم گلوتامات بر مخچه موش صحرایی

دکتر حسین هراتی پور[۱]، دکتر سعید حصارکی[۲]، دکتر بهروز یحیایی*[۱]

۱- استادیار، گروه پزشکی، واحد شاهرود، دانشگاه آزاد اسلامی، شاهرود، ایران. ۲- استادیار، گروه پاتوبیولوژی، واحد علوم و تحقیقات، دانشگاه آزاد اسلامی، تهران، ایران.

چکیده

زمینه و هدف : *مونوسدیم گلوتامات به عنوان یکی از افزودنی‌های غذایی به کار می‌رود؛ اما مطالعاتی اثر نامطلوب مونوسدیم گلوتامات بر روی بیضه و مغز را گزارش نموده‌اند. این مطالعه به‌منظور تعیین اثر مونوسدیم گلوتامات بر مخچه موش صحرایی انجام شد.*

روش بررسی : *در این مطالعه تجربی ۲۴ سر موش صحرایی بالغ از نژاد ویستار (۱۲ نر - ۱۲ ماده) به‌طور تصادفی به سه گروه آزمایش اول (A)، آزمایش دوم (B) و کنترل (C) تقسیم شدند. تعداد موش‌ها در هر گروه ۸ سر (٤ نر - ٤ ماده) بود. موش‌های صحرایی در گروه‌های آزمایش روزانه ۳ گرم و ٦ گرم از ماده مونوسدیم گلوتامات را به‌صورت ترکیب با جیره غذایی به مدت ١٤ روز دریافت کردند. در حالی که گروه کنترل مقدار برابری از جیره غذایی را بدون ماده مونوسدیم گلوتامات دریافت کردند. جیره غذایی هم میزان و آب و غذا به صورت آزادانه در اختیار موش‌های صحرایی قرار داشت. موش‌های صحرایی در روز پانزده آزمایش کشته شدند. ساختار مخچه به دقت جدا و به سرعت در فرمالین ۱۰ درصد بافر قرار داده شد و برای مطالعه بافت‌شناسی از روش معمول و رنگ‌آمیزی هماتوکسیلین و ائوزین بهره گرفته شد.*

یافته‌ها : *در گروه آزمایش اختلالات و جداشدگی‌هایی در لایه سلول‌های پورکنژ و سلول‌های لایه دانه‌دار پدید آمد و توزیع سلول‌های لایه دانه‌دار کاهش یافت. همچنین تغییرات دژنراتیو سلولی در سلول‌های لایه دانه‌دار مربوط به گروه آزمایشی که روزانه ٦ گرم مونوسدیم گلوتامات را دریافت کردند؛ شدیدتر و در گروه آزمایشی با دریافت روزانه ۳ گرم مونوسدیم گلوتامات کمتر بود. میانگین تعداد سلول‌های لایه گرانولار در گروه آزمایش اول ۲۷۵۰، گروه آزمایش دوم ۲۱٤۰ و در گروه کنترل ۳۱۵۰ بود.*

نتیجه‌گیری : *مصرف مونوسدیم گلوتامات سبب تغییرات هیستوپاتولوژیک و کاهش تعداد سلول‌ها در مخچه موش صحرایی بالغ می‌گردد و این تغییرات وابسته به دوز است.*

کلید واژه‌ها : *مخچه ، نورون ، مونوسدیم گلوتامات ، موش صحرایی*

* نویسنده مسؤول : دکتر بهروز یحیایی ، پست الکترونیکی behroozyahyaei@yahoo.com

نشانی : شاهرود، دانشگاه آزاد اسلامی، واحد شاهرود، گروه پزشکی، تلفن و نمابر ۰۲۳-۳۲۳۹۰۳٦۰

وصول مقاله : ۱۳۹۳/٤/۲۳ ، اصلاح نهایی : ۱۳۹۳/۱۲/۱۷ ، پذیرش مقاله : ۱۳۹٤/۲/۱۳

مقدمه

اکثر مکمل‌های غذایی به عنوان مواد نگهدارنده یا دلپذیر کننده عمل می‌کنند. یکی از این افزودنی‌های غذایی، منوسدیم گلوتامات (Monosodium glutamate: MSG) است که در بازار و فروشگاه‌ها عرضه می‌شود. منوسدیم گلوتامات سبب بهبود طعم و افزایش اشتها می‌گردد. منوسدیم گلوتامات مزه غذا را بهبود بخشیده و در نتیجه با تحت تاثیر قرار دادن مرکز اشتها باعث افزایش وزن بدن می‌گردد (۱).

مواد شیمیایی زیست محیطی مختلف، آلاینده‌های صنعتی و افزودنی‌های مواد غذایی به عنوان مواد مضر شناخته شده‌اند (۲). استفاده از منوسدیم گلوتامات جنجال‌ها و اختلاف نظرهای زیادی را در سطح جهانی در پی داشته است (۳). برخی از جوامع و افراد اغلب منوسدیم گلوتامات را به عنوان عامل سفید کننده برای از بین بردن لکه‌های روی لباس استفاده می‌کنند. خواص سفیدکنندگی آن می‌تواند مضر باشد و به بدن آسیب رساند و زمانی که به عنوان یک تقویت کننده عطر و طعم در مواد غذایی مصرف شود؛ می‌تواند سبب القای بیماری‌هایی با درمان ناشناخته در مصرف کنندگان گردد (۴).

گزارشات نشان می‌دهد که منوسدیم گلوتامات برای انسان و حیوانات آزمایشگاهی سمی است (۵). منوسدیم گلوتامات دارای اثرات سمی بر روی بیضه بوده و منجر به بروزعارضه کم اسپرمی قابل توجه و افزایش مورفولوژی غیرطبیعی اسپرم در یک حالت وابسته به دوز در موش‌های صحرایی نر بالغ شده است (۶). منوسدیم گلوتامات با ایجاد خونریزی بیضه، انحلال و تغییر تعداد و

جهت تهیه فایل WORD این مقاله به سایت DaneshResan.com مراجعه نمایید و عنوان مقاله را جستجو کنید
بیش از ۲ میلیون مقاله فارسی در این سایت موجود میباشد

مورفولوژی سلول‌های اسپرم در ناباروری مردان نقش دارد (۷). گزارش شده است که منوسدیم گلوتامات اثرات مخدر اعصاب داشته و در نتیجه با صدمه مغزی همراه است (۸). از دیگر مضرات این ماده می‌توان به دژنراسیون شبکیه، اختلال غدد درون‌ریز و برخی شرایط پاتولوژیک مانند اعتیاد، سکته مغزی، صرع، ضربه به مغز، درد نوروپاتیک، اسکیزوفرنی، اضطراب، افسردگی، بیماری پارکینسون، بیماری آلزایمر، بیماری هانتینگتون و اسکلروزیس آمیوتروفیک جانبی اشاره نمود (۹).

با وجود شواهدی مبنی بر پاسخ منفی مصرف کنندگان به منوسدیم گلوتامات، سازمان‌های معتبر بین‌المللی و متخصص تغذیه به تایید منوسدیم گلوتامات ادامه داده و اعلام کرده‌اند که هیچ عوارض جانبی در انسان ندارد (۴).

مخچه منطقه‌ای از مغز است که نقش مهمی در ادغام ادراک حسی و برونده دارد. مخچه در قسمت خلفی تحتانی از مغز و مستقیماً در پشت پل مغزی و زیر لوب پس سری واقع شده است (۱۰). مخچه نزدیک به ۵۰ درصد تمامی نورون‌های عصبی مغز را دربردارد؛ اما به لحاظ اندازه، مخچه فقط ده درصد از کل حجم مغز بوده و نزدیک به ۲۰۰ میلیون رشته عصبی را دریافت می‌کند (۱۰). گانگلیون بازال و مخچه مجموعه زیادی از هسته‌ها هستند که تغییر حرکت را به صورت دقیقه به دقیقه کنترل می‌کنند. تعادل بین مخچه و گانگلیون بازال اجازه می‌دهد تا حرکات هماهنگ گردد؛ اما اختلال در هر دو سیستم به صورت اختلالات حرکتی مانند لرزش، نیستاگموس و آتاکسی نشان داده خواهد شد (۱۱). از آنجا که مخچه در هماهنگی و کنترل حرکات ارادی موثر است؛ ممکن است مستعد آسیب و به ویژه انواع سمیت‌ها گردد و در نتیجه با توجه به عدم وجود مطالعه‌ای در خصوص اثر مونوسدیم گلوتامات روی مخچه؛ این مطالعه به منظور تعیین اثر مونوسدیم گلوتامات بر مخچه موش صحرایی بالغ انجام گردید.

روش بررسی

این مطالعه تجربی روی ۲۴ سر موش صحرایی بالغ ۸ هفته‌ای از نژاد ویستار (۱۲ نر – ۱۲ ماده) با میانگین وزنی ۲۲۰-۲۰۰ گرم خریداری شده از مؤسسه رازی کرج انجام شد.

حیوانات در شرایط استاندارد دمای ۳±۲۲ درجه سانتی‌گراد، رطوبت ۵±۶۰ درصد و ۱۲ ساعت روشنایی – تاریکی نگهداری شدند. موش‌های صحرایی در طول دوره آزمایش رژیم غذایی شامل پلت‌های استاندارد (مؤسسه پاستور) و آب را به‌صورت ادلیب دریافت کردند. اصول اخلاقی پژوهش روی حیوانات رعایت گردید.

حیوانات به‌طور تصادفی به سه گروه آزمایش اول (A)، آزمایش دوم (B) و کنترل (C) تقسیم شدند. تعداد موش‌ها در هر گروه ۸ سر (۴ نر – ۴ ماده) بود.

موش‌های صحرایی در گروه‌های آزمایش اول و دوم به ترتیب ۳ و ۶ گرم از مونوسدیم گلوتامات را به‌صورت کاملاً مخلوط شده با ۵۵۰ گرم از جیره غذایی به‌صورت روزانه به مدت ۱۴ روز مصرف کردند. گروه کنترل ۵۵۰ گرم جیره روزانه را بدون داشتن مونوسدیم گلوتامات طی ۱۴ روز مصرف کرد (۸و۱۲).

موش‌های صحرایی در روز پانزدهم کشته شدند و مخچه آنها به سرعت جدا و در فرمالین بافر ۱۰درصد ثابت شد. سپس برای روش‌های معمولی بافت‌شناسی حاضر و از ناحیه میانی هر مخچه یک مقطع و در نهایت یک لام تهیه گردید. بافت‌ها در اتانول صعودی آبگیری و سپس در گزیلول شفاف‌سازی شد و در ادامه آغشتگی با پارافین انجام گردید. سپس برش‌هایی با ضخامت ۵ میکرون با استفاده از میکروتوم چرخشی نیمه اتوماتیک به‌دست آمد. برش‌ها با روش معمولی هماتوکسیلین و ائوزین رنگ‌آمیزی شدند. میکروسکوپ نوری الیمپوس با لنز ۱۰ و ۴۰ و دوربین سونی سری آلفا برای ارزیابی مورد استفاده قرار گرفت.

اساس درجه‌بندی بافتی: میانگین اعداد به‌دست آمده از شمارش سلول‌های لایه گرانولار به‌وسیله گراتیکول (graticule) در سه زمینه بزرگ ×۴۰۰ در نظر گرفته شد و شمارش سلول‌ها در ۲۲۵۰۰ میکرومتر مربع از سطح دید، انجام گردید. هرقدر اعداد حاصله کمتر بود؛ شدت ضایعه و مرگ نورونی تعیین شد. شدت ضایعه با ماهیت نیمه کمی به‌صورت زیر در نظر گرفته شد.

صفر: برابر با گروه کنترل.

+ : ۷۵درصد الی ۹۵درصد گروه کنترل.

++ : ۵۰درصد الی ۷۵درصد گروه کنترل.

+++ : ۲۵درصد گروه ۵۰درصد کنترل.

++++ : کمتر از ۲۵درصد گروه کنترل.

داده‌ها با استفاده از نرم‌افزار آماری SPSS-15 و آزمون‌های آماری آنالیز واریانس و کروسکال والیس تجزیه و تحلیل شدند. مقادیر کمتر از ۰/۰۵ معنی‌دار تلقی گردید.

یافته‌ها

یافته‌های بالینی به‌صورت گیجی، کم‌اشتهایی تا عدم تمایل به حرکت در موش‌های گروه‌های تیمار بود که البته تغییرات بالینی ذکر شده مورد درجه‌بندی و تفکیک جنسی واقع نگردید.

مقاطع تهیه شده از مخچه گروه کنترل ویژگی‌های طبیعی بافت را به خوبی نشان داد و سازماندهی سه لایه سلول‌های قشری در ماده خاکستری را نمایان ساخت. لایه سطحی کم سلول مولکولار توسط آکسون و دندریت‌ها اشغال شده بود. یک لایه از سلول‌های پورکنژ بزرگ در زیر آن وجود داشت و سپس لایه متراکمی از سلول‌های دانه‌دار قرار داشت و در نهایت ماده سفید در مرکز هر

جهت تهیه فایل WORD این مقاله به سایت DaneshResan.com مراجعه نمایید و عنوان مقاله را جستجو کنید
بیش از ۲ میلیون مقاله فارسی در این سایت موجود میباشد

جدول ۱: میانگین و انحراف معیار ضخامت لایه مولکولار، ضخامت لایه گرانولار، تعداد سلول‌های لایه گرانولار و شدت تحلیل لایه گرانولار مخچه موش‌های صحرایی گروه‌های کنترل و دریافت کننده ۳ و ٦ گرم مونوسدیم گلوتامات

گروه‌ها	ضخامت لایه مولکولار (میکرومتر)	میانگین و انحراف معیار ضخامت لایه گرانولار (میکرومتر)	تعداد سلول‌های لایه گرانولار	شدت تحلیل لایه گرانولار
کنترل (دریافت کننده غذای معمولی)	۲۵۰±۲/٤	۳۲۵±۳/۳	۳۱۵۰±۵ *	۰
دریافت کننده ۳ گرم مونوسدیم گلوتامات	۲٤۵±۲/٦	۳۱۸±۳/٦	۲۷۵۰±٤ *	+
دریافت کننده ٦ گرم مونوسدیم گلوتامات	۲۳۵±۲/۳	۳۱۳±۳/۱	۲۱٤۰±٤ *	++

تعداد موش‌ها در هر گروه : ۸ سر (٤ نر – ٤ ماده) * P<۰/۰۵

جدول ۲: میانگین و انحراف معیار درجه بندی ضایعات مشاهده شده در مخچه موش‌های صحرایی گروه‌های کنترل و دریافت کننده ۳ و ٦ گرم مونوسدیم گلوتامات

	تعداد سلول‌های پورکنژ (میلی متر مکعب)	قطر سلول‌های پورکنژ (میکرومتر)
کنترل (دریافت کننده غذای معمولی)	۳۲۱±٦	۱/٤±۰/۱
دریافت کننده ۳ گرم مونوسدیم گلوتامات	۳۱۱±٦	۱/۳±۰/۲
دریافت کننده ٦ گرم مونوسدیم گلوتامات	۳۰۳±۵	۱/۱±۰/۱

تعداد موش‌ها در هر گروه : ۸ سر (٤ نر – ٤ ماده)
اندازه و تعداد سلول‌های پورکنژ در گروه‌های مورد مطالعه تفاوت آماری معنی‌داری نشان نداد.

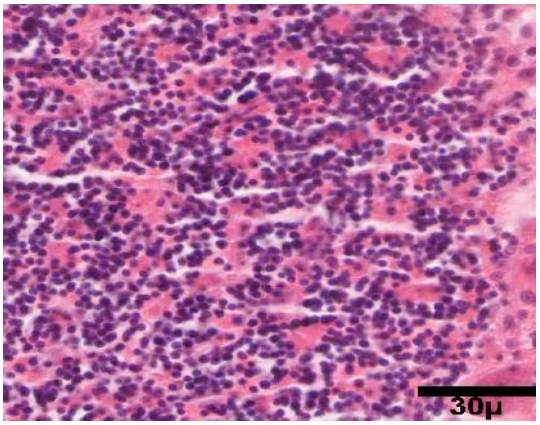

شکل ۱: نمای میکروسکوپیک مخچه موش صحرایی گروه کنترل
سلول‌های لایه دانه‌دار به‌صورت متراکم در کنار سلول‌های پورکنژ در حالت طبیعی مشاهده می‌شود.
رنگ‌آمیزی هماتوکسیلین و ائوزین ×٤۰۰

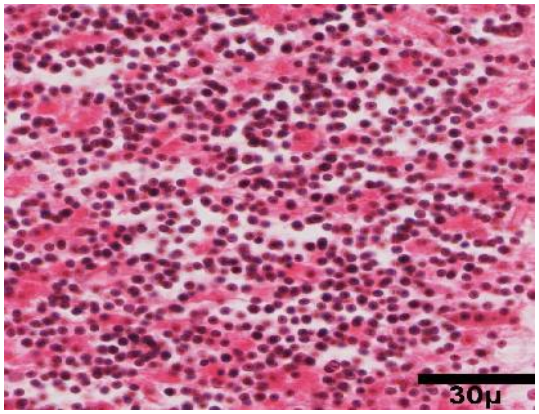

شکل ۲: نمای میکروسکوپیک مخچه موش صحرایی گروه آزمایش با دوز ٦ گرم مونوسدیم گلوتامات
سلول‌های لایه دانه‌دار به صورت پراکنده با تراکم کمتر از حد طبیعی دال بر اثر نکروتیک دوز ٦ گرم مونوسدیم گلوتامات است.
رنگ‌آمیزی هماتوکسیلین و ائوزین ×٤۰۰

چین‌خوردگی دیده شد (شکل یک). میانگین تعداد سلول نورونی لایه گرانولار گروه کنترل در زمینه میکروسکوپی ۳۱۵۰ سلول بود.

مقاطع تهیه شده از مخچه گروه آزمایش اول ویژگی‌های طبیعی بافت را از نظر قطر لایه‌ها و سازماندهی سه لایه نشان داد. از تعداد سلول‌های لایه دانه‌دار کاسته شد و میانگین تعداد سلول نورونی لایه گرانولار این گروه در زمینه میکروسکوپی ۲۷۵۰ سلول بود. این عدد نشان‌دهنده کاهش سلولی نسبت به گروه کنترل بود. شدت ضایعه درجه + تعیین گردید.

مقاطع تهیه شده از مخچه گروه آزمایش دوم ویژگی‌های طبیعی بافت را از نظر قطر لایه‌ها و سازماندهی سه لایه نشان داد. تعداد سلول‌های لایه دانه‌دار کمتر از ۷۵درصد سلول‌های گروه کنترل بود (شکل ۲). میانگین تعداد سلول نورونی لایه گرانولار این گروه در زمینه میکروسکوپی ۲۱۴۰ سلول بود. شدت ضایعه درجه ++ تعیین شد (جدول یک).

به‌طور کلی گروه آزمایش اول نسبت به گروه آزمایش دوم درجات کمتری از کاهش جمعیت سلولی و هایپرکروماتیک شدن هسته نورون‌ها را نشان داد. اندازه، مورفولوژی و تعداد سلول‌های پورکنژ با بهره‌گیری از روش محققین پیشین مورد بررسی قرار گرفت (۱۴)؛ اما تغییر معنی‌داری در آن، بین گروه‌های مورد مطالعه مشاهده نگردید (جدول ۲).

بحث

نتایج حاصل از این مطالعه نشان داد افزایش دوز مصرف مونوسدیم گلوتامات با درجات مختلفی از تغییرات کاهش تعداد سلول‌های مخچه‌ای در گروه‌های آزمایش در مقایسه با گروه کنترل

همراه است و توزیع سلول‌های لایه دانه‌دار کاهش می‌یابد. مطالعات گذشته که بر روی اثرات مونوسدیم گلوتامات بر اجسام جنیکولار و کولیکولوس فوقانی صورت گرفته؛ نشان از درجات مختلفی از کاهش جمعیت سلولی و توزیع پراکنده آنها، تغییرات دژنراتیو، هیپرتروفی سلولی و واکئول‌های متعدد درون سلولی دارد (۸و۱۲). همچنین مطالعات انجام شده بر روی برخی احشای شکمی از قبیل روده‌ها، کبد و تخمدان‌ها نشان می‌دهد که مصرف منوسدیم گلوتامات ممکن است دارای برخی اثرات مضر بر روده و کبد موش بالغ باشد و در دوزهای بالاتر ممکن است حتی عملکرد آنها را تحت تاثیر قرار دهد. در تخمدان‌ها نیز یافته‌های بافت‌شناسی شواهدی نظیر هیپرتروفی سلولی، تغییرات دژنراتیو و آتروفیک با تغییرات شدید را نشان داده است که ممکن است علت ناباروری در زنان باشد (۱۵-۱۳).

با توجه به نتایج مطالعه حاضر اختلال در سلول‌های پورکنژ و سلول‌های لایه دانه‌دار مخچه می‌تواند با تغییرات عملکردی که برای سلامت موش صحرایی مضر است؛ مرتبط باشد.

مصرف مونوسدیم گلوتامات دارای اثرات مضر بر روی نورون‌های عصبی مراکز داخل جمجمه‌ای تقویت کننده بینایی و شنوایی بوده و این احتمال وجود دارد که اثرات مضر آن در سلول‌های کولیکولوس فوقانی و تحتانی اثرگذار باشد (۱۲). اثرات تخریب عصبی القا شده توسط مواد شیمیایی معمولاً با الگوهای مختلف همانند مرگ نورون‌ها، گلیوزیس، آکسون‌های متورم و یا از بین رفته و یا تخریب غلاف میلین مشخص می‌شود (۱۶). گزارش شده دژنراسیون عصبی از دو طریق آپوپتوز و نکروز منجر به مرگ سلولی می‌گردد. این دو نوع به لحاظ مرفولوژیک و بیوشیمیایی متفاوت هستند (۱۷). مرگ سلول پاتولوژیک یا اتفاقی که به عنوان نکروز در نظر گرفته شده می‌تواند نتیجه یک عامل خارج سلولی مانند فشار اسمزی، اثرات حرارتی، سمی و ضرباتی باشد (۱۸). مرگ سلولی در پاسخ به سموم به عنوان یک رویداد کنترل شده رخ می‌دهد؛ در نتیجه شامل یک برنامه ژنتیکی است که در آن آنزیم کاسپاز فعال می‌گردد (۱۹). روند نکروز سلولی شامل اختلال در تمامیت غشا، ساختار و عملکرد سلول است. نکروز سلولی توسط محرک‌های درونی سلول مرگ سلولی برنامه‌ریزی شده (PCD) ناشی نمی‌شود؛ بلکه در اثر اختلال ناگهانی محیط و خروج سلول از شرایط عادی فیزیولوژیکی اتفاق می‌افتد (۲۰).

مرگ سلولی گسترده در سیستم عصبی مرکزی در تمام بیماری‌های عصبی وجود دارد (۲۱). نوع از دست دادن سلول‌های عصبی و بخشی از مغز تحت تاثیر نشانه‌های القا شده در ارتباط با بیماری فردی است (۲۱). ممکن است مونوسدیم گلوتامات به عنوان ماده سمی در سلول‌های عصبی عمل کرده؛ تمامیت سلولی را تحت تاثیر قرار دهد و باعث نقص در نفوذپذیری غشاء و حجم هموستاز سلول گردد. مطالعات آتی برای تعیین مکانیسم‌های احتمالی تغییرات هیستوپاتولوژیک مخچه موش صحرایی لازم است.

نتیجه‌گیری

نتایج این مطالعه نشان داد که مصرف مونوسدیم گلوتامات می‌تواند بافت مخچه را تحت تاثیر قرار دهد. در گروه‌های آزمایش، سلول‌های پورکنژ و سلول‌های لایه دانه‌دار مخچه برخی از اختلال‌های سلولی و تغییرات تخریبی را نشان داد. با مشاهده نتایج حاصله این احتمال وجود دارد که عملکرد مخچه به عنوان ارگانی برای هماهنگی و کنترل حرکات ارادی در بدن، تحت اثرات منفی قرار گرفته باشد.

تشکر و قدردانی

بدین‌وسیله از مسؤولین دانشگاه آزاد اسلامی واحد شاهرود تشکر و قدردانی می‌نماییم.

References

1. Rogers PJ, Blundell JE. Umami and appetite: effects of monosodium glutamate on hunger and food intake in human subjects. Physiol Behav. 1990 Dec;48(6):801-4.

2. Walker R, Lupien JR. The safety evaluation of monosodium glutamate. J Nutr. 2000 Apr; 130 (4S Suppl): 1049S-52S.

3. Biodun D, Biodun A. A spice or poison? Is Monosodium glutamate safe for human consumption? 4th. Lagos: National Concord. 1993; p:5.

4. Eweka AO, Om'iniabohs FAE. Histological studies of the effects of monosodium glutamate on the inferior colliculus of adult wistar rats. Electronic Journal of Biomedicine. 2008; 2008(3): 24-30.

5. Belluardo N, Mudò G, Bindoni M. Effects of early destruction of the mouse arcuate nucleus by monosodium glutamate on age-dependent natural killer activity. Brain Res. 1990 Nov; 534(1-2): 225-33.

6. Onakewhor JUE, Oforofuo IAO, Singh SP. Chronic administration of monosodium glutamate induces oligozoospermia and glycogen accumulation in Wister rat testes. Afr J Reprod Health. 1998; 2(2):190-7.

7. Oforofuo IAO, Onakewhor JUE, Idaewor PE. The effect of chronic admin of MSG on the histology of the adult Wister rat testes. Biosc Resch Comms. 1997; 9(2):6-15.

8. Eweka AO, Adjene JO. Histological studies of the effects of monosodium Glutamate on the medial geniculate body of adult Wistar rat. Electron J Biomed. 2007; 2:9-13.

9. Samuels A. The toxicity/safety of processed free glutamic acid (MSG): a study in suppression of information. Account Res. 1999; 6(4):259-310.

10. Ghez C, Fahn S. The cerebellum. In: Kandel ER, Schwartz JH. Principles of Neural Science. 2nd .New York: Elsevier. 1985; pp:502-22.

11. Eweka AO, Eweka AB. Effects of sildernafil ciltrate on the cerebellum of adult Wistar rats (*Rattus norvegicus*): a histological study. African Scientist. 2011 Jun;12(2): 57-62.

12. Eweka AO, Om'Iniabohs FAE. Histological studies of the effects of monosodium glutamate on the superior colliculus of

adult Wistar rats. Internet Journal of Neurology. 2007; 8(2):4.

13. Eweka AO, Om'Iniabohs FAE. Histological studies of the effects of monosodium glutamate on the small intestine of adult Wistar rat. Electron J Biomed. 2007;2:14-18.

14. Eweka AO, Igbigbi P, Ucheya R. Histochemical studies of the effects of monosodium glutamate on the liver of adult wistar rats. Ann Med Health Sci Res. 2011 Jan;1(1):21-9.

15. Eweka AO, Om'iniabohs FAE. Histological studies of the effects of monosodium glutamate on the ovaries of adult Wistar rats. Ann Med Health Sci Res. 2011 Jan;1(1):37-43.

16. Cavanagh JB. The problems of neurons with long axons. Lancet. 1984 Jun; 1(8389):1284-7.

17. Wyllie AH. Glucocorticoid-induced thymocyte apoptosis is associated with endogenous endonuclease activation. Nature. 1980 Apr; 284(5756):555-6.

18. Farber JL, Chien KR, Mittnacht S Jr. Myocardial ischemia: the pathogenesis of irreversible cell injury in ischemia. Am J Pathol. 1981 Feb; 102(2): 271-81.

19. Waters CM, Moser W, Walkinshaw G, Mitchell IJ. Death of neurons in the neonatal rodent and primate globus pallidus occurs by a mechanism of apoptosis. Neuroscience. 1994 Dec;63(3): 881-94.

20. Martin LJ, Al-Abdulla NA, Brambrink AM, Kirsch JR, Sieber FE, Portera-Cailliau C. Neurodegeneration in excitotoxicity, global cerebral ischemia, and target deprivation: A perspective on the contributions of apoptosis and necrosis. Brain Res Bull. 1998 Jul; 46(4):281-309.

21. Waters CM. Glutamate induced apoptosis of striatal cells in rodent model for Parkinsonism. Neuroscience. 1994; 63:1-5.

Original Paper

Effect of Monosodium glutamate on rat cerebellum

Haratipour H (Ph.D)[1], Hesaraki S (Ph.D)[2], Yahyaei B (Ph.D)*[1]

[1]Assistant Professor, Department of Medical Sciences, Shahrood Branch, Islamic Azad University, Shahrood, Iran.
[2]Assistant Professor, Department of Pathobiology, Science and Research Branch, Islamic Azad University, Tehran, Iran.

Abstract

Background and Objective: Monosodium glutamate (MSG) is used as a food additive. Several studies have reported the adverse effects of Monosodium glutamate on the testis and brain. This study was performed to determine the effect of Monosodium glutamate in rat cerebellum.

Methods: In this experimental study, 24 adult wistar rats randomly allocated into three groups including experiment A, experiment B and control (C). The animals in experiment A and B were received 3g and 6g of MSG thoroughly mixed with their feeds for 14 days, respectively. Animals in control group were received MSG free diet. Food and water for rats to be free in all of experimental time. The rats were sacrificed on fifteen day. The cerebellum dissected and fixed with formalin 10% buffer and stained with hematoxylin and eosin.

Results: Disorders and detachment were observed in Purkinje and granular cell layers. Neural cell distribution in granular layer redeuced in the experimental groups. Cellular degenerative changes in the granular layer of the experimental B were more severe than experimental group A. The mean number of neuron of the granular layer in the experimental A, B and control groups were 2750, 2140 and 3150, respectively.

Conclusion: The consumption of monosodium glutamate dose dependly causes histopathological changes and reduces the number of the cerebellumllar neurons in adult rat.

Keywords: Cerebellum, Neuron, Monosodium glutamate, Rat

*** Corresponding Author: Yahyaei B (Ph.D), E-mail: behroozyahyaei@yahoo.com**

Received 14 Jul 2014 **Revised** 8 Mar 2015 **Accepted** 3 May 2015

Cite this article as: Haratipour H, Hesaraki S, Yahyaei B. [Effect of Monosodium glutamate on rat cerebellum]. J Gorgan Uni Med Sci. 2015; 17(3): 18-23. [Article in Persian]