

تحقیقی

تعیین میزان رویت و پیشروی شاخه ثنایایی عصب آلوئولار تحتانی

در تصاویر Cone Beam Computed Tomography

دکتر فریدا عابسی^۱، دکتر احسان موعودی*^۱، دکتر سینا حقانی فر^۲، مصطفی نجفی^۳

۱- استادیار، متخصص رادیولوژی دهان و فک و صورت، دانشکده دندانپزشکی بابل.

۲- دانشیار، متخصص رادیولوژی دهان و فک و صورت، دانشکده دندانپزشکی بابل. ۳- دانشجوی رشته دندانپزشکی، دانشکده دندانپزشکی بابل.

چکیده

زمینه و هدف: ناحیه قدامی فک پایین محل انجام بسیاری از اعمال جراحی فک و دندان است. از طرفی این ناحیه محل شاخه ثنایایی عصب آلوئولار تحتانی است. این مطالعه به منظور تعیین میزان رویت و پیشروی شاخه ثنایایی عصب آلوئولار تحتانی در تصاویر CBCT (Cone Beam Computed Tomography) انجام شد.

روش بررسی: در این مطالعه توصیفی تحلیلی ۱۰۵ تصویر CBCT از نظر وجود یا عدم وجود شاخه ثنایایی و میزان پیشروی عصب آلوئولار تحتانی بررسی شدند.

یافته‌ها: در ۸۳ تصویر (۷۹ درصد) پیشروی شاخه ثنایایی عصب آلوئولار تحتانی دیده شد و از این تعداد ۱۵ مورد (۱۸/۰۷ درصد) پیشروی یک طرفه و ۶۸ مورد (۷۸/۳۱ درصد) پیشروی دو طرفه داشتند. پیشروی کانال ثنایایی عصب آلوئولار تحتانی در ۴۹ تصویر (۵۹ درصد) تا دندان ساترال، ۲۲ مورد (۲۶/۵ درصد) تا دندان لترال و در ۱۲ تصویر (۱۴/۵ درصد) تا دندان کائین بود. بین جنسیت با پیشروی و رویت شاخه ثنایایی عصب آلوئولار تحتانی ارتباط آماری معنی‌داری یافت نشد. همچنین پیشروی شاخه ثنایایی عصب آلوئولار تحتانی با سن افراد ارتباط آماری معنی‌داری نشان نداد.

نتیجه‌گیری: با توجه به رویت درصد بالایی از شاخه ثنایایی عصب آلوئولار تحتانی و تعیین میزان پیشروی آن در تصاویر CBCT، می‌توان از این روش برای ارزیابی دقیق ناحیه قدامی فک پایین استفاده نمود.

کلید واژه‌ها: عصب آلوئولار تحتانی، Cone Beam Computed Tomography

* نویسنده مسؤول: دکتر احسان موعودی، پست الکترونیکی e.moudi@mubabol.ac.ir

نشانی: بابل، میدان ولایت، خیابان فلسطین، صندوق پستی ۸۵۳، تلفن ۰۱۱-۳۲۲۹۱۴۰۸-۲۲۳۹۱۰۹۳

وصول مقاله: ۱۳۹۳/۹/۱۶، اصلاح نهایی: ۱۳۹۳/۱۰/۳۰، پذیرش مقاله: ۱۳۹۴/۱/۲۴

مقدمه

مانند رادیوگرافی پانورامیک و سی تی اسکن برای رویت این شاخه عصبی استفاده کرده‌اند (۴).

منتال فورامن، کانال ثنایایی فک پایین و غلاف نوروواسکولار همراه آنها از مکان‌های مختلفی عبور می‌کنند و تنوعات مختلفی دارند. لذا بایستی دقت زیادی در تشخیص این لندمارک‌های آناتومیکی به وسیله آنالیز همه عوامل اثرگذار، قبل از جراحی‌های ایمپلنت انجام گردد (۵).

در مطالعه Pires و همکاران کانال ثنایایی فک پایین ۸۳ درصد در CBCT و ۱۱ درصد در رادیوگرافی پانورامیک دیده شد و نتیجه گرفته شد در رابطه با وجود، مکان و اندازه کانال ثنایایی فک پایین CBCT (Cone Beam Computed Tomography) بهتر از رادیوگرافی پانورامیک ارزیابی شد (۶).

ناحیه قدامی فک پایین (میان دو منتال فورامن) محل انجام بسیاری از اعمال جراحی و اندودونتیک است. قبل از انجام هر عمل جراحی شناسایی و آگاهی از اجزای آناتومیکی محل عمل ضروری است (۱). در ناحیه قدامی فک پایین شاخه ثنایایی عصب آلوئولار تحتانی و فورامن لینگوال (حاوی شریان ساب لینگوال) حضور دارند که شناسایی محل دقیق آنها برای جلوگیری از آسیب به این ساختارها طی انجام درمان اهمیت بسیاری دارد (۲ و ۳). در حال حاضر مطالعات بسیاری آمار مختلفی از حضور و محل شاخه ثنایایی عصب آلوئولار تحتانی را گزارش کرده‌اند که دامنه تشخیص این شاخه‌های عصبی قبل از انجام اعمال جراحی بین ۵ تا ۳۰ درصد متفاوت است (۴). این مطالعات از روش‌های تشخیصی مختلف

پیشروی دوطرفه داشتند. در ۲۲ تصویریری که کانال ثنایایی عصب آلوئولار تحتانی در آنها رویت نشد؛ ۱۰ مورد مرد و ۱۲ مورد زن بودند.

میزان پیشروی کانال ثنایایی عصب آلوئولار تحتانی در ۴۹ تصویر (۵۹درصد) تا دندان سانترال، ۲۲ تصویر (۲۶/۵ درصد) تا دندان لترال و در ۱۲ تصویر (۱۴/۵درصد) تا دندان کائین مشاهده شد.

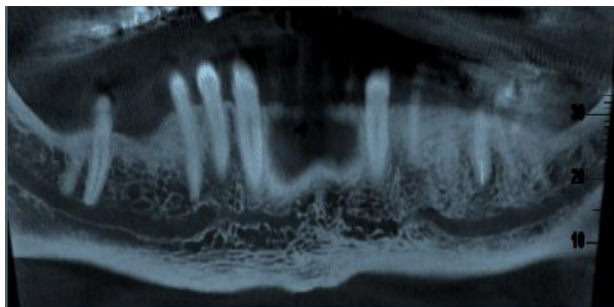
بین جنسیت و رویت شاخه ثنایایی عصب آلوئولار تحتانی در تصاویر CBCT ارتباط آماری معنی داری یافت نشد.

مقایسه میانگین سنی (۳۹/۴۳±۱۳/۳۴ سال) افرادی که در آنها شاخه ثنایایی عصب آلوئولار تحتانی وجود نداشت با افرادی (۴۲/۴۰±۱۳/۳۲ سال) همراه با شاخه ثنایایی این عصب، ارتباط آماری معنی داری را نشان نداد.

میزان پیشروی شاخه ثنایایی در گروه‌های سنی مختلف در جدول ۲ آمده است. ارتباط آماری معنی داری میان گروه‌های سنی و موقعیت کانال ثنایایی افراد یافت نشد.

جدول ۲: فراوانی موقعیت کانال ثنایایی عصب آلوئولار تحتانی در گروه‌های مختلف سنی

سن (سال)	دندان		
	canin	lateral	central
۲۰-۳۰	۳	۸	۵
۳۱-۴۰	۱	۰	۱۰
۴۱-۵۰	۴	۴	۱۰
۵۱-۶۰	۴	۴	۱۸
بیش از ۶۰	۰	۶	۶



شکل ۱: کانال ثنایایی عصب آلوئولار تحتانی در یک تصویر CBCT

بحث

با توجه به نتایج مطالعه حاضر در ۷۹ درصد تصاویر شاخه ثنایایی عصب آلوئولار تحتانی قابل رویت است که از این میزان ۷۸/۳۱ درصد پیشروی دوطرفه و ۱۸/۰۷ درصد پیشروی یک طرفه داشتند. میزان پیشروی شاخه ثنایایی عصب آلوئولار تحتانی در ۵۹ درصد موارد تا دندان سانترال، در ۲۲ درصد موارد تا دندان لترال و در ۱۲ درصد موارد تا دندان کائین بود.

با توجه به اهمیت وجود شاخه ثنایایی در ناحیه قدام فک پایین و احتمال درگیری این ناحیه آناٹومیک در صورت عدم توجه به موقعیت آن، بررسی ناحیه مربوطه قبل از جراحی ضروری است. همچنین بررسی پیش از جراحی تصاویر سه بعدی به دست آمده از CBCT می‌تواند در پیشگیری از بروز صدمات احتمالی کمک نماید. لذا این مطالعه به منظور تعیین میزان رویت و پیشروی شاخه ثنایایی عصب آلوئولار تحتانی در تصاویر CBCT انجام شد.

روش بررسی

در این مطالعه توصیفی تحلیلی گذشته‌نگر ۱۰۵ تصویر CBCT (۵۵ مرد و ۵۰ زن) مراجعه کننده به کلینیک تخصصی خصوصی رادیولوژی دهان در شهرستان بابل طی سال‌های ۹۳-۱۳۹۲ از نظر وجود یا عدم وجود شاخه ثنایایی و میزان پیشروی عصب آلوئولار تحتانی بررسی شدند. تصاویر CBCT با دستگاه Newtom Giano (ساخت ایتالیا) تهیه شده بود.

معیار ورود به مطالعه شامل محدوده سنی ۸۰-۲۰ سال، وضوح مناسب تصاویر و عدم آرتیفکت‌های تصویری بود.

ارزیابی تصاویر CBCT از نظر میزان پیشروی شاخه ثنایایی عصب آلوئولار تحتانی تا ناحیه قدام فک پایین با ضخامت مقاطع ۰/۵ میلی‌متر و فواصل (اینتروال) یک میلی‌متر اندازه‌گیری گردید. در رابطه با وضعیت دندانی حتی یک دندان در ناحیه قدام منتال فوران بیمار دندان‌دار محسوب شد.

نظر به این که هر اپراتور برای تشخیص دقیق کانال می‌تواند از تمام مقاطع موجود استفاده کند؛ به منظور انجام اندازه‌گیری‌های موردنظر از برنامه NNT برای بررسی تصاویر تهیه شده توسط دستگاه استفاده گردید.

تصاویر در یک اتاق نیمه تاریک روی صفحه نمایشگر ۱۷ اینچی (Samsung Master, DFX 1793) با وضوح بالا و بدون محدودیت زمانی به نمایش گذاشته شد و توسط دو متخصص رادیولوژی دهان و فک و صورت مورد ارزیابی قرار گرفت. هر مشاهده‌گر قادر به Manipulation تصاویر برای رویت بهتر اجزای آناٹومیک بود.

داده‌ها با استفاده از نرم‌افزار آماری SPSS-21 و آزمون‌های کای‌اسکوئر و تی با سطح معنی داری کمتر از ۰/۰۵ تجزیه و تحلیل شدند.

یافته‌ها

میانگین سنی بیماران ۴۰/۷۱±۱۳/۳۲ سال در محدوده سنی ۲۰ تا ۷۸ سال بود.

در ۸۳ تصویر (۷۹ درصد) شامل ۴۴ مورد مرد و ۳۹ مورد زن، شاخه ثنایایی عصب آلوئولار تحتانی دیده شد و از این تعداد ۱۵ مورد (۱۸/۰۷درصد) پیشروی یک‌طرفه و ۶۸ مورد (۷۸/۳۱ درصد)

اکثر مطالعات در این زمینه به اندازه گیری کمی طول این شاخه عصبی پرداخته اند و مطالعه ای که میزان پیشروی این شاخه عصبی را نسبت به دندان های قدامی مورد بررسی قرار داده باشد؛ اندک است. در مطالعه شهیدی و همکاران کانال ثنایایی فک پایین با پرتونوگرافی پانورامیک بررسی شد. در ۱۲ درصد از موارد کانال ثنایایی در تصاویر پانورامیک رویت شد و در ۴۵ درصد موارد میزان پیشروی کانال تا دندان چهارم و در ۴۰ درصد تا دندان سوم بود (۹).

در مطالعه حاضر ۷۹ درصد از موارد پیشروی این شاخه عصبی رویت شد که تقریباً مشابه مطالعات دیگر (۶ و ۱۲) است. همچنین در برخی موارد درصد مشاهده این شاخه عصبی بیشتر از موارد مشابه بود. تفاوت اصلی این مطالعه در بررسی پیشروی این شاخه عصبی نسبت به دندان های قدامی است که در مطالعات دیگر دیده نمی شود و اکثر مطالعات به اندازه گیری طول این شاخه عصبی اکتفا کرده اند. با توجه به تفاوت های نژادی موجود، تفاوت در اندازه آناتومیک افراد و واریاسیون ها زیاد تعریف نشده نمی توان با اندازه کمی طول این شاخه ها میزان پیشروی آنها را مشخص نمود. لذا ما در این مطالعه سعی در اندازه گیری و تعیین موقعیت شروع این شاخه عصبی با دندان های بیمار تا بتوان از نظر کلینیکی در بالین بیمار نیز در این رابطه قضاوت نمود.

نتیجه گیری

نتایج این مطالعه نشان داد که ناحیه قدامی فک پایین به هیچ عنوان نبایستی منطقه امن برای انجام اعمال جراحی در نظر گرفته شود و قبل از انجام درمان بررسی های تصویربرداری برای شناسایی دقیق آناتومیک ضروری است. همچنین با مقایسه یافته های مطالعه حاضر می توان عنوان داشت که CBCT روشی به مراتب موثرتر از رادیوگرافی پانورامیک برای شناسایی کانال های ثنایایی فک پایین است. از طرفی توسط CBCT مطالعه دقیق پیشروی شاخه ثنایایی عصب آلوئولار تحتانی نیز قابل بررسی است.

تشکر و قدردانی

این مقاله حاصل پایان نامه (شماره ۶۱۰) آقای مصطفی نجفی برای اخذ درجه دکتری عمومی در رشته دندانپزشکی از دانشکده دندانپزشکی دانشگاه علوم پزشکی بابل بود. همچنین حاصل طرح تحقیقاتی (شماره ۹۲۳۶۶۲۸) مصوب معاونت تحقیقات و فناوری دانشگاه علوم پزشکی بابل بود و با حمایت مالی آن معاونت به انجام رسید.

References

1. Mraiwa N, Jacobs R, van Steenberghe D, Quirynen M. Clinical assessment and surgical implications of anatomic challenges in the anterior mandible. Clin Implant Dent Relat Res. 2003;5(4):219-25.
2. Langland OE, langlais RP, Preece JW. Principles of Dental Imaging. 2nd. Philadelphia: Lippincott Williams & Wilkins. 2002; p: 344.

در جراحی های مختلف ناحیه قدامی فک پایین معمولاً محل امنی برای انجام جراحی های ایمپلنت در نظر گرفته می شود؛ اما گاهی نتایج ناگواری در این جراحی ها رخ می دهد (۷). یکی از مهم ترین ساختارهای آناتومیک این ناحیه، امتداد عصب مندیولار بعد از فورامن متال است که شاخه ثنایایی فک پایین نام دارد. نادیده گرفته شدن کانال های ثنایایی می تواند عوارضی همچون شکست در ایجاد استوایتنگریشن ایمپلنت ها، اختلالات حسی - عصبی و خونریزی های تهدید کننده حیات در کف دهان شود. تمامی این عوارض در جراحی های دیگر این محل از جمله جراحی های ارتوگناتیک و ثابت کردن شکستگی ها توسط پیچ و پلایت نیز ممکن است رخ دهد (۸-۱۲). روش های تصویربرداری مختلفی برای مشخص کردن محل دقیق آناتومیک و اندازه این کانال ها مورد بررسی قرار گرفته است و یکی از این روش های تصویر برداری که اخیراً در این زمینه مورد توجه قرار گرفته؛ CBCT است. در مطالعه Nair و همکاران نتیجه گیری شد تصاویر CBCT به دلیل دوز کم اشعه، ارزان و در دسترس بودن می تواند یک دید سه بعدی و جامع برای بررسی و آگاهی از وضعیت آناتومیکال کانال آلوئولار تحتانی قبل از انجام اعمال اندودنتیک و جراحی فراهم آورد (۱۳).

در مطالعه Pires و همکاران ۸۳ درصد موارد کانال ثنایایی فک پایین در CBCT قابل تشخیص بود (۶). همچنین در مطالعه Sahman و همکاران کانال های ثنایایی مندیبل در ۹۴/۴ درصد موارد در تصاویر CBCT قابل شناسایی بود (۱۲). در هر دو مطالعه فوق میزان رویت کانال های ثنایایی مندیبل در تصاویر CBCT به مراتب بالاتر از رادیوگرافی پانورامیک بود. به طوری که در مطالعه Pires و همکاران (۶) این کانال در ۱۱ درصد و در مطالعه Sahman و همکاران (۱۲) در ۵۱/۲ درصد موارد تصاویر رادیوگرافی پانورامیک دیده شد.

در مطالعه حاضر نیز در ۷۹ درصد موارد کانال ثنایایی مندیبل در تصاویر CBCT رویت شد. تفاوت های آماری موجود در میزان رویت این کانال ها را می توان در عواملی همچون تجربه رادیولوژیست، تفاوت های نژادی بیمار و کیفیت تصاویر CBCT مرتبط دانست.

در مطالعه ما ۷۹ درصد از موارد شاخه ثنایایی عصب آلوئولار تحتانی پیشروی داشت که با سن و جنس افراد مرتبط نبود.

3. Jacobs R, Mraiwa N, vanSteenberghe D, Gijbels F, Quirynen M. Appearance, location, course, and morphology of the mandibular incisive canal: an assessment on spiral CT scan. Dentomaxillofac Radiol. 2002 Sep;31(5):322-7.
4. Agbaje JO, Sun Y, De Munter S, Schepers S, Vrielinck L, Lambrechts I, et al. CBCT-based predictability of attachment of the neurovascular bundle to the proximal segment of the mandible

during sagittal split osteotomy. *Int J Oral Maxillofac Surg.* 2013 Mar; 42(3):308-15. doi: 10.1016/j.ijom.2012.07.012.

5. Juodzbalsys G, Wang HL, Sabalys G. Anatomy of Mandibular Vital Structures. Part II: Mandibular Incisive Canal, Mental Foramen and Associated Neurovascular Bundles in Relation with Dental Implantology. *J Oral Maxillofac Res.* 2010 Jan-Mar; 1(1): e3. doi: 10.5037/jomr.2010.1103.

6. Pires CA, Bissada NF, Becker JJ, Kanawati A, Landers MA. Mandibular incisive canal: cone beam computed tomography. *Clin Implant Dent Relat Res.* 2012 Mar; 14(1): 67-73. doi: 10.1111/j.1708-8208.2009.00228.x.

7. Jacobs R, Mraiwa N, Van Steenberghe D, Sanderink G, Quiryren M. Appearance of the mandibular incisive canal on panoramic radiographs. *Surg Radiol Anat.* 2004 Aug;26(4):329-33.

8. Darriba MA, Mendonça-Caridad JJ. Profuse bleeding and life-threatening airway obstruction after placement of mandibular dental implants. *J Oral Maxillofac Surg.* 1997 Nov;55(11): 1328-30.

9. Shahidi Sh, Zamiri B, Roosta Sh, Haghnegahdar A. Mandibular

Incisive Canal in Panoramic View. *J Dent Shiraz Univ Med Sci.* 2008; 8(4):66-75.

10. Uchida Y, Noguchi N, Goto M, Yamashita Y, Hanihara T, Takamori H, et al. Measurement of anterior loop length for the mandibular canal and diameter of the mandibular incisive canal to avoid nerve damage when installing endosseous implants in the interforaminal region: a second attempt introducing cone beam computed tomography. *J Oral Maxillofac Surg.* 2009 Apr; 67(4):744-50. doi: 10.1016/j.joms.2008.05.352.

11. Haak R, Wicht MJ. Grey-scale reversed radiographic display in the detection of approximal caries. *J Dent.* 2005 Jan;33(1):65-71.

12. Sahman H, Sekerci AE, Sisman Y, Payveren M. Assessment of the visibility and characteristics of the mandibular incisive canal: cone beam computed tomography versus panoramic radiography. *Int J Oral Maxillofac Implants.* 2014 Jan-Feb;29(1):71-8. doi: 10.11607/jomi.3304.

13. Nair UP, Yazdi MH, Nayar GM, Parry H, Katkar RA, Nair MK. Configuration of the inferior alveolar canal as detected by cone beam computed tomography. *J Conserv Dent.* 2013 Nov;16(6):518-21. doi: 10.4103/0972-0707.120964.

Original Paper

Assessment of visibility and extension rate of incisive branch of the inferior alveolar nerve in cone beam computed tomography imagings

Abesi F (D.Ds)¹, Moudi E (D.Ds)*¹, Haghanifar S (D.Ds)², Najafi M³

¹Assistant Professor, Department of Oral & Maxillofacial Radiology, Dental School, Babol University of Medical Sciences, Babol, Iran. ²Associate Professor, Department of Oral & Maxillofacial Radiology, Dental School, Babol University of Medical Sciences, Babol, Iran. ³Dental Student, Dental School, Babol University of Medical Sciences, Babol, Iran.

Abstract

Background and Objective: Many surgeries are performed on anterior region of mandible. Incisive branch of the inferior alveolar nerve is located in the anterior region of mandible. The identification of various form of nerve is important for diagnosis and treatment plan. This study was carried out to the assessment of visibility and extension rate of incisive branch of the inferior alveolar nerve in cone beam computed tomography (CBCT) imagings.

Methods: This descriptive – analytic study was performed on 105 CBCT images. The presences or absence of incisive branch of the inferior alveolar nerve and assessment of visibility and extension rate of mandibular incisive canal were studied.

Results: In 79% extension of the incisive branch of the inferior alveolar nerve were observed. 18.07% of extensions were observed in one-side and 78.31% were bilateral. Extension of the incisive branch of the inferior alveolar nerve was observed to central, lateral and canine tooth in 59%, 26.5% and 14.5% respectively. There was no significant relation between gender and age of subjects with extension of the incisive branch of the inferior alveolar nerve.

Conclusion: Regarding the high visibility of the incisive nerve branches in the lower dental CBCT images this method can be used to evaluate the anterior region of mandible.

Keywords: Inferior alveolar nerve, Cone beam computed tomography

* **Corresponding Author: Moudi E (D.Ds), E-mail: e.moudi@mubabol.ac.ir**

Received 7 Dec 2014

Revised 20 Jan 2015

Accepted 13 Apr 2015