

## معرفی دختر مبتلا به سندرم استورج وبر همراه با بدشکلی استخوانی در ناحیه دهان - فک بالا - صورت

شکوفه احمدی پور<sup>۱\*</sup>، اعظم محسن زاده<sup>۲</sup>، هما بابایی<sup>۳</sup>

- ۱- استادیار، گروه بیماریهای کودکان، دانشکده پزشکی، دانشگاه علوم پزشکی لرستان، خرم آباد، ایران.
- ۲- دانشیار، گروه بیماریهای کودکان، دانشکده پزشکی، دانشگاه علوم پزشکی لرستان، خرم آباد، ایران.
- ۳- استادیار، گروه بیماریهای کودکان، دانشکده پزشکی، دانشگاه علوم پزشکی کرمانشاه، کرمانشاه، ایران.

یافته / دوره شانزدهم / شماره ۳ / پاییز ۹۳ / مسلسل ۶۱

### چکیده

دریافت مقاله: ۹۳/۲/۲۹ پذیرش مقاله: ۹۳/۸/۱۷

**\* مقدمه:** سندرم استورج وبر جزء اختلالات پوستی عصبی نادر می باشد که فراوانی آن در جامعه ۱ در ۵۰۰۰۰ مورد است و شامل گروهی از علائم و نشانه هاست که عبارتند از: خال صورت به رنگ قرمز آلبالویی، تشنج و ضعف یکطرفه در اندامها در بسیاری از موارد نیز ممکن است با عقب افتادگی ذهنی همراه باشد.

**\* گزارش مورد:** دختری ۷ ساله با عقب ماندگی ذهنی که از بدو تولد خال صورت داشته و از ۹ ماهگی مبتلا به تشنج های مکرر و آبریزش دهانی بوده و تا کنون تحت درمان دارویی قرار نگرفته است، به علت تشدید تشنج ها، سردرد، ضعف و بی حالی به اورژانس مراجعه کرده بود. در بررسی های انجام شده برای وی سندرم استورج وبر به همراه بدشکلی در استخوانهای دهان - فک بالا - صورت مطرح شد.

**\* بحث و نتیجه گیری:** یکی از علائم رادیولوژیک ناشایع در سندرم استورج وبر بدشکلی استخوانی در ناحیه دهان - فک بالا - صورت است که تا کنون موارد اندکی گزارش شده است و در بیمار معرفی شده تمام این علائم یافت شده است.

**\* واژه های کلیدی:** سندرم، استورج وبر، تشنج، بدشکلی استخوانی.

\*آدرس مکاتبه نویسنده مسئول: خرم آباد، بیمارستان شهید مدنی، گروه کودکان.

پست الکترونیک: Ahmadipour\_sh@yahoo.com

## مقدمه

سیستم عصبی مرکزی به همراه آنژیوم صورت وجود دارد ولی در نوع ناکامل فقط یک قسمت درگیر است.

سایر تقسیم بندی‌ها در سندرم استورج وبر شامل:

تیپ I: آنژیوم صورت و لپتومننژ که ممکن است همراه با گلوکوم باشد (فرم کلاسیک).

تیپ II: آنژیوم صورت به تنهایی که ممکن است همراه با گلوکوم باشد.

تیپ III: آنژیوم لپتومننژ بدون درگیری صورت و گلوکوم.

تیپ IV: بیماری با بیماریهای دیگر مثل توبروس اسکلروزیس همراه است (۵).

## معرفی مورد

دختری ۷ ساله ساکن روستا به علت سردرد، بی حالی و تشنج های مکرر به اورژانس بیمارستان امام رضا (ع) کرمانشاه آورده شد که از ۹ ماهگی مبتلا به تشنج های تونیک - کلونیک مکرر در اندامهای سمت چپ شده بود و تا کنون به هیچ مرکز درمانی مراجعه نداشته بود. بیمار روز قبل از مراجعه دچار تشدید حملات تشنجی به همراه سردرد و بی حالی شدید شده بود. در اورژانس چندین مرتبه تشنج به شکل پرش های مکرر در دست داشت که تشنج وی با تزریق دیازپام کنترل گردید. در معاینه بیمار تب و علائم تحریک مننژ نداشت.

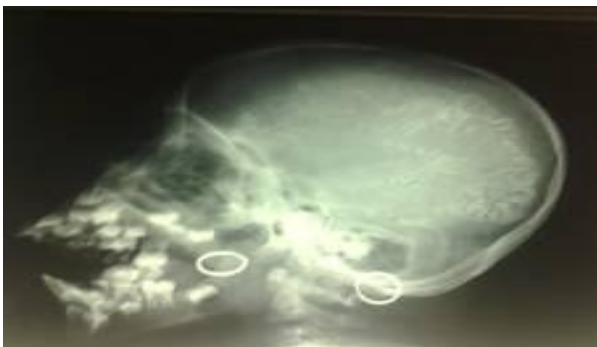
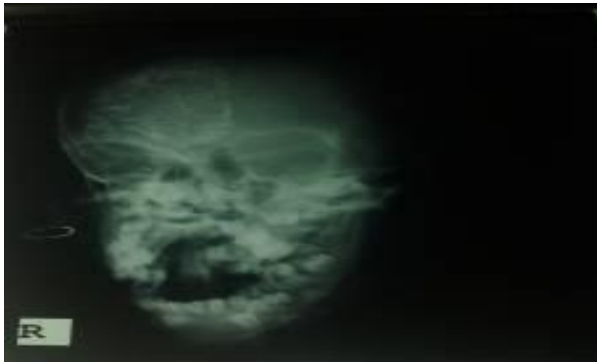
علائم حیاتی، آزمایشات خونی و بیوشیمیایی وی طبیعی بودند. در سمت راست صورت خال قرمز رنگ بزرگی وجود داشت که تا نیمه تحتانی گسترش یافته بود (شکل ۱). در معاینه دهان هیپرتروفی لثه همراه با رشد ناکامل دندانها مشاهده شد. مردمکها دارای سایز طبیعی و پاسخ دهنده به نور بودند. به علت عدم همکاری بیمار، سنجش میدان بینایی در وی مقدور نبود. معاینات قلب، ریه و شکم نرمال بود. قدرت عضلانی در سمت راست بدن کامل ولی در سمت چپ ضعیف و اندامها تحلیل رفته بود. بیمار به دلیل فلج در اندام تحتانی سمت چپ به طور کامل قادر به راه

سندرم استورج وبر جزء اختلالات تک گیر جلدی-عصبی است که اولین بار در سال ۱۸۶۰ توسط شیرمر شناسایی شد. در سال ۱۸۷۹ فردی به نام استورج جزئیات این بیماری را شناسایی کرد و در سال ۱۹۹۲ فردی به نام وبر متوجه وجود کلسیفیکاسیون مغزی در این بیماری شد و از آن پس سندرم استورج وبر نامگذاری شد (۱،۲). فراوانی آن ۱ در ۵۰۰۰۰ تولد زنده است و هر دو جنس به یک نسبت مبتلا می شوند (۳). این بیماری همچنین در دوره نوزادی گزارش شده است (۴).

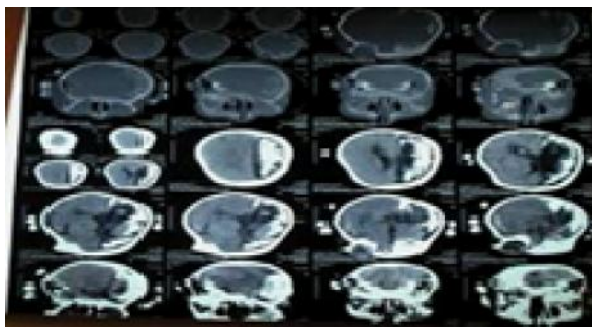
مشخصه آن وجود لکه های قرمز آلبالویی در صورت، اختلالات چشمی (گلوکوم و همانژیوم کروئیدال) و آنژیومای لپتومننژ است. در این بیماری، لپتومننژ پوششی، از نظر خونرسانی غنی ولی مغز زیر آن بویژه در لایه موکوسی تحلیل رفته و کلسیفیه می باشد. در هفته ۸-۴ جنینی دیسپلازی عروقی رخ می دهد و باعث ایجاد تظاهرات در سندرم استورج وبر می شود. عمده ترین علامت پوستی، خال صورت است که هنگام تولد وجود دارد و اغلب تمایل به یکطرفه بودن دارد و همیشه قسمت فوقانی صورت و پلک ها را می گیرد ولی ممکن است خیلی گسترده باشد و حتی قسمت تحتانی صورت، مخاط دهان و حلق را نیز گرفتار کند. البته تمام کودکان مبتلا به خال های وسیع و یکطرفه صورت مبتلا به استورج وبر نیستند (۱۰-۵).

سندرم استورج وبر همچنین انسفالوتری ژمینال آنژیوماتوز نامیده می شود که یک اختلال جلدی-عصبی است که با آنژیوم لپتومننژ و آنژیوم پوست صورت خصوصاً در قسمت افتالمیک و ماگزیلاری که در مسیر عصب سه قلو (تری ژمینال) است گسترش می یابد. نام دیگر آنژیوم پوستی port-wine stain می باشد (۱۱). سندرم استورج وبر به دو نوع کامل و ناکامل نیز تقسیم بندی می شود. در نوع کامل درگیری

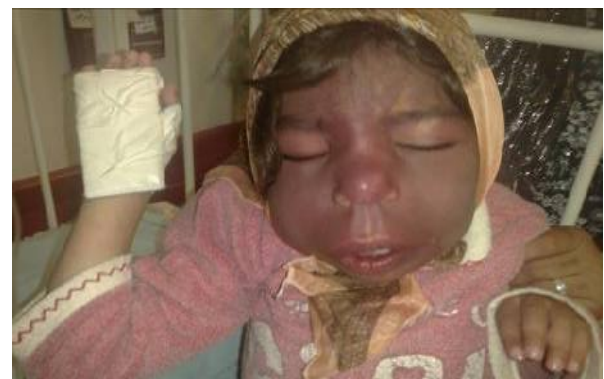رفتن نبود. بیمار نسبت به همسالان خود مهارت نشستن و راه رفتن را با تأخیر در سن ۱۰ ماهگی و ۲ سالگی کسب نموده بود. در حیطه مهارتهای کلامی نیز کاملاً عقب افتاده بود و قادر به صحبت کردن نبود. از نظر ذهنی عقب افتادگی شدید داشت. با شک به اختلالات عصبی-جلدی، گرافیهای روبرو (شکل ۲-الف) و جانبی (شکل ۲-ب) از جمجمه بیمار گرفته شد که کلسیفیکاسیون با نمای ریل راه آهن مشاهده شد. برجستگی استخوان ناحیه پیشانی وجود داشت. فک تحتانی (مندیل) کوچکتر از حد طبیعی و فک بالایی (ماگزایلا) دارای تحدب به سمت بیرون بود. بهم خوردگی نسبت طبیعی جمجمه به استخوان صورت همراه با میکروسفالی، بد شکلی دو طرفه کاسه چشم، کوچکی کره چشم و سینوس ماگزایلاری در سمت مبتلا مشاهده شد. در سی تی اسکن مغزی که از بیمار به عمل آمد، آتروفی در نیمکره راست و هیپرتروفی جبرانی در نیمکره چپ همراه با گشاد شدگی سیستم بطنی و جابجایی خط وسط به سمت راست مشاهده شد. کلسیفیکاسیون وسیع در نواحی فرونتال، تمپورال، پاریتال و اکسی پیتال با نمای ریل راه آهن دیده شد (شکل ۳).



شکل ۲. در تصاویر روبرو (الف) و جانبی (ب)، کلسیفیکاسیون در سمت راست جمجمه با بدشکلی استخوانی در هر دو کاسه چشم، ماگزایلای برجسته با تحدب به بیرون و مندیل کوچک دیده می شود.



شکل ۳. در سی تی اسکن مغزی بیمار آتروفی نیمکره راست و گشادی بطن ها و کلسیفیکاسیون منتشر مشاهده می گردد. بیمار در طول مدت بستری چندین نوبت تشنج های موضعی در دست و پای چپ داشت و تحت درمان با



شکل ۱. در سمت راست صورت خال وسیع به رنگ قرمز تیره همراه با برجستگی فک بالا و کوچکی فک پایین مشاهده می شود.

از یافته های شایع رادیولوژیک در سندرم استورج وبر ضخیم شدگی جمجمه است. تغییرات دهانی در ۴۰ درصد از بیماران استورج وبر رخ می دهد (۱۳). بد شکل گیری استخوانی در ناحیه فک بالا و صورت که در بیمار ما نیز وجود داشت، تا کنون در ۵ بیمار در متون گزارش شده است (۶،۷).

در شیرخوار ۱۷ ماهه ای که توسط لینا و گایلودا معرفی شده است، شروع تشنج در ۹ ماهگی بوده و خال آلبالویی رنگ در سمت چپ صورت، گلوکوم مادرزادی در چشم چپ، آبریزش دهان و بزرگی صورت در ناحیه ماگزیلا وجود داشته که ناشی از آنژیودیسپلازی بوده است (۱۴). تظاهراتی مشابه با آنژیو دیسپلازی اورو-ماگزیلو فاشیال در سندرم کلیپل-ترنائونی-وبر گزارش شده است (۱۵). هر چند وجود ضایعات بدخیم در زمینه مالفورماسیون عروقی نادر است ولی گزارشاتی از رابدومیوسارکوم در کره چشم و بدخیم شدن هماتزیومهای خوش خیم در برخی بیماران مبتلا به سندرم کلیپل-ترنائونی-وبر وجود دارد (۱۶).

در بیماری که معرفی کردیم خال بزرگ آلبالویی رنگ در نیمه چپ صورت وجود داشت و شروع تشنج در ۹ ماهگی بوده است. در معاینات و بررسی های به عمل آمده از وی گلوکوم و بدخیمی در کره چشم وجود نداشت. دیستروفی استخوانهای دهان-فک بالا-صورت، آبریزش دهان و تحذب فک بالا به سمت بیرون به همراه هیپرتروفی لثه وجود داشت که می تواند در زمینه دیسپلازی عروقی باشد. درمان قطعی برای سندرم استورج وبر وجود ندارد و هدف اصلی از درمان، کنترل تشنج ها و درمان مشکلات رفتاری و یادگیری است. اگر تشنج ها به داروهای ضد تشنج مقاوم باشد و از یک نیمکره مغزی منشاء بگیرد، همیسفیرکتومی توصیه می گردد که در بیمار معرفی شده، والدین هیچگونه پیگیری انجام ندادند. به علت وجود خطر گلوکوم در این بیماری، معاینه چشم پزشکی و اندازه گیری فشار داخل چشمی انجام شد که نرمال بود و توصیه شد سالانه فشار داخل چشمی بیمار اندازه گیری شود.

فنوناربییتال، کاربامازپین و دیازپام قرار گرفت که تعداد دفعات تشنج کم شد ولی کاملاً قطع نشد. معاینات کامل چشم پزشکی انجام شد و قدرت دید وی ۱۵/۲۰ بود و گلوکوم وجود نداشت. بعد از ۵ روز بیمار با رضایت والدین مرخص گردید. بیمار به مرکز کاردرمانی معرفی و به والدین بیمار تأکید شد به منظور کنترل تشنجات، به مرکز درمانی مجهزتری برای انجام همیسفیرکتومی مراجعه کنند و سالانه فشار داخل چشمی، توسط چشم پزشک اندازه گیری شود. یک و نیم سال بعد مجدداً بیمار ویزیت شد همچنان تشنجات وی ادامه داشته و جهت انجام همیسفیرکتومی هیچگونه اقدامی را انجام نداده بودند. معاینه چشم پزشکی انجام شده بود که طبیعی بود.

### بحث و نتیجه گیری

سندرم استورج وبر از تکامل غیر طبیعی عروق مغز ناشی می شود که در این بیماری لپتومننژ پوششی از نظر خونرسانی غنی است ولی مغز زیر آن تحلیل رفته و کلسیفیه می باشد (۵). ۸۰ درصد از بیماران تشنج دارند و تشنج هایی که در سندرم استورج وبر رخ می دهد موضعی و در سمت مخالف خال صورت است که اغلب به داروهای ضد تشنج مقاوم می باشد. تکامل عصبی در سال اول زندگی ممکن است نرمال باشد ولی در مراحل بعدی زندگی ناتوانایی های شدید در یادگیری وجود دارد. حداقل در ۵۰٪ موارد عقب افتادگی ذهنی وجود دارد. همی پلژی و همی پارزی در ۳۰٪ از موارد سندرم استورج وبر گزارش شده است که در بیمار ما نیز وجود داشت. رادیوگرافی جمجمه در بیشتر این بیماران کلسیفیکاسیون داخل جمجمه ای در ناحیه پس سری و آهیانه را نشان می دهد که نمای ماریپیچ یا خطوط راه آهن دارد. سی تی اسکن مغزی کلسیفیکاسیون را به خوبی نشان می دهد که همراه با تحلیل رفتگی یکطرفه کورتکس و گشاد شدن بطن جانبی در همان سمت می باشد.

## تشکر و قدردانی

از والدین بیمار به دلیل رضایتی که در گرفتن تصاویر و انتشار آن دادند صمیمانه تشکر می‌شود.

## References

1. Gill N, Bhaskar N. Sturge Weber syndrome: A case report. Contemporary Clinical Dentist. 2010; 1(3): 183-185.
2. Jing Z, Nan L, Xia Z, Jian W. Sturge Weber syndrome: A case report and review of literatures. Chinese Medical Journal. 2010; 123 (1): 117-121.
3. Zarrof C, Isaacs K. Neurocutaneous syndromes: behavioral features. Epilepsy Behavior Journal. 2005; 7: 133-142.
4. Comi A. Pathophysiology of Sturge Weber syndrome. Journal of Child Neurology. 2003;18: 509-516.
5. Kligman R, Behrman R, Jenson H. Nelson text book of pediatrics, 19th edition. 2011, 2051-2052.
6. Lin D, Gailloud P, Mccarthy E. Oromaxillofacial osseous abnormality in Sturge Weber syndrome. Journal of Neuroradiology. 2006; 27(2): 274-277.
7. Saiz A, Gaya M, Prados E, Vallecillo M. Juvenile ossifying fibroma: A case study. Medicine Oral Patologia Oral Journal. 2004; 9(5): 454-458.
8. Ahluwalia T, Lata J, Kanwa P. Sturge Weber syndrome with intraoral manifestation. Indian Journal of Dentology Research. 1998; 9:140-144.
9. Neto F, Vieira M, Ximenes L, Jacob C. Clinical features of sturge Weber syndrome. International Archives of Otorhinolaryngology. 2008; 12: 565-570.
10. Conceicao J, Sanos L, Bahia T. Sturge Weber syndrome: A case Report. Revista Sul-Brasileira de Odontologia. 2011; 8(4): 469-472.
11. Babaji P, Prasanth M, Manjunath B. Sturge Weber syndrome in association With Pyogenic granuloma: A case report. Journal of International Dental and Medical Research. 2012; 5:41-44.
12. Roach E. Neurocutaneous syndrome. Pediatric Clinical North American. 1992; 39(4):591-620.
13. Sampaio G, Pereira J, Cazal C. Chronic Apical periodontitis in patients with bilateral Sturge weber syndrome: report of a case. Odontologia Clinico Cientifica. 2008;7: 81-85.
14. Lina D, Gaillouda P. Oromaxillofacial osseous abnormality in Sturge Weber syndrome; Case report and review of the literature. American Journal of Neurology. 2006; 27:274-277.
15. Gasparini G , Perugini M, Vetrano S. Sturge Weber Syndrome Type I "Plus": A Case Report. The Internet Journal of Neurology. 2006; 5: 2.
16. Fay A, Fynn N. Klippel Trenaunay syndrome and rhabdomyosarcoma in a 3 year-old. Archieve of Ophthalmology. 2003; 121:727-729.