

نتایج دوازده مورد افزایش طول یک طرفه اندام تحتانی با استفاده از اکسترنال فیکساتور رضائیان در بخش ارتوپدی بیمارستان سینا بین سال‌های ۱۳۸۱-۱۳۸۴

دکتر محمدجواد زهتاب*، دکتر علیرضا نادری پور**، دکتر مسعود توسلی*

چکیده:

زمینه و هدف: روش‌های گوناگون و شناخته شده‌ای برای افزایش طول اندام‌ها وجود دارد. بکارگیری اکثر این روش‌ها مستلزم تجربه زیاد و هزینه زیادی می‌باشد. معرفی وسیله‌ای با کاربرد آسان و ارزان برای افزایش طول اندام‌ها می‌باشد. این مقاله گزارش نتایج تحقیق روی گروهی از بیماران (Case series) با استفاده از اکسترنال فیکساتور رضائیان می‌باشد.

مواد و روش‌ها: ۱۲ بیمار شامل هفت دختر و پنج پسر بین سنین یازده تا بیست و هفت سال (متوسط ۱۶/۵ سال) از بین مراجعه کنندگان به درمانگاه ارتوپدی بیمارستان سینا در سال‌های ۱۳۸۱-۱۳۸۴ انتخاب شدند. هیچ یک از بیماران دارای بیماری زمینه‌ای استخوانی، انحرافات محوری اندام و ناپایداری مفصلی و مشکلات بافت نرم نبوده و کوتاهی بین چهار تا هفت سانتیمتر (متوسط پنج و نیم سانتیمتر) داشتند.

یافته‌ها: پس از کارگذاری وسیله و افزایش طول، روزی یک میلی‌متر، اصلاح بین چهار تا پنج سانتیمتر (متوسط ۴۳ میلی‌متر) در فاصله زمانی دوازده تا بیست ماه (متوسط نزدیک به پانزده ماه) به دست آمد و غیر از دو مورد که پس از هشت ماه نیاز به پیوند استخوان پیدا کردند، عارضه جدی دیگری به وجود نیامد. چهار مورد عفونت سطحی که با درمان سرپایی بهبود یافتند و دو مورد انحراف زیر ده درجه (پس از خارج کردن وسیله) مشاهده شد. بیماران بین دوازده تا هیجده ماه (متوسط چهارده ماه) پس از جوش خوردن کامل پیگیری شدند و عارضه طولانی مدتی مشاهده نگردید. زمان متوسط برای هر سانتیمتر افزایش طول در این بیماران ۷۴ روز به دست آمد.

نتیجه‌گیری: با این که زمان نسبتاً زیادی برای هر سانتیمتر افزایش طول شده است، وسیله معرفی شده از عوارض و هزینه کمی برخوردار بوده و می‌تواند به عنوان یکی از وسایل انتخابی برای افزایش طول اندام‌ها مطرح شود.

واژه‌های کلیدی: فیکساتور رضائیان، شاخص ترمیم استخوان، واگنر، الیزاروف، ارتوفیکس، شانز

نویسنده پاسخگو: دکتر محمدجواد زهتاب

تلفن: ۸۸۷۲۸۲۳۲

Email: Zehtab@Sina.tums.ac.ir

* استادیار گروه جراحی ارتوپدی، دانشگاه علوم پزشکی تهران، بیمارستان سینا، بخش جراحی ارتوپدی

** دستیار گروه جراحی ارتوپدی، دانشگاه علوم پزشکی تهران، بیمارستان سینا، بخش جراحی ارتوپدی

تاریخ وصول: ۱۳۸۴/۱۲/۱۸

تاریخ پذیرش: ۱۳۸۵/۰۱/۲۰

دکتر محمدجواد زهتاب - نتایج دوازده مورد افزایش طول یک طرفه اندام ...

زمینه و هدف



کوتاهی اندام از مراجعات رایج ارتوپدی بوده و در گذشته شایعترین علت آن ابتلاء قبلی به فلج اطفال بوده است.^۱ در سال‌های اخیر با توجه به گسترش پوشش واکسیناسیون از تعداد مبتلایان به فلج اطفال کاسته شده و علل شایع کوتاهی اندام، اختلالات مادرزادی تروماها و عفونت‌های استخوانی می‌باشد.^۱

در بسیاری از موارد، کوتاهی اندام همراه با سایر اختلالات بدشکل کننده مانند انحرافات استخوانی و ناپایداری‌های مفصلی می‌باشد که بسته به نوع درمان انتخابی می‌توانند همزمان با درمان کوتاهی و یا به طور جداگانه درمان شوند.^{۲-۳} برای بلند کردن اندام کوتاه از سالیان پیش تکنیک‌های مختلفی اعم از استفاده از اکسترنال فیکساتورهای حلقوی یا یک طرفه و استفاده ترکیبی از این وسایل روی هدایت‌کننده‌های داخلی کانال استخوانی ارائه شده‌اند،^{۴،۵} اما عملاً در حال حاضر از اکسترنال فیکساتور واگنر، ارتوفیکس و یا روش الیزاروف در سطح فراگیر استفاده می‌شود.^۶

هر کدام از این وسایل مزایا و معایب خاص خود را دارند که متعاقباً به هر یک پرداخته خواهد شد. هدف از ارائه این مقاله معرفی وسیله‌ای ساده با کاربرد نسبتاً آسان است که حداقل در سطح محدود به کار رفته نتایج قابل مقایسه‌ای با روش‌های مرسوم داشته است.

اکسترنال فیکساتور رضائیان در سال ۱۳۵۵ توسط آقای دکتر محمود رضائیان در بیمارستان سینای تهران طراحی و معرفی شد. متأسفانه غیر از تحقیق اولیه‌ای که توسط ایشان صورت گرفته و نتایج آن در یکی از شماره‌های JBJS 1976 منتشر شده،^۷ استفاده از وسیله ابداعی ایشان متروک شده است. وسیله شامل دو ستون طرفی و ۶ عدد شانز است (تصویر ۱).

در هر یک ستون‌ها قسمت پیچ‌دار متحرکی جهت کاهش یا افزایش طول و سه سوراخ برای جایگذاری شانزها در هر طرف قسمت متحرک وجود دارد. قسمت متحرک در هر دور چرخش یک میلی‌متر تغییر طول به وجود می‌آورد و توسط دو مهره در هر طرف قفل می‌شود تا حرکات آن در مواقع غیر ضروری مهار شود.



تصویر ۱- نمای اکسترنال فیکساتور رضائیان

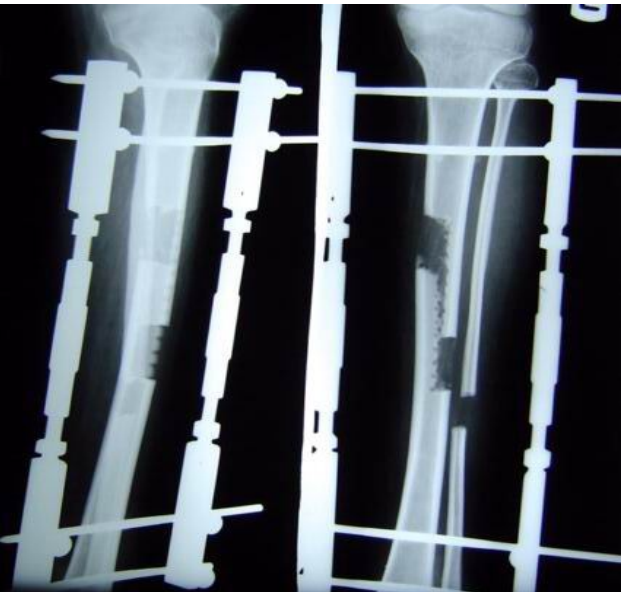
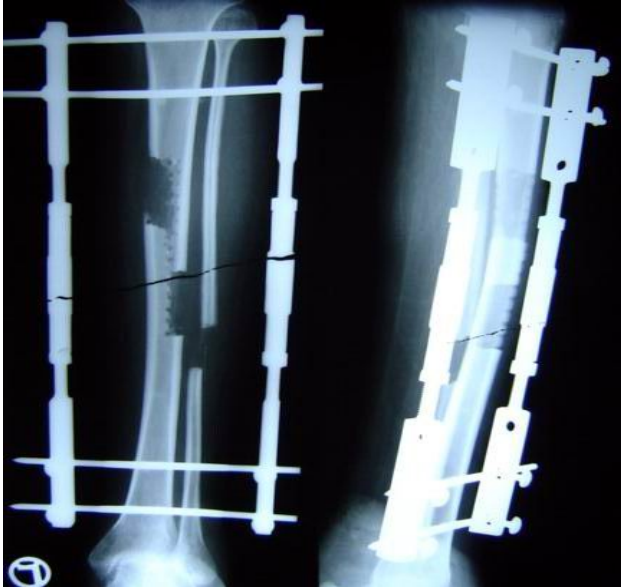
مواد و روش‌ها

از بین بیماران مراجعه کننده به درمانگاه ارتوپدی بیمارستان سینا بین سال‌های ۱۳۸۱-۱۳۸۴، تعداد ۱۲ بیمار با شرایط زیر انتخاب شدند: کوتاهی اندام تحتانی بیش از ۲ سانتیمتر نسبت به سمت مقابل، کوتاهی عمدتاً در قسمت تیبیال بوده باشد، بافت نرم و شرایط عروقی و عصبی اندام سالم باشد، بیماری زمینه‌ای استخوانی نداشته باشد، مفاصل بالایی و پائینی قطعه هدف پایدار باشند، انحراف محوری و چرخشی همراه نداشته باشد و بیمار از ثبات روانی و همکاری کافی برخوردار باشد. بیمارانی که انحراف عضو مبتلا، ناپایداری مفصلی، بیماری زمینه‌ای استخوانی و سن کمتر از ۶ سال داشتند کاندید استفاده از وسیله پیشنهادی نبودند.

دوازده بیمار انتخاب شده شامل ۷ دختر و ۵ پسر بین سنین یازده تا بیست و هفت سال (متوسط ۱۶/۵ سال) بودند، که کوتاهی بین چهار تا هفت سانتیمتر (متوسط ۵/۵ سانتیمتر) در اندام تحتانی داشتند. پس از توجیه بیماران و والدین در مورد نحوه عمل، اهداف مورد انتظار و تازگی استفاده از وسیله

نشریه جراحی ایران، دوره ۱۴، شماره ۱، سال ۱۳۸۵

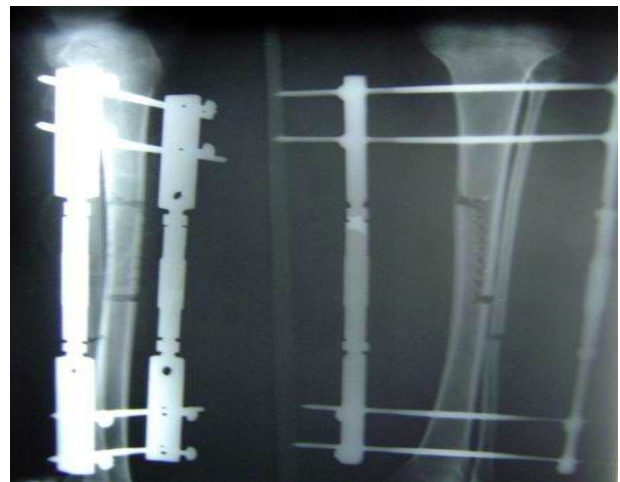
بررسی می‌شد (تصاویر ۳ و ۴). مراجعات بیمار در مراحل افزایش طول هر دو هفته یک بار و در مرحله تحکیم کال استخوانی ماهیانه بوده است.



تصویر ۳- نمای تیبیای بیمار ۵ هفته (دو تصویر سمت چپ) و ۷ هفته پس از عمل (دو تصویر سمت راست)

در صورت عدم پیشرفت استخوان سازی و یا درد شدید سرعت افزایش طول، بسته به شدت علائم کاسته یا متوقف می‌شد. پس از رسیدن به طول مورد نظر، افزایش طول متوقف شده و پس از مشاهده کال استخوانی مطلوب، اکسترنال فیکساتور با بی‌حسی موضعی خارج شده و گچ PTB برای بیمار گرفته می‌شد و تا زمان جوش خوردن کامل به طور FWB

پیشنهادی، مقدار دقیق LLD با معاینه بالینی و تهیه اسکنوگرام مشخص می‌شد. با وجود افزایش خطر عفونت، استفاده از سه عدد شانز بدین علت بود که در صورت شل شدن یا الزام به خارج کردن یکی از شانزها ناپایداری در محل استئوتومی و انحراف اندام به وجود نیاید. پس از کارگذاری سه عدد شانز با رزوه‌های میانی در سمت دیستال و سه عدد شانز مشابه در سمت پروگزیمال تیبیا به طور موازی، ستون‌های دو طرف روی شانزها سوار می‌شد. سپس با برش پوستی عرضی و کنار زدن جزئی پریوست، ابتدا محل استئوتومی به شکل Z در میانه دیافیر استخوان با سرمته ۲/۵ مشخص شده و سپس با استئوتوم تیغه‌ای باریک کامل می‌شد. با چرخاندن قسمت پیچ‌دار هر دو ستون فاصله ۲ میلیمتر بین قطعات ایجاد شده و پریوست ناحیه ترمیم می‌شد. در تمام موارد فاشیاتومی پیشگیرانه زیر جلدی انجام و درون هم‌واگ کار گذاشته می‌شد (تصویر ۲).



تصویر ۲- نمای تیبیای بیمار با ۴ سانتیمتر کوتاهی بلافاصله پس از Z استئوتومی و کارگذاری وسیله رضائیان

روز بعد از عمل تمرینات فیزیوتراپی و ROM و راه‌اندازی PWB انجام شده و در روز دوم درن کشیده می‌شد. از روز پنجم بعد از عمل جداسازی قطعات با سرعت یک میلیمتر در روز (یک چهارم دور پیچ هر ۶ ساعت) انجام می‌گرفت. پس از اطمینان از آموزش صحیح بیمار در نحوه افزایش طول و رسیدگی به محل ورود شانزها، بیمار مرخص می‌شد.


در مراجعات بعدی، بیمار از نظر عفونت محل پین‌ها، شل شدن شانزها، سلامت عروقی و عصبی، انحرافات محوری اندام و پیشرفت استخوان‌سازی با تهیه رادیوگرافی AP و لترال

یافته‌ها

جزئیات نتایج در جدول ۱ آمده است. بین ۵-۴ سانتیمتر (متوسط ۴/۳ سانتیمتر) افزایش طول در بیماران صورت گرفته است. از زمان استئوتومی تا برداشتن اکسترنال فیکساتور، ۵۴-۱۳ هفته (به طور متوسط ۲۰/۵ هفته) و تا زمان جوش خوردن کامل ۲۰-۱۲ ماه (به طور متوسط ۱۴/۸۵ ماه) طول کشیده است. شاخص ترمیم استخوان (BHI) که بیانگر زمان متوسط برای افزایش هر یک سانتیمتر طول می‌باشد برای بیماران به طور متوسط ۷۴ روز بوده است.

۴ مورد عفونت محل شانزها وجود داشت که همگی سطحی بوده و با درمان سرپایی با آنتی‌بیوتیک و پانسمان مکرر درمان شدند. دو نفر از بیماران در طول درمان دچار اکوینوس مچ پا شدند که یک مورد با فیزیوتراپی درمان شده و مورد دیگر تحت عمل جراحی ATL قرار گرفت. در دو بیمار پس از گذشت ۵ ماه پیشرفت استخوان‌سازی متوقف شده و با وجود توقف روند افزایش طول در آنان و پیگیری‌های مکرر ماهانه، پس از گذشت سه ماه پیایی، پیشرفتی نداشتند. نهایتاً هر دو در ماه هشتم تحت پیوند استخوان قرار گرفتند و بهبود یافتند.

راه‌اندازی می‌شد. در صورت عدم پیشرفت استخوان‌سازی در ۳ ماه پیایی بیمار کاندید پیوند استخوانی می‌شد. پس از جوش خوردن کامل و باز کردن گچ بیماران هر سه ماه یک بار مورد پیگیری قرار می‌گرفتند. پیگیری بیماران بین دوازده تا هجده ماه (متوسط چهارده ماه) ادامه داشته است (تصویر ۴).



تصویر ۴- نمای تیبیای بیمار ۱۴ هفته پس از عمل کال استخوانی قابل توجهی را نشان می‌دهد

جدول ۱- مشخصات مربوط به بیماران

شماره مورد	۱	۲	۳	۴	۵	۶	۷	۸	۹	۱۰	۱۱	۱۲
سن	۱۹	۱۷	۱۱	۱۷	۲۷	۱۷	۱۲	۲۴	۱۵	۱۱	۱۴	۱۵
مقدار کوتاهی (سانتیمتر)	۵	۷	۴	۷	۷	۴	۴	۵	۵	۵/۵	۵/۵	۷
میزان اصلاح نهائی (سانتیمتر)	۴	۴	۴	۴/۵	۴/۵	۴	۴	۴	۴/۵	۴/۵	۴/۵	۵
روزهای بستری (روز)	۱۵	۸	۱۳	۱۴	۱۲	۱۰	۱۰	۱۶	۱۰	۱۰	۱۸	۱۵
زمان جوش خوردن (ماه)	۱۵	۱۷	۱۲	۱۸	۲۰	۱۵	۱۲	۱۷	۱۴	۱۲	۱۲	۱۴
زمان خارج کردن وسیله (هفته)	۵۴	۱۳	۱۳	۱۴	۱۴	۱۶	۱۸	۵۰	۱۳	۱۳	۱۵	۱۳
مقدار واروس (درجه)
مقدار والگوس (درجه)
مقدار رکورواتوم (درجه)
مقدار پروکوروواتوم (درجه)	.	.	۳	۷	.	.	.
اکوینوس	-	-	-	+	-	+	-	-	-	-	-	-
عفونت محل پین	-	+	-	-	+	+	+	-	-	-	-	-
شل شدن پین	-	-	-	-	-	-	-	-	-	-	-	-
شکستگی	-	-	-	-	-	-	-	-	-	-	-	-
نیمه دررفتگی مفصل	-	-	-	-	-	-	-	-	-	-	-	-
عوارض عصبی عروقی	-	-	-	-	-	-	-	-	-	-	-	-
جوش خوردن زود رس	-	-	-	-	-	-	-	-	-	-	-	-
نیاز به پیوند استخوان	+	-	-	-	-	-	-	+	-	-	-	-

افزایش طول قابل درمان هستند.^{۱۶} و^{۱۵} اما قیمت الیزاروف چندین برابر فیکساتورهای یک طرفه است و کار گذاشتن آن نیاز به تجربه دارد و زمان زیادی می‌گیرد.^{۱۷} و^{۱۸} به دلیل داشتن پین‌های بیشتر احتمال عفونت محل پین‌ها در کل بیشتر بوده و تمیز کردن تک‌تک آنها و نحوه افزایش طول در آن، خصوصاً هنگامی که با انحراف اندام همراه باشد، مشکل بوده و نیاز به پیگیری مستمر عملکرد بیمار دارد.^{۱۷-۲۰} به دلیل داشتن حجم بالا و فراگیر، وسیله ابداعی الیزاروف از نظر ظاهری برای بیمار آزار دهنده بوده و پنهان کردن آن مشکل می‌باشد.^{۱۶}

اکسترنال فیکساتور رضائیان با این هدف طراحی شده که در عین سادگی و ارزانی، قسمتی از مشکلات فیکساتورهای یک طرفه را برطرف کند. با توجه به محل مشخص هر کدام از شانزها در ستون‌های طرفی، کار گذاشتن آن بسیار ساده و سریع است به طوری که در کمتر از ده دقیقه (به طور متوسط هفت دقیقه) قابل انجام است و هزینه تهیه آن برای بیمار کمتر از پنجاه هزار ریال برآورد شده است. دو طرفه بودن وسیله باعث جلوگیری از انحراف اندام در پلان کارگذاری شده و بیمار را قادر به وزن‌گذاری نسبی بلافاصله بعد از عمل می‌کند. در صورت بروز احتمالی هرگونه انحراف در پلان کارگذاری وسیله، اصلاح آن با توقف افزایش طول در یک طرف و ادامه آن در سمت مقابل به راحتی مقدور است و غیر از خارج کردن فیکساتور که به طور سرپایی انجام می‌شود نیاز به اقدام جراحی بعدی ندارد.^۷

با دقت در نتایج حاصله (جدول ۱)، دیده می‌شود که تمام بیماران در نهایت ترمیم یافته و غیر از چهار موردی که به دلیل عدم تحمل بیمار، افزایش طول متوقف شده، اصلاح قابل ملاحظه‌ای به دست آمده و جز دو موردی که احتمالاً به دلیل عدم استفاده صحیح از وسیله نیاز به پیوند استخوان پیدا کردند، عارضه جدی به وجود نیامد. نکته قابل تأمل آن است که **Bone Healing Index** این بیماران در حد قابل توجهی طولانی‌تر از وسایل شناخته شده می‌باشد.^{۱۴} و^{۱۵}

محدودیت‌های مطالعه: به دلیل کم بودن تجربه استفاده از این وسیله، محدودیت‌هایی در انتخاب بیماران اعمال شد، تا مواردی که مبتلا به درگیری چند عضوی، انحرافات محوری و سایر عوامل احتمالی مخدوش کننده بودند حذف شده و فقط بیمارانی که کوتاهی یک طرفه ساده و خالص داشته‌اند در مطالعه باقی بمانند.

پس از سئوالات دقیق مشخص شد که هر دو مورد بدون توجه به آموزش‌های داده شده، به طور نامنظم اقدام به تغییر طول اندام می‌نموده‌اند. به طوری که گهگاه مسأله را برای چند روز فراموش کرده و پس از به خاطر آوردن اقدام به جبران آن در یک مرحله می‌نموده‌اند.

غیر از این عامل زمینه‌ای دیگری برای جوش نخوردن در هیچ یک مشاهده نشد.

پس از خارج کردن فیکساتور و گچ‌گیری در دو بیمار انحراف تیبیا به صورت زاویه‌دار شدن به قدام به وجود آمد. با توجه به این که مقدار انحراف در هر دو مورد کمتر از ده درجه بود، اقدام خاصی صورت نگرفت. هیچ موردی از واروس، والگوس یا رکورواتوم مشاهده نشد.

در هیچ یک از موارد ناپایداری مفاصل زانو و مچ پا، اختلال عروقی و عصبی، جوش خوردن زودرس، شل شدن شانزها، شکستگی در اطراف پین‌ها، شکستگی تأخیری در طول مدت پیگیری و سندرم کمپارتمان به وجود نیامد. در چهار بیمار به دلیل درد غیرقابل تحمل مجبور به کند کردن روند افزایش طول و نهایتاً توقف آن شدیم که باعث عدم دستیابی به اصلاح مورد نظر شد.

بحث و نتیجه‌گیری

اکسترنال فیکساتورهای واگنر، ارتوفیکس و الیزاروف سال‌هاست که مورد استفاده قرار گرفته و کارآیی و امتیازات آنها مشخص شده است.^{۲۱} و^{۲۲} اما هیچ کدام خالی از اشکال نیستند. کار گذاشتن واگنر و ارتوفیکس نسبتاً ساده بوده و هزینه بالایی را بر بیمار تحمیل نمی‌کنند. نحوه افزایش طول در آنها راحت است و هر فرد عادی با آموزش مختصری قادر به استفاده از آن به طور سرپایی می‌باشد.^{۹-۱۲} اما به دلیل یک طرفه بودن این وسایل و محدودیت‌هایی که بافت نرم سمت مقابل اندام و نیروهای وارده به وسیله اعمال می‌کنند، قابلیت کنترل انحراف اندام را نداشته‌اند و در برخی موارد انحرافات قابل توجهی، خصوصاً در صفحه کورونال، در حین افزایش طول اتفاق می‌افتد.^{۱۳} و^{۱۴} در عین حال پس از خارج کردن وسیله معمولاً نیاز به فیکسسیون داخلی وجود دارد.^{۱۴} و^{۱۵} وسیله پیشنهادی الیزاروف بسیاری از این اشکالات را مرتفع ساخته است.

بیمار از ابتدا قادر به وزن‌گذاری روی اندام مبتلا می‌باشد و انحرافات اولیه یا انحرافات ثانویه که احیاناً در طول درمان حادث شوند، به اضافه انحرافات چرخشی اندام، همگی در زمان

دکتر محمدجواد زهتاب - نتایج دوازده مورد افزایش طول یک طرفه اندام ...

نتیجه آنکه، با توجه به مجموع موارد مطرح شده، به نظر می‌رسد که وسیله معرفی شده می‌تواند به عنوان یکی از انتخاب‌های قابل قبول برای افزایش طول اندامها مطرح باشد. امید است که تحقیقات بیشتری در این زمینه انجام شود تا یافته‌های این بررسی‌ها راه را برای مقایسه نتایج این وسیله با سایر روش‌ها و بهبود آن باز کند.

این مسأله و نیز کوتاهی زمان مطالعه باعث کاهش تعداد موارد معرفی شده گردیده و نتایج حاصله قابلیت تحلیل آماری و تعمیم ندارند. از طرفی مقاله داخلی درباره نتایج افزایش طول اندامها، حداقل در حوزه بررسی نویسندگان، برای مقایسه به دست نیامد و مقایسه نتایج این تحقیق با مقالات کلاسیک که در دست خبرگان این فن انجام شده شاید معنادار نباشد.

Abstract:

Results OF 12 Tibial Lengthening with Rezaian External Fixator Between 2002-2005 in Sina Hospital, Iran

Zehtab MJ. MD^{}, Naderipour A. MD^{**}, Tavasoli M. MD^{*}*

Introduction & Objective: There are a variety of methods for limb lengthening; with their known advantages and disadvantages. We intended to re-introduce an easy and economic device for lengthening. Here the results of 12 cases of unilateral tibial lengthening with REZAIAN external fixator are represented.

Materials & Methods: Twelve cases of unilateral tibial shortening (4-7 cm, average 5.5), including 7 females and 5 males between 11-27 years old (average 16.5 y/o), with no accompanying limb deviation, angulation, joint contracture/subluxation, soft tissue compromise or underlying bone disease were selected. Patients underwent unilateral lengthening of 1 mm/day with REZAIAN external fixator, and subsequent PTB cast and FWB after appearance of proper callus. PTB cast was discarded after radiologic union.

Results: Correction of 4-5 cm (mean 43 mm) in 12-20 month period (mean 15 month) was obtained. The mean time for every centimeter of lengthening was 74 days. There were no neurovascular, joint or substantial angulatory complication. There was 4 pin track infections which were managed with oral antibiotics, and 2 patients needed bone grafts following delayed union, 8 month after surgery. All cases were followed for at least 12 months, and no major problem was encountered.

Conclusions: Although the mean time for lengthening is higher than conventional lengthening devices, the introduced device has advantage of easy application and low price and few complications.

***Key Words: Rezaian External Fixator, Bone Healing Index, Wagner Device, Ilizarov,
Orthofix Device, Shanz***

* *Assistant Professor of Orthopedic Surgery, Tehran University of Medical Sciences and Health Services, Sina Hospital, Tehran, Iran*

** *Resident of Orthopedic Surgery, Tehran University of Medical Sciences and Health Services, Sina Hospital, Tehran, Iran*

References:

1. Herring JA: Tachdjian's Pediatric Orthopedics: Volume 2, 1039-1117, 2002.
2. Paley D: Current techniques of limb lengthening, JPO 8:73, 1988.
3. Stanitski DF: Limb-length inequality: assessment and treatment options, J Am Acad Ortho Surg 7:143, 1999.
4. Kempf I, Grosse A, Abalo C: Locked intramedullary nailing: its application to femoral tibial axial, rotational, lengthening and shortening osteotomies, Clin Ortho 212:165, 1986.
5. Aaron AD, Eilert RE: Results of the Wagner and Ilizarov methods of limb lengthening, JBJS 78A:20, 1996.
6. Paley D, Fleming BS, Catagni M, et al: Mechanical evaluation of external fixators used in limb lengthening, Clin Ortho 250: 50, 1990.
7. Rezaian SM: Tibial lengthening using a new extension device. Report of 32 cases, JBJS 58(2) 239: 43, 1976.
8. Dal Monte A, Donzelli O: Comparison of different methods of leg lengthening, JPO 8:26, 1988.
9. Dahl MT, Fischer DA: Lower extremity lengthening by Wagner's method and by callus distraction, Ortho Clin North Am 22: 643, 1991.
10. Guarniero R, Barros Junior TE: Femoral lengthening by Wagner method, Clin Ortho 250: 194, 1990.
11. Kawamura B, Hosono S, Takahashi T: Principles and techniques of limb lengthening, Int Ortho 5: 69, 1981.
12. Guidera KJ, Hess WF, Highhouse KP, et al: Extremity lengthening: results and complications with the Orthofix system, JPO11: 90, 1991.
13. Hood RW, Riseborough EJ: Lengthening of lower extremity by the Wagner method: a review of Boston Children's Hospital experience, JBJS 63A: 1122, 1981.
14. Canale TS: Campbell's Operative Orthopedics: 2003;Volume 2: 1058-1067.
15. Bell DF, Boyer MI, Armstrong PF: The use of the Ilizarov technique in the correction of limb deformities associated with skeletal dysplasia, JPO 12:283, 1992.
16. Bonnard C, Favard L, Sollogoub I, et al: Limb lengthening in children using Ilizarov method, Clin Ortho 293: 83, 1993.
17. Garcia-Cimbrello E, Olsen B, Ruiz-Yague M, et al: Ilizarov technique: results and difficulties, Clin Ortho 283: 116, 1992.
18. Paley D: Problems, obstacles and complications of limb lengthening by Ilizarov technique, Clin Ortho 250: 81, 1990.
19. Caton J: Leg lengthening with the Ilizarov technique: analysis and results of a multicenter study, Rev Chir Ortho 73(suppl 2): 23, 1987.
20. Herzenberg JE, Paley D: Leg lengthening in children, Curr Opin Pediat 10: 95, 1998.