

گزارش یک مورد کیست هیداتید اولیه انتوم

دکتر علی غفوری*، دکتر شیرزاد نصیری**، دکتر محمدرضا مبین***،

دکتر مهدی تهمتن***، دکتر محمد نظری***

چکیده:

کیست هیداتید، در بسیاری از نقاط جهان و از جمله در کشور ما یک بیماری آندمیک است که از نظر بهداشت عمومی، جهات سیاسی و اقتصادی و مهاجرت واجد اهمیت زیادی است. کیست هیداتید می تواند در هر قسمتی از بدن جایگزین گردد. در این مطالعه یک مورد نادر کیست هیداتید اولیه انتوم گزارش می شود که یافته ای نادر بوده و به تعداد معدودی در منابع ذکر شده است. با توجه به آندمیک بودن بیماری کیست هیداتید در ایران، توجه بیشتر به کیست هیداتید و مروری بر منابع جدید تشخیص و درمان آن مفید به نظر می رسد.

واژه های کلیدی: کیست، هیداتید، انتوم

زمینه و هدف

دیواره سینه، عضلات، طحال، لوزالمعده، حفره صفاق، کانال اینگوینال، پستان، استخوان و نسج نرم، انتوم، آدرنال، تخمدان، رحم، دیافراگم، مدیاستن، دیواره قدامی شکم، مزانتر مزو سیگموئید (با علایم انسداد روده) و خلف صفاق نیز دیده شده^{۱-۴} که این پراکندگی درگیری مشکلات تشخیصی ایجاد کرده و منجر به تأخیر در تشخیص و بروز عوارض می گردند. مرگ و میر حدود ۴٪ در مورد این بیماری گزارش شده است.^{۲،۶-۷} از کل موارد ذکر شده در نقاط نادر تنها بین ۷٪ تا ۳۳٪ اولیه بوده و اکثراً بیماری همزمان کبدی هم

کیست هیداتید در بسیاری از نقاط دنیا به صورت آندمیک وجود دارد. در هر فردی که در نواحی آندمیک زندگی می کند و با یک ضایعه کیستیک در یک نقطه از بدن مراجعه می کند، بایستی در درجه اول به آن مشکوک شد. این بیماری می تواند هر قسمتی از بدن را مبتلا کند.^{۱-۳} کیست هیداتید بیشتر در کبد (۵۹-۷۵٪) و ریه (۱۵-۲۷٪) جایگزین می شود، در ۳٪ موارد در کلیه و در ۱-۴٪ در استخوان و ۱-۲٪ در مغز گزارش شده است. در سایر قسمت های بدن از جمله سینوس کاورنو، غده تحت فکی، تیروئید، قلب، پرده جنب،

نویسنده پاسخگو: دکتر علی غفوری

تلفن: ۸۸۲۲۰۰۵۳

Email: aghafouri@sina.tums.ac.ir

* استاد گروه جراحی عمومی، دانشگاه علوم پزشکی تهران، بیمارستان دکتر شریعی

** استادیار گروه جراحی عمومی، دانشگاه علوم پزشکی تهران، بیمارستان دکتر شریعی

*** دستیار گروه جراحی عمومی، دانشگاه علوم پزشکی تهران، بیمارستان دکتر شریعی

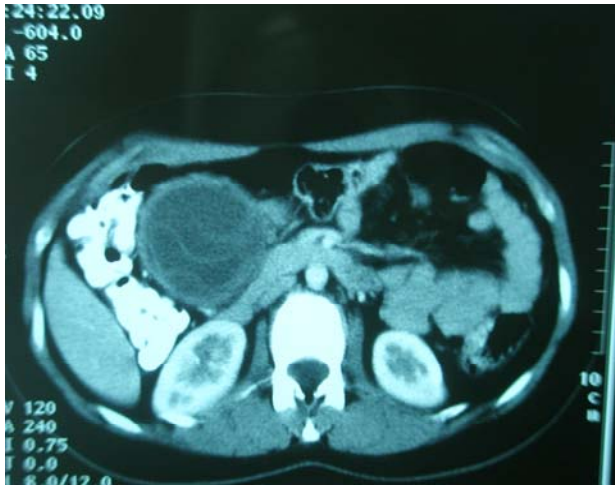تاریخ وصول: ۱۳۸۷/۱۰/۰۸

تاریخ پذیرش: ۱۳۸۸/۰۸/۲۷

نشریه جراحی ایران، دوره ۱۷، شماره ۳، سال ۱۳۸۸

در پرسمان بیشتر از بیمار معلوم شد که وی از شش ماه قبل دچار درد ثابت، گاهگاهی و خفیف شکم در ناحیه اپی گاستر بوده و به پشت تیر می کشیده است. درد بیمار با غذا خوردن و وضعیت قرار گرفتن بیمار ارتباطی نداشته است. اشکال در اجابت مزاج و استفراغ را ذکر نمی کرد. سابقه بیماری خاصی نداشت، سابقه سزارین را در سال گذشته داشت. در معاینه توده ای در خط وسط شکم در بالای ناف در لمس عمیق حس می شد. در سی تی اسکن شکم با ماده حاجب خوراکی یک ضایعه کیستیک با مشخصات کیست هیداتید در امتنوم وی گزارش شد، عارضه دیگری در سی تی اسکن شکم گزارش نشده است (تصویر ۲).

در آزمایشات بیمار فرمول شمارش گلبول های خون و تست های کبدی طبیعی و تست الیزا منفی بوده است.



تصویر ۲ - سی تی اسکن کیست هیداتید امتنوم

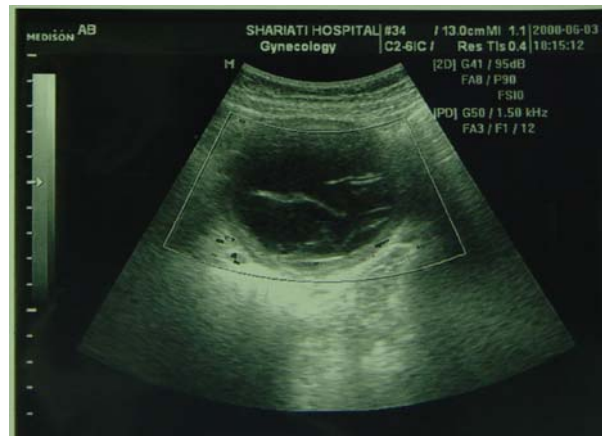وی سابقه تماس با حیوانات را ذکر کرد. تشخیص قبل از عمل بیمار کیست مزانتز بود. بیمار در تاریخ ۸۷/۰۹/۲۴ تحت عمل جراحی لاپاراتومی قرار گرفت و کیست به همراه قسمتی از امتنوم جدا و بطور سالم خارج شد، سایر نقاط شکم طبیعی بود. در بررسی کیست از نوع هیداتید عفونی و حاوی لایه زایا بود (تصویر ۳). در پاتولوژی کیست هیداتید حاوی لایه های زایا و کلسیفیکاسیون و نکروز و انفیلتراسیون مزمن گزارش گردیده است (تصویر ۴).

داشته اند.^{۱-۸} کیست هیداتید داخل صفاق گرچه نادر است و تقریباً ۱۳٪ موارد هیداتیدوز داخل شکمی را تشکیل می دهد، ولی یک تظاهر مهم بیماری به حساب می آید.^۲ این کیست ها معمولاً ثانویه با پارگی خودبخودی یا جراحی یا در نتیجه تروما به کیست هیداتید کبد و یا طحال مبدل می شوند و با درد شکم، توده شکم و تظاهرات آنافیلاکتیک و حساسیت از جمله کهیر تظاهر می کنند. ممکن است خودبخود پاره شود و یا به دور خود بچرخد و یا به صورت یک توده تخمدانی تظاهر کند.

نوعی از آن موسوم به کیست اولیه امتنوم از نادرترین فرم کیست هیداتید به حساب می آید. به دلیل نادر بودن آن منظره تصویر برداری واحدی نیز برای آن گزارش نشده است. در تشخیص افتراقی کیست هیداتید اولیه امتنوم، کیست مزانتزیک و کیست دوپلیکاسیون مطرح می شوند.^۲ علت ایجاد کیست اولیه امتنوم معلوم نیست.^۵

معرفی بیمار

بیمار خانم ۲۱ ساله متأهل صاحب یک فرزند ۸ ماهه که بعد از گذاردن آی یو دی دچار درد شکم می گردد و برای بررسی محل آن از وی سونوگرافی شکم به عمل می آید که یک کیست با ابعاد ۶۳×۷۶ میلی متر با مشخصات کیست هیداتیک (حاوی جدار دو لایه و سپتا و دیواره های داخلی) در ناحیه پور توهایپتیس شکم مشاهده می شود (تصویر ۱).



تصویر ۱ - سونوگرافی شکم، وجود کیست هیداتید در امتنوم

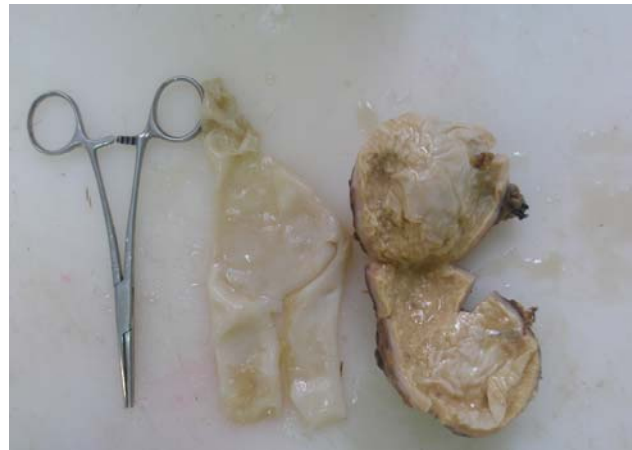دکتر علی غفوری - گزارش یک مورد کیست هیداتید اولیه امتنوم

شن‌های هیداتید را در کیست‌های سالم و نیز غشاء شناور و وزیکول‌ها را نشان دهد.^{۱۲} سی‌تی اسکن در کیست امتنوم کمک بیشتری نسبت به اولتراسوند نمی‌کند.^{۱۳} ولی به طور کلی می‌تواند کلسیفیکاسیون کیست و ساختمان کیست را در ماوراء کلسیفیکاسیون نشان دهد.^{۱۳} در سی‌تی اسکن و سونوگرافی نمای تیبیک کیست‌های سودو و کمپلکس با دیواره‌هایی با ضخامت‌های متفاوت دیده می‌شود. تشخیص آزمایشگاهی با تست الیزا می‌باشد که برای آنتی‌ژن اکینوکوک در ۸۵٪ از بیماران آلوده مثبت است.^{۱۴}

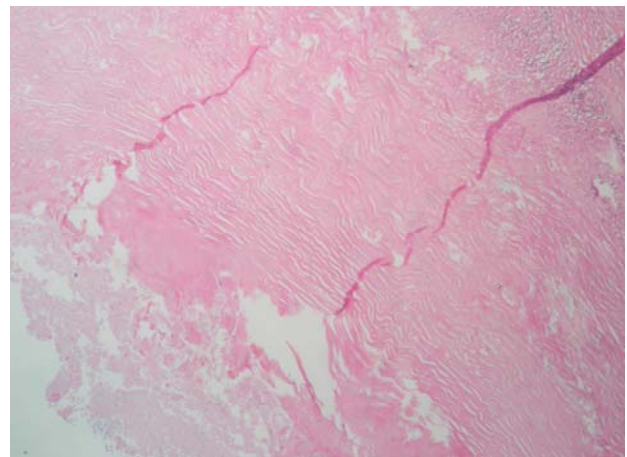
در کیست اولیه امتنوم معمولاً کیست منفرد است، ولی کیست منفرد را بطور نادر در لوزالمعده، لگن، مدیاستن، قلب، مغز، طناب نخاعی، چشم، بیضه، استخوان، مثانه، عضله و پوست گزارش کرده‌اند. در منابع انگلیسی تا سال ۲۰۰۹ میلادی تنها یک مورد کیست منفرد و ایزوله امتنوم گزارش شده است.^{۱۳}

قبل از آنکه پارازیت‌ها به نواحی غیر معمول بدن برسند، باید اول از فیلتر کبدی و سپس از فیلتر ریوی بگذرند.^۹ کیست هیداتید همچنین می‌تواند انتشار لنفاتیکی داشته باشد، به طوری که در صورت عدم درگیری کبد، ریه و طحال کیست هیداتید در فضای خلف صفاقی و زیرجلدی باعث درگیری عضلانی منتشر شده است. تعیین قبل از عمل بیماری و تشخیص‌های افتراقی آن با توجه به محل درگیری ضایعه در موارد غیر معمول آن در بیماران مشکل بوده و همیشه احتمال تشخیص داده نشدن قبل از عمل آن وجود دارد.^۸ تشخیص بیماری با مجموعه‌ای از روش‌های تشخیصی شامل تصویربرداری، اسکن و تست‌های تشخیصی آزمایشگاهی و سرولوژیک می‌باشد.^{۱۵} گاهی ممکن است از لاپاراسکوپ هم استفاده شود.^۵ با توجه به اینکه کیست‌های هیداتید طیف وسیعی از علائم را ایجاد می‌کنند، همیشه باید در تشخیص افتراقی ضایعات متعدد شکمی مدنظر باشد.

به هر حال در بررسی مقالات گزارش شده تعداد موارد کیست هیداتید منفرد اولیه امتنوم بسیار محدود است.^{۱۶} هدف از درمان کیست هیداتید برداشتن کیست فعلی و جلوگیری از عود و عوارض است. جراحی خواه به صورت کنسرواتو و یا به صورت رادیکال هنوز درمان انتخابی کیست است. نوع عمل بستگی به تعداد و محل قرار گرفتن کیست‌ها دارد و شامل برداشتن کامل کیست، پری سیستکتومی و مارسوپالیزاسیون



تصویر ۳- نمای ماکروسکوپی کیست خارج شده از شکم بیمار



تصویر ۴- مقطع میکروسکوپی جدار کیست

بعد از عمل بیمار با حال عمومی خوب و بدون عارضه بیمارستان را ترک نمود. برای بیمار آلبندازول به میزان ۱۰ میلی‌گرم به ازاء هر کیلوگرم وزن تجویز گردید. در بررسی‌های فامیلی بعد از عمل در دو نفر از خانواده بیمار کیست هیداتید کبد کشف گردید.

بحث

بیماری کیست هیداتید توسط مرحله لاروی اکینوکوکوس گرانولوزوس ایجاد می‌شود. انسان میزبان واسط بوده و با خوردن مواد آغشته به مدفوع سگ سانان آلوده می‌شود، کیست هیداتید می‌تواند بدون عارضه و بدون علامت باشد یا پاره شده و به طور ثانویه عفونی گردد یا دیگر ارگان‌ها را عفونی کند. سونوگرافی روش انتخابی تصویربرداری است و در ۹۵٪ موارد منجر به تشخیص می‌شود و می‌تواند

بنابراین تجویز آلبندازول قبل و بعد از عمل ضروری است. استفاده از لاپاراسکوپی هم در موارد معدودی انجام شده است.

نتیجه‌گیری

کیست هیداتید، به عنوان یک مشکل بهداشتی در بعضی نقاط آسیا (مثل ایران)، حواشی دریای مدیترانه، اقیانوسیه و آمریکای جنوبی باقی مانده است و این بیماری هر ناحیه یا ارگانی از بدن را می‌تواند درگیر کند و در تمامی بیماران مناطق آندمیک با یک توده کیستیک باید مد نظر باشد.^۹

می‌باشد.^{۱۲} آلبندازول می‌تواند به درمان کمک کند. در مواردی هم که کیست به پوست چسبیده باشد از روش آسپیراسیون از طریق جلد - تزریق الکل و آسپیراسیون مجدد استفاده می‌شود، ولی در کیست‌های بدون چسبندگی امتوم به جدار به مصلحت نیست. لاپاراسکوپی هم در مواردی مورد استفاده قرار می‌گیرد.^{۱۳} در موارد کیست داخل شکمی سیستکتومی کامل یا ناقص با یا بدون درناژ و یا امنتوپکسی درمان مناسب می‌باشد. روش جراحی در بیمار ما به صورت رزکسیون کامل کیست بدون باز شدن آن بود. به هر صورت درمان به هر روش که انجام شود بایستی از پراکنده شدن عناصر زایا با جدیت اجتناب گردد و

Abstract:

Report of a Case of Primary Hydatid Cyst of Omentum

Ghafari A. MD^{*}, Nasiri Sh. MD^{**}, Mobin M.R. MD^{***}, Tahamtan M. MD^{***}, Nazari M. MD^{***}

(Received: 29 Dec 2008 Accepted: 18 Nov 2009)

Hydatid cyst is an endemic disease in many parts of the world including our country. It is significant from the viewpoint of public health, political and economic and migration considerations. It can involve any part of human body. In this study we report a case of primary isolated hydatid cyst of omentum which is an unusual location for this disease. To the best of our knowledge this is the first case of primary isolated omental hydatid cyst in Iran. A similar case has been reported in the literature.

Due to endemic occurrence of hydatid disease in Iran, we review the literature in terms of unusual location of the disease, hoping to strengthen our knowledge about this disease.

Key Words: Cystic, Hydatid, Omentum

* *Professor of General Surgery, Tehran University of Medical Sciences and Health Services, Shariati Hospital, Tehran, Iran*

* *Assistant Professor of General Surgery, Tehran University of Medical Sciences and Health Services, Shariati Hospital, Tehran, Iran*

* *Resident of General Surgery, Tehran University of Medical Sciences and Health Services, Shariati Hospital, Tehran, Iran*

References:

1. Polat P, Kantarci M, Alper F, Suma S, Koruyucu, Okur A. Hydatid Disease from Head to Toe . Radiographics. 2003; 23: 475-494.
2. Yuksel M, Demirpolat G, Sever A, Bakaris s, Bulbuloglu E, Elmas N Hydatid disease involving some rare locations in the body: a pictorial essay. Korean J Radiol. 2007, 8(6): 531-40.
3. Gossios KJ, Kontoyiannis DS, Dascalogiannaki M, Gourtsoyiannis NC. Uncommon locations of hydatid disease: CT appearances. Eur Radiol 1997; 7(8): 1303-8.
4. Gun F, Devecioglu D, Salman T. Traumatic rupture of hydatid cyst with unusual localization without liver involvement: a case report. Eur J Pediatr Surg. 2007 17(1): 59-61.
5. Galati G, Fiori E, Sammartino F, Cosenza M, Teggi A, Tiziano G, Bolognese A. [Unusual localizations of hydatid cyst. Epidemiological aspects and diagnostic problems. Description of a clinical case] Minerva Chir 2003 Apr; 58(2): 231-4.
6. Khiari F, Fabre JM, Mzali R, Domergue J, Beyrouti MI. [Unusual locations of hydatid cysts] Ann Gastroenterol Hepatol (Paris) 1995 Oct; 31(5): 295-305.
7. Kiresi DA, Karabacakoglu A, Odev K, Karakose S. Uncommon locations of hydatid cysts. Acta Radiol. 2003, 44(6): 622-36.
8. Mosca F, et al .Our experience in the surgical treatment of peritoneal hydatid disease .G Chir. 2004, Nov-Dec25 (11-12): 385-9.
9. Hamamci Enver, Besim Hasan, et al .unusual locations of hydatid disease and surgical approach. ANZ journal of surgery .2004, 174: 356-360.
10. Huseyin Astarcioglu, Mehmet Ali Kockor, Omer Topalak, et al .Isolated mesosigmoidal hydatid cyst as an unusual cause of colonic obstruction: Report of a case. Surg To day. 2002. 31: 920-922.
11. Ionescu A, Trufin R, Jakab a, Jutis T:Primary hydatid cyst of the great epiploon with spontaneous rupture, hydatid peritonitis.Rev Chir Oncol Radiol ORL Oftalmol Stomatol Chir. 1985, 34(1): 53-56.
12. Daali M, Hssaida R, Zoubir M, Hada A, Hajji A. Peritoneal hydatidosis: a study of 25 cases in Morocco. Snate 2000; 10(4): 255-60.
13. Alis H, Kapan S, Oner O, Soyulu A, Dolay K, Kalaysi U M, Aygun E. Primary omental hydatid cyst. International Medical Case Reports Journal. 2009. 1.
14. Iskendar Sayek, et al. Diagnosis and treatment of uncomplicated hydatid cyst of the liver .world J surg 2001, 25: 21-27.
15. Ahmet turan Ilica, et al. Extra hepatic abdominal hydatid disease cause by Echinococcus granulosus. AJR 2007. 189: 337-343.
16. Sethi Sk, Patnaik S, et al .Isolated omental hydatid cyst .J Indian Med Assoc. 2004 Nov: 102 (11): 644-646.