

## ترمیم دفورمیتی بینی در شکاف لب با استفاده از غضروف دنده

دکتر فرهاد حافظی\*، دکتر بیژن نقیبزاده\*\*، دکتر عباس کاظمی آشتیانی\*\*\*

دکتر امیرحسین نوحی\*\*\*\*، غزل نقیبزاده\*\*\*\*\*

### چکیده:

**زمینه و هدف:** ترمیم دفورمیتی‌های شدید بینی در بیماران شکاف لب مادرزادی، اغلب ضایعاتی با شدت‌های مختلف بر جای می‌گذارد. این ضایعات را می‌توان به ضعف غضروف‌ها، کشش حاصل از زخم‌های بافت نرم و نقص‌های مادرزادی آنها نسبت داد. ترمیم این ضایعات مستلزم حمایت بافت‌های مستحکم، همچون غضروف دنده‌ای است.

**مواد و روش‌ها:** در این مطالعه، دو گروه از بیماران مبتلا دفورمیتی بینی ناشی از شکاف لب، انتخاب شدند و با پیوند غضروف اتولوگ تحت عمل جراحی قرار گرفتند. در گروه یک از غضروف سپتوم و گوش و در گروه دو از غضروف دنده و سپتوم بهره جویی شد. عکس‌های قبل و بعد از عمل جراحی بیماران هر دو گروه توسط دو پزشک مستقل بررسی شدند و نتایج هر گروه در چهار دسته بدتر، بهتر، خوب و عالی طبقه‌بندی شده و با تست من ویتنی مقایسه شدند.

**یافته‌ها:** مقایسه نتایج حاصل از اعمال جراحی صورت گرفته در دو گروه، اثر مثبت بهره‌گیری از غضروف دنده‌ای را نشان می‌داد که از نظر آماری نیز معنی‌دار بود ( $P < 0.05$ ).

**نتیجه‌گیری:** نویسندگان بر این باورند که استفاده از پیوند اتولوگ غضروف دنده‌ای، داربست محکمی جهت ترمیم این دفورمیتی فراهم می‌آورد و با کمترین میزان عوارض بعد از عمل همراه است.

### واژه‌های کلیدی: غضروف دنده، دفورمیتی بینی در شکاف لب

### زمینه و هدف

در دهه اخیر، تنها تعداد اندکی از مراکز درمانی  
ارجاعی، اقداماتی چون ارتودنسی قبل از عمل و قالب‌های  
غیرتهاجمی جهت حالت‌دهی لب‌ها و مختصری نیز بینی را  
برای بیماران دچار دفورمیتی بینی ناشی از شکاف لب

نویسنده پاسخگو: دکتر فرهاد حافظی

تلفن: ۲۲۲۵۰۶۲۳

E-mail: info@drhafezi.com

\* استاد گروه جراحی ترمیمی و پلاستیک، دانشگاه علوم پزشکی تهران، بیمارستان حضرت فاطمه و مرکز تحقیقات سوختگی

\*\* استاد گروه جراحی گوش و گلو و بینی، دانشگاه علوم پزشکی شهید بهشتی، بیمارستان لقمان

\*\*\* دانشیار گروه جراحی ترمیمی و پلاستیک، دانشگاه علوم پزشکی تهران، بیمارستان حضرت فاطمه

\*\*\*\* پاتولوژیست

\*\*\*\*\* دانشجوی پزشکی

تاریخ وصول: ۱۳۹۱/۰۶/۲۶

تاریخ پذیرش: ۱۳۹۱/۱۱/۲۹

نشریه جراحی ایران، دوره ۲۰، شماره ۴، سال ۱۳۹۱

حالت‌دهی بینی را دریافت نکرده بودند. تمامی بیماران LLC کولاپس و کوتاهی شدید کلوملا داشتند. در گروه اول ۲۲ بیمار مبتلا به دفورمیتی بینی ناشی از شکاف لب در گروه سنی ۱۷ تا ۲۹ سال جای داشتند که ۱۷ مورد یکطرفه و پنج مورد دو طرفه بودند. این گروه در فاصله آذر ماه سال ۱۳۸۳ تا مهر ماه ۱۳۸۸ تحت عمل جراحی قرار گرفتند. گروه دوم شامل ۲۶ بیمار مبتلا به دفورمیتی بینی ناشی از شکاف لب، ۱۸ مورد یک طرفه و هشت مورد دو طرفه، در گروه سنی ۱۶ تا ۳۳ بودند که جراحی آنها در فاصله اردیبهشت ماه ۱۳۸۸ تا بهمن ماه ۱۳۹۰ انجام شده بود. بیماران در دوران کودکی با روش‌های مختلفی تحت عمل جراحی قرار گرفته بودند.

در جراحی گروه اول غضروف سپتوم و گوش و در گروه دوم غضروف سپتوم و دنده استفاده شد، سایر تکنیک‌های جراحی در هر دو گروه مشابه بودند.

تمامی بیماران برای شش ماه تا سه سال، با میانگین ۱۸ ماه بعد از جراحی مورد بررسی قرار گرفتند. عکس‌های قبل و بعد از جراحی بیماران توسط دو جراح مستقل بینی مورد بررسی قرار گرفتند و در چهار گروه: بدتر (W)، بهتر (B)، خوب (G) و عالی (E) طبقه‌بندی شدند (جدول ۱ و ۲). نتایج جراحی موارد یک طرفه و دو طرفه با بهره‌گیری از آزمون من ویتنی مقایسه شدند.

تکنیک جراحی در گروه دوم: در ابتدا قبل از دستکاری بینی، غضروف دنده تحت بیهوشی عمومی برداشته شد. با یک برش چهار سانتیمتری، روی خط زیر پستان در فاصله دو سانتیمتری خط وسط در بانوان، و ناحیه تحتانی غضروفی - دنده‌ای در آقایان، غضروف از دنده‌ای ششم و هفتم گرفته شد. بعد از برداشت بافت، لایه‌های قفسه ی سینه بسته شدند. قبل از شروع جراحی روی بینی، غضروف به قطعاتی به قطر دو میلی‌متری بریده و در محلول سالین قرار گرفت. تمامی بیماران تحت روش جراحی باز قرار گرفتند که با جدا کردن غضروف خارجی فوقانی یا ULC از سپتوم، آناتومی غضروف‌های بینی را در معرض دید قرار می‌دهد. برای دستیابی به یک سپتوم صاف، بعد از جداسازی مخاط از طرفین، بخش خلفی آن خارج شده و L strut با حداقل عرض یک سانتی‌متر در سمت کودال و یک و نیم سانتی‌متر در قسمت دورسال حفظ شد. ستیغ ماگزیلاری در دفورمیتی‌ها به کمک استئوتومی به خط وسط برگشته و در موارد یک طرفه، قسمت‌هایی از این ستیغ که راه هوایی سمت سالم را تنگ کرده با استئوتومی برداشته شد. در انحراف شدید

[Cleft Lip Nose Deformity (CLND)] انجام می‌دهند، در حالی که در اکثر مراکز کشور این خدمات هنوز ارائه نمی‌شوند. به دلیل این تفاوت در توزیع امکانات درمانی، جراحی‌های ترمیم دچار دفورمیتی بینی ناشی از شکاف لب در دهه‌های اخیر موفقیت‌آمیز نبوده‌اند و نتیجه جراحی در نظر پزشک و بیمار نامطلوب است.

از روش Gunter با برش کوچک دو سانتیمتری و عوارض حداقل، برای برداشت غضروف دنده‌ای که نقش محوری در جراحی ترمیمی دفورمیتی بینی ناشی از شکاف لب دارد، استفاده می‌شود.<sup>۱</sup> با توجه به کوتاهی و کمبود بافت نرم در سمت شکاف و فشار قوی ناشی از زخم‌ها بر کلوملا (Columella)، بافت مستحکم غضروف دنده‌ای ساختاری مناسب جهت ترمیم دفورمیتی بینی ناشی از شکاف لب است (تصویر ۱).

در سمت شکاف، غضروف خارجی تحتانی یا LLC، ضعیف و بدشکل و روی هم خوابیده است، گهگاه نیز کوتاهی پره بینی و زخم در سمت شکاف رؤیت می‌شود. این نیروها باید توسط ساختاری مقاوم خنثی شوند تا بینی در وضعیت جدید خود پایدار بماند. جهت ترمیم فرورفتگی Nasal Sill و اختلال حلقه Nostril مقادیر زیادی غضروف مورد نیاز است. غضروف سپتوم که انتخاب اول در جراحی‌های رایئوپلاستی است، در اغلب موارد دچار دفورمیتی بینی ناشی از شکاف لب تحمل فشارهای وارده را نداشته و دچار تاخوردگی می‌شود، در عین حال سپتوم نمی‌تواند میزان غضروف مورد نیاز برای ترمیم دفورمیتی بینی ناشی از شکاف لب را فراهم کند. غضروف گوش ضعیف، الاستیک و بیچ خورده است و نمی‌تواند در ترمیم کوتاهی کلوملا و ضعف و خمیدگی ستون‌های طرفی مفید واقع شود. غضروف دنده از سایر پیوندهای اتولوگ استحکام بیشتری دارد و تغییر شکل‌های آن قابل پیش‌بینی است. هدف این مطالعه ارائه راهی جهت ترمیم مؤثر و دائمی ضایعات دفورمیتی بینی ناشی از شکاف لب است و تأکید آن بر لزوم دستیابی به یک بافت مستحکم اتولوگ است، که بتواند مقدار مورد نیاز جهت ترمیم ناهنجاری‌های وسیع را فراهم کند. طبق اطلاعات به دست آمده بافت اتولوگ دیگری در دسترس نیست که مانند غضروف دنده‌ای بتواند در ترمیم دفورمیتی بینی ناشی از شکاف لب مفید واقع شود.

## مواد و روش‌ها

دو گروه از بیماران انتخاب شدند که هیچ یک قبل از جراحی اولیه در دوران کودکی، اقداماتی چون قالب‌گیری و

دکتر فرهاد حافظی - ترمیم دفورمیتی بینی در شکاف لب با ...

بخیه‌هایی در عرض dome زده شد و غضروف صاف، بلند و محکم دنده‌ای به عنوان ستونی در کلوملا تعبیه شد. این ساختار نقش محوری در این جراحی دارد و باید بر نیروهای مخالف از قبیل کوتاهی کلوملا غلبه کند و ساختار سه پایه بینی را که توسط Anderson توصیف شده، اعاده نماید.<sup>۲</sup>

بخیه‌های عرضی dome و پیوندهای بافتی نوک بینی در حفظ قرینگی LLC های ترمیم شده کمک‌کننده هستند. در صورت ناکافی بودن ارتفاع بینی در این مرحله از پیوند نوک بینی استفاده شد.<sup>۳</sup> پوست اضافه Sill برداشته و فرورفتگی‌های پایه ala و Sill با تکه‌های غضروف ترمیم شد (تصویر ۲)، که حاصل آن ساختاری سه بعدی و استتیک می‌باشد. محل جراحی بسته شده و مثلث نرم (Soft Triangle) مورد بررسی قرار گرفت. پوست اضافه در صورت وجود، باید با تمام ضخامت برداشته شود.<sup>۴-۷</sup>

#### یافته‌ها

مقایسه عکس‌های قبل و بعد از جراحی بیماران دو گروه، تفاوت قابل توجهی را بین بیماران گروه یک و دو نشان داد که علاوه بر موارد یکطرفه بر موارد دو طرفه نیز صادق بوده و با P-value برابر ۰/۰۲۸ در موارد یک طرفه و ۰/۰۴۳ در موارد دو طرفه معنی دارند. نتایج نشان‌دهنده اثر مثبت استفاده از غضروف دنده‌ای در ترمیم دفورمیتی بینی ناشی در شکاف لب است (تصاویر ۳-۶).

سپتوم، استخوان‌های و مر و ستیغ عمودی اتموید نیز استئوتومی شده، در خط وسط قرار گرفتند. استئوتومی لترال و مدیال استخوان‌های بینی در بیمارانی که هرم بینی پهن یا غیر قرینه داشتند، صورت گرفت.

از خراش سپتوم و نیز بافت جداکننده (Spreader Graft) مستحکم جهت حفظ سپتوم در مکان مناسب استفاده شد. در بینی‌هایی که انحراف شدید دارند، اغلب ULCها غیر قرینه هستند و باید از بافت‌های جداکننده مقاوم با ضخامت‌های مختلف در ترمیم آنها استفاده شود. انتخاب جراحان، استفاده از قطعات غضروف دنده و فیکس کردن بافت ضخیم‌تر در سمت مقعر بود. ترمیم آناتومیک این ضایعات با غضروف ضعیف و خمیده گوش یا بافت اندک سپتوم ممکن نیست. غضروف‌های خارجی فوقانی با بخیه‌های ۰-۵ PDS روی غضروف‌های جداکننده، محکم شدند.

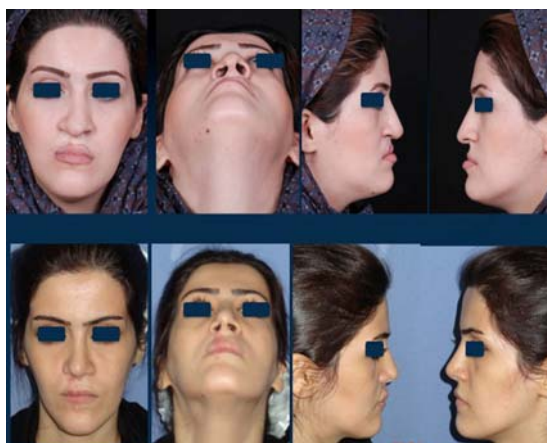با برش قسمت‌های فوقانی LLC عرض دو طرف برابر شد. با توجه به ضعف این ساختارها در سمت شکاف، یا هر دو سمت در موارد دو طرفه، با خارج کردن برش‌های LLC از پوست زیرین، لابه‌ای محکم از غضروف دنده‌ای پیوند شد. غضروف پیوندی باید از استحکام لازم برخوردار باشد و از حاشیه پیریفرم تا dome ادامه پیدا کند تا از خوابیدن پره‌های بینی جلوگیری شود و زاویه بینی و لب فوقانی و نیز ارتفاع بینی از صورت افزایش یابد و نوک بینی ظاهری قرینه یابد (تصویر ۲).

جدول ۱- نظر جراح مستقل در موارد یکطرفه

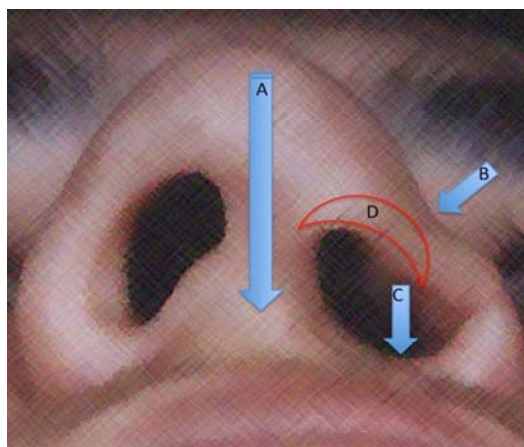
شماره بیمار	۱	۲	۳	۴	۵	۶	۷	۸	۹	۱۰	۱۱	۱۲	۱۳	۱۴	۱۵	۱۶	۱۷	۱۸
گروه یک	B	B	B	G	B	G	B	G	B	B	B	G	W	G	G	G	B	---
گروه دو	G	G	E	G	B	B	E	E	B	B	G	G	G	B	G	G	G	G

جدول ۲- نظر جراح مستقل در موارد دو طرفه

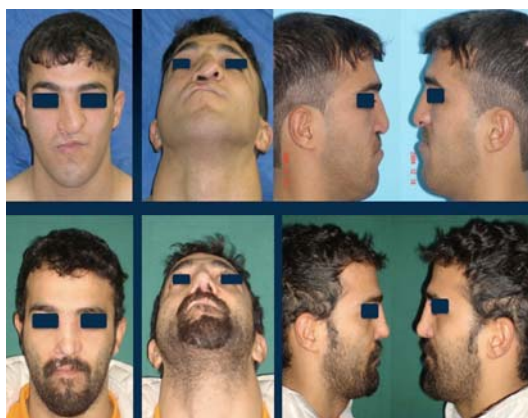شماره بیمار	۱	۲	۳	۴	۵	۶	۷	۸	۹	۱۰	۱۱	۱۲	۱۳	۱۴	۱۵	۱۶	۱۷	۱۸
گروه یک		B		B		W		G		B		---		---		---		
گروه دو		G		G		B		E		B		G		E		G		



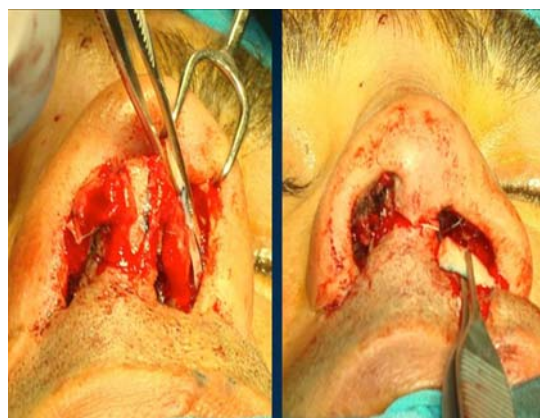
تصویر ۳- آنومالی بینی در شکاف لب دو طرفه در خانم ۲۴ ساله، ترمیم به وسیله غضروف‌های دنده انجام پذیرفته و عکس‌های ردیف پانزین ۱۹ ماه پس از جراحی گرفته شده است. فک بالای بیمار یک سال قبل از عمل بینی جلو آورده شده و *Abbey Flap* اخیراً جهت ترمیم کوتاهی سمت راست لب بالا استفاده شده است.



تصویر ۱- تصویر شماتیک دفورمیتی بینی در شکاف لب. A، فشار به سمت پائین به علت کوتاهی کالوملا و اسکار، B، غضروف ضعیف و جابه جا شده پره بینی، C، کف فرورفته و عریض بینی، D، پوست *Soft Triangle* اضافی.



تصویر ۴- دفورمیتی شدید بینی در آقای ۲۵ ساله، عکس‌های پس از عمل ۲ سال پس از جراحی گرفته شده است.



تصویر ۲- نحوه قرار دادن غضروف دنده جهت *Aalar Strut* و B، برجسته کردن کف بینی.



قرار گرفته، کرورای داخلی دفورمیتی پیدا کرده‌اند، نوک بینی پهن است و حفره بینی کف ندارد. در این موارد dome پایین‌تر از نرمال قرار گرفته و بخش انتهایی سپتوم بینی انحراف دارد. آنومالی‌های بافت نرم شامل کوتاهی پوست کلوملا و مخاط پره بینی، انحراف کلوملا، وسعت یافتن مثلث نرم و Seal فرو رفته است.

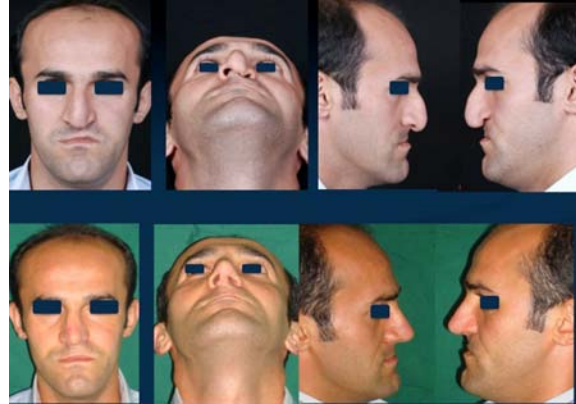مشکل اصلی در بیماران مبتلا دفورمیتی بینی ناشی از شکاف لب یک یا دو طرفه کوتاهی کلوملا است. در واقع با در نظر گرفتن جمع شدگی زخم‌ها و کمبود بافت، دستیابی به یک ظاهر قرینه و رضایت‌بخش با روش‌های متداول ناممکن است.<sup>۸</sup>

در مقالات روش‌های مختلفی پیرامون حل این مشکل ارائه شده. جایگزینی بافت نرم جهت تصحیح مثلث نرم و افزایش طول کلوملا توسط Tajima<sup>۹</sup> و Dibbell<sup>۱۰</sup> ارائه شد. شیوه‌هایی چون V-Y Advancement Flap, Abbey Flap و نیز Millard Fork Flap<sup>۱۱</sup> در ترمیم کوتاهی کلوملا در موارد شدید دو طرفه مفید بوده‌اند. با این حال استفاده از این روش‌ها بینی زیبا و قرینه مورد نظر بیمار را به همراه نخواهد داشت.

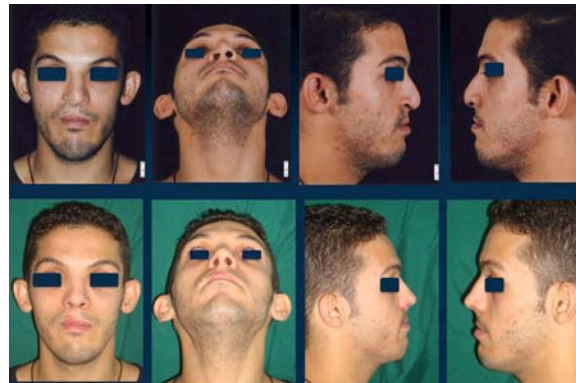استفاده از غضروف دنده در موارد دشوار راینوپلاستی ثانویه به عنوان بافت اتولوگ منتخب، توسط بسیاری از محققین مورد توصیه و تأکید قرار گرفته. اولین مقاله در راستای استفاده از غضروف دنده‌ای جهت ترمیم ضایعات بینی در سال ۱۹۱۷ توسط Selfridge تحت عنوان "جراحی زیبایی بینی با استفاده از پیوند غضروف دنده‌ای" در مجله پزشکی ایالت کالیفرنیا منتشر شد و موارد زیادی Saddle Nose را ارائه می‌داد که با غضروف دنده ترمیم شدند.<sup>۱۲</sup>

به تازگی استفاده از غضروف دنده در ترمیم و بازسازی بینی توسط نویسندگان متعددی مورد توجه قرار گرفته است.<sup>۱۳-۱۶</sup> در مقاله اخیر Steve Byrd و همکاران ویژگی‌های غضروف دنده‌ای و استفاده از آن در بیماران مبتلا دفورمیتی بینی ناشی از شکاف لب که در گذشته تحت جراحی ترمیمی قرار گرفته بودند را مورد بحث قرار دادند.<sup>۱۶</sup>

با وجود در دسترس قرار دادن بافت مستحکم فراوان، برخی از عوارض باعث می‌شوند جراحان تمایلی به استفاده از غضروف دنده در بازسازی بینی نداشته باشند. در درجه اول ترس از بروز پنوموتوراکس و نیاز به تعبیه لوله سینه و در مرحله بعد به جا ماندن زخم بزرگ و بد شکل جراحان را از استفاده از غضروف دنده باز می‌دارد. خمیدگی و تغییر شکل



تصویر ۵- دفورمیتی شدید بینی در آقای ۲۹ ساله، عکس‌های پس از عمل ۲۱ ماه پس از جراحی گرفته شده است.



تصویر ۶- آقای ۱۹ ساله ۶ ماه پس از ترمیم لب و بینی با استفاده از غضروف لب و دنده.

## بحث

در دفورمیتی بینی آنومالی‌های اسکلتی همراه آنومالی‌های بافت نرم دیده می‌شوند و شامل موارد زیر هستند: در موارد یک طرفه انحراف نوک بینی، کوتاهی کلوملا در یک سمت، کرورای داخلی کوتاه و کرورای خارجی بلند همراه از بین رفتن زاویه dome و بدشکلی نوک بینی دیده می‌شود. در طرف شکاف پایه ala وسعت یافته و به سمت عقب، خارج و پایین جابجا شده است و کف حفره بینی یا وجود ندارد یا فرورفته است. سپتوم و خار قدامی بینی به سمت مقابل شکاف منحرف می‌شوند. خمیدگی و روی هم خوابیدن ULC و پره‌دار شدن (Webbing) و استیوپول بینی و نیز اختلال دریچه بینی و دور سوم پهن و غیر قرینه اغلب وجود دارد. در موارد دو طرفه عضله حلقوی دور دهان در بخش قابل مشاهده‌ای از ساختار لب وجود ندارد، کلوملا کوتاه است و در محل نامناسب

۳. با همکاری کمک جراح در در آوردن غضروف و بستن زخم در حالی که جراح بافت را حالت می‌دهد زمان عمل بیش از ۳۰ دقیقه افزایش نمی‌یابد.

۴. بیمار ۵ الی ۶ ساعت بعد از اتمام جراحی ترخیص می‌شود و هزینه بیمارستان تفاوت چندانی با یک راینوپلاستی معمول ندارد.

مشکل استفاده از غضروف دنده‌ای کلسیفیکاسیون این ساختار به ویژه در سنین بالا است. کلسیفیکاسیون مختصر با امکان حالت‌دهی، از آن جهت که تغییر شکل غضروف را به حداقل می‌رساند، مفید است. کلسیفیکاسیون‌های شدید مشکل سازند؛ که طبق توصیه Gunter با MRI قابل پیش بینی هستند.

#### نتیجه‌گیری

روش‌های جدید تهیه بافت غضروفی از دنده، منبع گسترده‌ای از بافت مستحکم اتولوگ جهت موارد دشوار بازسازی بینی، نظیر بیماران مبتلا به دفورمیتی بینی ناشی از شکاف لب در اختیار جراحان بینی قرار می‌دهد. در نظر جراح و بیمار، دفورمیتی بینی ناشی از شکاف لب از جمله چالش‌های موجود در حیطه جراحی ترمیم بینی محسوب می‌شد. نویسندگان غضروف دنده را با کیفیت‌ترین و در دسترس‌ترین ماده جهت ترمیم این ضایعه می‌دانند. برداشت آسان، عوارض محدود بعد از عمل و نتیجه جراحی قابل قبولی دارد. بهبودی تنفس و عملکرد بینی با استفاده از این بافت استخوانی - غضروفی که روی هم نمی‌خوابد، قابل توجه است.

بافت پیوند شده و انجام جراحی در دو محل دور آناتومیک (که زمان عمل را افزایش می‌دهد) از دیگر مشکلات به حساب می‌آیند. عوامل نام برده همچنین به بستری یک تا دو روزه بیمار انجامیده و در مقایسه با ترخیص زودرس در سایر روش‌ها هزینه بیشتری به بیماران تحمیل می‌کند.

برخی راهکردهای پیشنهادی، نگرانی‌های موجود در رویکرد جدید به استفاده از غضروف دنده را کاهش می‌دهند:

۱. اگر بر حسب تصادف فضای پلور باز شد، می‌توان با وارد کردن کاتتر شماره ۱۴ به محل زخم و بستن آن در چندین لایه و سپس خروج کاتتر تحت فشار مثبت، فضا را بست. می‌توان بعد از پایان عمل، با شروع تنفس و فشار منفی با گرفتن یک گرافی قفسه سینه از عدم وقوع عارضه ناشایع پنوموتوراکس مطمئن شد.

۲. با برش چهار سانتی‌متری بر شیار زیر پستان در خانم‌ها و ناحیه تحتانی غضروفی - دنده‌ای در آقایان می‌توان به میزان غضروف لازم جهت بازسازی کامل ساختار بینی دست یافت. در این روش می‌توان یک تا سه غضروف دنده‌ای را از دنده‌های پنج، شش و هفت برداشت. در روش Gunter با استفاده از K wire از تغییر شکل غضروف بعد از جراحی پیشگیری می‌شود، هر چند اگر غضروف‌های تکه شده در ابتدا حالت داده شوند و به مدت ۲۰ دقیقه در محلول سالین قرار گیرند، ۸۰ تا ۹۰ درصد تغییر شکلشان حین عمل رخ می‌دهد.<sup>۱۷</sup> جهت غلبه بر این دفورمیتی‌ها می‌توان دو قطعه غضروف تا خورده را از روبرو به یکدیگر بخیه زد تا از این طریق صاف و مستحکم‌تر شوند. همچنین می‌توان از غضروف‌های تا خورده در محل‌های قوس دار مناسب استفاده کرد.

**Abstract:**

## The Use of Rib Cartilage in Repairing Cleft Lip Nose Anomaly

Hafezi F. MD. FACS<sup>\*</sup>, Naghibzadeh B. MD<sup>\*\*</sup>, Kazemi Ashtiani A. MD<sup>\*\*\*</sup>

Nohi A. H. MD<sup>\*\*\*\*</sup>, Naghibzadeh G. MD<sup>\*\*\*\*\*</sup>

(Received: 16 Sep 2012      Accepted: 17 Feb 2013)

**Introduction & Objective:** Due to cartilage weakness, the tension produced by scars, and congenital soft tissue defects, repairing cleft lip nose deformities (CLND) can present itself as a challenge. These lesions could be neutralized by a strong reinforced scaffold, such as rib cartilage, to keep the nose in its new position.

**Materials & Methods:** In this study two groups of patients were chosen for CLND repair using autologous grafts. In group one, we used septal and ear cartilage for all modifications, and in group two, septal and rib grafts were used for the same purposes. Patients' pictures, before and after the procedure, were reviewed by two independent surgeons and categorized as: worse, better, good and excellent. The results were compared, using the Mann-Whitney test.

**Results:** Comparing the postoperative results in the two groups, showed that using rib cartilage can be significantly beneficial for CLND cases ( $P \leq 0.05$ ).

**Conclusions:** The authors believe that rib cartilage serves as a strong scaffold in CLND repair and is associated with minimal complications.

***Key Words: Rib Cartilage, Cleft Lip Nose Deformities***

\* *Professor of Plastic Surgery, Tehran University of Medical Sciences and Health Services, Hazrate Fateme Hospital, Tehran, Iran*

\*\* *Professor of ENT Surgery, Shahid Beheshti University of Medical Sciences and Health Services, Loghmane Hakim Hospital, Tehran, Iran*

\*\*\* *Associate Professor of Plastic Surgery, Tehran University of Medical Sciences and Health Services, Hazrate Fateme Hospital, Tehran, Iran*

\*\*\*\* *Pathologist, Tehran, Iran*

\*\*\*\*\* *Medical Student, Tehran, Iran*

## References:

1. Gunter JP, Rohrich RJ, Adams WP, Dallas Rhinoplasty: Nasal surgery by the masters, 2<sup>nd</sup> edition, P. 705-716, 2007, QMP.
2. Anderson JR. A reasoned approach to nasal base surgery. Arch Otolaryngol. 1984 Jun; 110(6): 349-58.
3. Cutting CB. Secondary cleft lip nasal reconstruction: state of the art. Cleft Palate Craniofac J. 2000 Nov; 37(6): 538-41.
4. Nakamura N, Sasaguri M, Okawachi T, Nishihara K, Nozoe E. Secondary correction of bilateral cleft lip nose deformity - Clinical and three-dimensional observations on pre- and postoperative outcome. J Craniomaxillofac Surg. 2011 Jul; 39(5): 305-12.
5. Koh KS, Eom JS. Asymmetric incision for open rhinoplasty in cleft lip nasal deformity. Plast Reconstr Surg. 1999 Jun; 103(7): 1835-8.
6. Cho BC, Lee JH, Cohen M, Baik BS. Surgical correction of unilateral cleft lip nasal deformity. J Craniofac Surg. 1998 Jan; 9(1): 20-9.
7. Thomson HG. The residual unilateral cleft lip nasal deformity: a three-phase correction technique. Plast Reconstr Surg. 1985 Jul; 76(1): 36-43.
8. Noordhoff MS. Bilateral cleft lip reconstruction. Plast Reconstr Surg. 1986 Jul; 78(1): 45-54.
9. Tajima S. Follow-up results of the unilateral primary cleft lip operation with special reference to primary nasal correction by the author's method. Facial Plast Surg. 1990; 7(2): 97-104.
10. Dibbell DG. Cleft lip nasal reconstruction: correcting the classic unilateral defect. Plast Reconstr Surg. 1982 Feb; 69(2): 264-71.
11. Flores RL, Sailon AM, Cutting CB. A novel cleft rhinoplasty procedure combining an open rhinoplasty with the Dibbell and Tajima techniques: a 10-year review. Plast Reconstr Surg. 2009 Dec; 124(6): 2041-7.
12. Millard DR Jr. Columella lengthening by a forked flap. Plast Reconstr Surg Transplant Bull. 1958 Nov; 22(5): 454-7.
13. Selfridge G.) Intra Nasal Cosmetic Surgery, with Special Reference to Ribwith Cartilage, and Cartilage Transplants. Cal State J Med. 1917 Nov; 15(11): 445-51.
14. Taji M, Takato T, Susami T, Eguchi T. Reconstruction necessitated by severe hypoplasia or a columella defect. J Craniofac Surg. 2005 Jul; 16(4): 672-5.
15. Takato T, Yonehara Y, Susami T. Columella lengthening using a cartilage graft in the bilateral cleft lip-associated nose: choice of cartilage according to age. J Oral Maxillofac Surg. 2007 Oct; 120(5): 1348-56.
16. c Surg. 1995 Feb; 53(2): 149-57.
17. Harris S, Pan Y, Peterson R, Stal S, Spira M., Cartilage warping: an experimental model., Plast Reconstr Surg. 1993 Oct; 92(5): 912-5.