

اثر محافظتی عصاره چای سبز بر مسمومیت کلیوی ناشی از استامینوفن در موش آزمایشگاهی

معصومه عبدالهی¹، لیا سادات خرسندی²، خدیجه احراری^{3*}

1- دانشجوی دکتری علوم تشریحی، دانشگاه تربیت مدرس، تهران، ایران

2- دانشجوی دکتری بافت شناسی و عضو موسسه تحقیقات سلولی مولکولی دانشگاه علوم پزشکی جندی شاپور اهواز، اهواز، ایران

3- مربی، کارشناس ارشد مامایی، دانشگاه آزاد اسلامی اراک، اراک، ایران

تاریخ دریافت 88/6/31، تاریخ پذیرش 88/9/18

چکیده

زمینه و هدف: چای سبز نوشیدنی مرسوم دنیا بوده و دارای خواص آنتی اکسیدان و سم زدایی می باشد. در تحقیق حاضر اثر محافظتی عصاره چای سبز در مسمومیت کلیوی ناشی از استامینوفن مورد بررسی قرار گرفته است.

مواد و روش ها: در این تحقیق تجربی آزمایشگاهی 32 موش نر بالغ به 4 گروه تقسیم شدند. به گروه شاهد به مدت 30 روز سرم فیزیولوژی داده شد. به گروه مسموم (استامینوفن) به مدت 30 روز سرم فیزیولوژی و در روز 30 علاوه بر سرم فیزیولوژی 500 میلی گرم بر کیلوگرم استامینوفن به طور خوراکی داده شد. گروه عصاره چای سبز به میزان 7 گرم در لیتر به جای آب نوشیدنی روزانه به مدت 30 روز دریافت کردند. به گروه آزمون عصاره چای سبز به میزان 7 گرم در لیتر به جای آب نوشیدنی روزانه به مدت 30 روز داده شد و در روز سی ام علاوه بر عصاره چای سبز 500 میلی گرم بر کیلو گرم استامینوفن به طور خوراکی داده شد. روز سی و یکم از عروق ژوگولار گردن حیوان برای اندازه گیری Cr و BUN خون گیری انجام شد، کلیه موش ها جدا گردید و جهت بررسی های هیستوپاتولوژیک در فرمالین 10 درصد قرار داده شدند.

یافته ها: Cr و BUN در گروه تجربی نسبت به گروه مسموم کاهش معنی داری پیدا کرده بود. در مطالعات هیستوپاتولوژیک نیز، نکروز کلیوی در گروه تجربی کاهش یافته بود.

نتیجه گیری: به نظر می رسد چای سبز در مسمومیت کلیوی ناشی از استامینوفن نقش محافظتی دارد.

واژگان کلیدی: استامینوفن، چای سبز، مسمومیت کلیوی

*نویسنده مسئول: اراک، دانشگاه آزاد اسلامی، دانشکده علوم پزشکی، گروه مامایی

مقدمه

کاتشین‌های چای سبز اثرات آنتی‌اکسیدانی قوی از خود نشان می‌دهند (8). از جمله خواص مفید دیگر چای سبز می‌توان به اثر پایین آورنده قند و کلسترول خون (9، 10)، ضد سرطان (11) و محافظت کبدی (12) اشاره کرد. از آن جایی که مصرف استامینوفن به طور روز افزون افزایش می‌یابد و آگاهی اغلب پزشکان از عوارض مسمومیت با این دارو و جزئیات درمان آن کافی نمی‌باشد، باید از روش‌ها و مواد بهتری استفاده شود که هم طبیعی بوده و دسترسی به آنها به آسانی امکان پذیر باشد و هم قادر به حفاظت کبد در برابر مسمومیت باشد. با توجه به مسایل فوق لزوم توجه بیشتر به خواص درمانی گیاهان دارویی و ضرورت انجام پژوهش‌های علمی در این مورد مشخص می‌گردد. مطالعه حاضر به منظور بررسی محافظتی چای سبز در کلیه موش آزمایشگاهی انجام پذیرفته است.

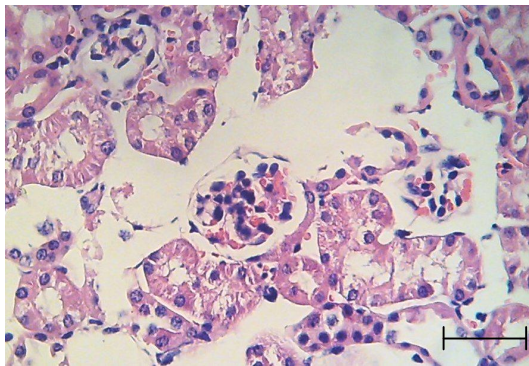
مواد و روش‌ها

این مطالعه تجربی آزمایشگاهی در سال 2006 انجام شد. 32 سر موش نر نژاد ان - ماری (NMRI) با سن 10 هفتگی و محدوده وزنی 25-30 گرم به مدت یک هفته در اتاق حیوانات دانشکده پزشکی اهواز در شرایط آزمایشگاهی و در درجه حرارت محیط 20 تا 22 درجه با شرایط 12 ساعت تاریکی و 12 ساعت روشنایی نگهداری شدند. حیوانات به 4 گروه تقسیم شدند. به گروه شاهد به مدت 30 روز سرم فیزیولوژی داده شد. به گروه مسموم (استامینوفن) به مدت 30 روز سرم فیزیولوژی و در روز 30 علاوه بر سرم فیزیولوژی 500 میلی‌گرم بر کیلوگرم استامینوفن به طور خوراکی داده شد (13، 14). گروه عصاره چای سبز به میزان 7 گرم در لیتر (در آب) به جای آب نوشیدنی (15) روزانه به مدت 30 روز دریافت کردند. به گروه آزمایش عصاره چای سبز به میزان 7 گرم در لیتر (در آب) به جای آب نوشیدنی روزانه به مدت 30 روز و در روز سی ام علاوه بر عصاره چای سبز 500 میلی‌گرم بر کیلوگرم استامینوفن به طور خوراکی داده شد. برای تهیه عصاره ابتدا چای سبز را به صورت پودر درآورده و سپس در الکل اتانل

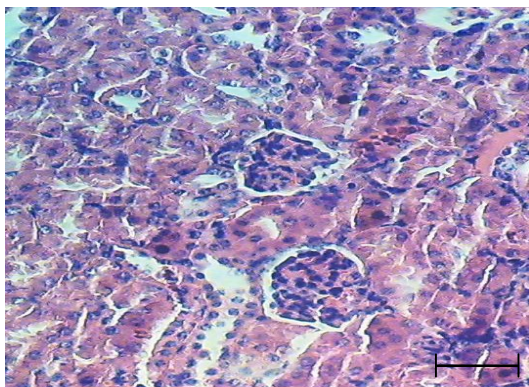
داروی متداول ضد درد و تب است که در مقادیر بالا منجر به نکرروز کبدی و کلیوی در انسان و حیوان می‌گردد (1). اگرچه مسمومیت کلیوی ناشی از استامینوفن نسبت به مسمومیت کبدی آن از شیوع کمتری برخوردار است، اما امکان ایجاد نارسایی حاد کلیوی حتی در غیاب آسیب کبدی وجود دارد (2). داروی ان-استیل سیستئین (Nacetylcysteine-NAC) برای درمان مسمومیت کبدی ناشی از استامینوفن استفاده می‌شود. این دارو منجر به افزایش ذخایر گلوکوتایون کبدی می‌گردد، اما قادر به محافظت کلیه در برابر استامینوفن نیست (3). از آنجایی که آسیب کلیوی ناشی از استامینوفن می‌تواند منجر به مرگ شود، دستیابی به ترکیبی که بتواند اثر آن را خنثی کند ضروری به نظر می‌رسد. استفاده از گیاهان دارویی برای درمان بیماری‌ها از دیر باز در جوامع بشری معمول بوده و تا حدود نیم قرن پیش گیاهان یکی از مهم‌ترین منبع تامین دارو برای درمان دردها به شمار می‌رفتند. لزوم بررسی اصولی و واقع بینانه طب سنتی و گیاهان دارویی از مدت‌ها قبل در جوامع علمی کشورمان احساس گردیده و در سال‌های اخیر به ضرورت بررسی گیاهان دارویی توجه بسیاری شده است (4).

محققان بسیاری به جستجوی خواص گیاهان از راه‌های علمی پرداخته‌اند و نتیجه تحقیقات اغلب با تایید نسخه‌های قدیم و ارزش‌های درمانی آنها همراه می‌باشد (5). شی چانگ و همکاران در سال 2005 اثر محافظتی صمغ چینی را در مسمومیت کلیوی ناشی از استامینوفن نشان دادند (6). چای سبز (*Camelia Sinesis L.*) از خشک کردن برگ‌های تازه چای حاصل می‌شود. این گیاه حاوی ترکیبات پلی فنولیک شامل اپی گالوکاتشین-3-گالات (Epigallocatechin-3-gallate-EGCG)، اپی گالوکاتشین (Epigallocatechin-EGC)، اپی کاتشین گالات (Epicatechin-3-gallate-ECG) و اپی کاتشین (Epicatechin-EC) است (7).

رفتن حاشیه مسواکی و متراکم شدن هسته بودند. ذرات و دانه‌های ناشی از پاره شدن سلول‌های اپی تلیالی در فضای داخل لوله‌های کلیوی مشهود بود (شکل 1). در گروه آزمون که علاوه بر عصاره چای سبز در روز سی ام استامینوفن نیز دریافت کرده بود. نمای بافت شناسی کلیه تقریباً شبیه نمونه طبیعی بود و نکروز لوله‌ها و آسیب گلوبولولی تنها به میزان ناچیزی مشاهده شد (شکل 2).



شکل 1. مقطع بافت کلیه پس از تجویز دوز سمی استامینوفن. تخریب بعضی از گلوبولولها و لوله‌های نزدیک کاملاً مشهود است (H&E، 200×)، (80 میکرومتر = Scale bar).



شکل 2. مقطع بافت کلیه پس از تجویز دوز سمی استامینوفن و عصاره چای سبز (گروه آزمایش). ساختار لوله‌های نزدیک و گلوبولولها طبیعی به نظر می‌رسند (H&E، 200×)، (80 میکرومتر = Scale bar).

نتایج بیوشیمیایی حاصل از اندازه‌گیری BUN و Cr در جدول 1 نشان داده شده است. در گروه استامینوفن میزان BUN و Cr سرم افزایش حادی را نشان داد که نشان‌دهنده نکروز کلیوی است و از نظر آماری تفاوت معنی‌داری با گروه شاهد دارد. بین گروه عصاره چای سبز و گروه شاهد تفاوت معنی‌داری وجود نداشت. تفاوت گروه

80 درصد به مدت 24 ساعت خیسانده شد. پس از صاف کردن، از محلول به دست آمده با روش تغلیظ در خلاء عصاره‌گیری به عمل آمد (16). روز سی و یکم از عروق ژوگولار گردن حیوان خون‌گیری انجام شد و پس از جدا نمودن سرم با استفاده از کیت تشخیصی BUN و Cr اندازه‌گیری شدند. پس از خون‌گیری موش‌ها از طریق جابجایی مهره‌های گردنی قربانی شده و کلیه آنها جدا گردید. در مراحل مختلف ضمن رعایت مسایل اخلاقی سعی شد از هر گونه آزار جسمی و روش غیر ضروری اجتناب گردد. جهت بررسی‌های هیستوپاتولوژیک کلیه‌ها در فرمالین 10 درصد قرار داده شدند. پس از 48 ساعت، مراحل آماده سازی بافتی انجام گرفت و بلوک‌های پارافینی تهیه گردیدند و با استفاده از میکروتوم چرخشی برش‌های پارافینی به ضخامت 5 میکرون گرفته شدند، سپس با روش رنگ آمیزی هماتوکسیلین و ائوزین برش‌ها رنگ آمیزی شدند و توسط میکروسکوپ نوری و به روش کور (Blind) مورد مطالعه قرار گرفتند.

جهت تجزیه و تحلیل آماری در مورد اطلاعات کمی روش آماری آنوا (ANOVA) دو سویه و متعاقب آن آزمون توکی (Tukey) استفاده شد. کلیه نتایج به صورت میانگین \pm انحراف معیار بیان و سطح معنی‌داری نتایج حداقل با $p < 0/05$ در نظر گرفته شد.

یافته‌ها

مطالعات هیستوپاتولوژیک نشان داد که در گروه شاهد و گروه عصاره چای سبز که به ترتیب سرم فیزیولوژی و 7 گرم بر لیتر عصاره چای سبز به مدت 30 روز به جای آب نوشیدنی دریافت کرده اند، بافت کلیه طبیعی بوده و هیچ‌گونه اثری از نکروز کلیوی مشاهده نگردید. در گروه مسموم که تنها استامینوفن دریافت کرده بودند، آسیب شدید در گلوبولولها و لوله‌های نزدیک مشاهده شد. آسیب گلوبولولی شامل نکروز، خونریزی در گلوبولولها و پارگی در کپسول بومن می‌گردید. تغییرات سلول‌های لوله‌های نزدیک شامل از دست دادن حدود سیتوپلاسمی، از بین

مواردی که مقادیر زیادی از این دارو مصرف شود، تولید بیش از حد متابولیت‌های سمی، سبب تمام شدن گلوکاتایون‌های در دسترس می‌شود، در نتیجه آن استیل-پارا-بنزوکین ایمن باقیمانده از طریق پیوند کووالان به پروتئین‌های سلول‌های کلیوی (غالباً لوله‌های نزدیک) متصل شده و منجر به آسیب کلیوی می‌شود. شدت آسیب کبدی و کلیوی ناشی از استامینوفن بستگی به سیستم سیتوکروم P-450 و ذخایر گلوکاتایون دارد. در کلیه سیتوکروم P-450 به طور عمده در لوله‌های نزدیک قرار دارد و تنها مقادیر اندکی از آن در گلومرول‌ها، لوله‌های دور و لوله‌های جمع کننده وجود دارد. از طرف دیگر به علت فعالیت جذب و ترشح لوله‌های نزدیک، غلظت متابولیت‌های سمی در این لوله‌ها بیشتر از سایر قسمت‌ها می‌باشد (2، 3).

نتایج مطالعه حاضر نشان دهنده موثر بودن عصاره چای سبز در محافظت کلیه در برابر مسمومیت کلیوی ناشی از استامینوفن در موش آزمایشگاهی می‌باشد. در گروه آزمایش نکرورز لوله‌های نزدیک به مقدار قابل ملاحظه‌ای کاهش یافته بود و ساختار گلومرول‌ها به نظر سالم بودند. نتایج آزمایش‌های بیوشیمیایی نیز بیانگر کاهش BUN و Cr در گروه آزمایش نسبت به گروه مسموم است، که این کاهش از نظر آماری معنی دار می‌باشد.

مطالعات اپگنلایر و همکاران در سال 2006 نشان دهنده اثر محافظتی عصاره چای سبز بر مسمومیت کلیوی ناشی از جنتامایسین می‌باشد (17). در مطالعه دیگری که توسط محمدین و همکاران در سال 2005 انجام شد، اثر مهار چای سبز بر مسمومیت کلیوی ناشی از سیکلوپورین نشان داده شد (18). اثر چای سبز در محافظت سلول‌های کلیوی در برابر آسیب ناشی از FK506 (فوجی مایسین) در محیط داخل بدن نیز نشان داده شده است (19).

یانگ و همکاران در سال 2005 و موتو و همکاران در سال 2001 در تحقیقات خود اثر مهار چای سبز بر بیان سیتوکروم P-450 را نشان دادند (20، 21). در کلیه سیتوکروم P-450 به طور عمده در لوله‌های نزدیک قرار دارد و تنها مقادیر اندکی از آن در گلومرول‌ها،

آزمون با گروه استامینوفن معنی دار بود ($p < 0/05$). هم چنین تفاوت معنی داری بین گروه آزمون با گروه شاهد وجود داشت ($p < 0/05$). این بدان معنی است که اگرچه مصرف عصاره چای سبز به مدت یک ماه و به مقدار 7 گرم بر لیتر باعث کمتر شدن نکرورز کلیوی ناشی از استامینوفن می‌شود، اما باعث پیش گیری کامل از آسیب کلیوی نمی‌شود.

جدول 1. مقایسه میانگین Cr-BUN در گروه‌های شاهد، عصاره چای سبز، مسموم با استامینوفن و گروه آزمون (چای سبز و استامینوفن)
Cr- BUN

میانگین (انحراف معیار)	میانگین (انحراف معیار)	
(0/03)4/18	(17)132	گروه شاهد (سرم فیزیولوژی)
(3/98)0/025	(12)128	گروه عصاره چای سبز 1000 میلی گرم بر کیلوگرم عصاره چای سبز
** (0/02)6/43	(8)254**	گروه مسموم (500 میلی گرم بر کیلوگرم استامینوفن)
* (0/01)4/95	(7)168*	گروه آزمون (7 گرم در لیتر بجای آب نوشیدنی عصاره چای سبز و استامینوفن)

* $p < 0/01$ و ** $p < 0/001$ مقادیر با گروه شاهد مقایسه شده اند.

بحث

در مطالعه حاضر اثر عصاره چای سبز در کاهش عوارض مسمومیت کلیوی ناشی از استامینوفن مورد بررسی قرار گرفت. نتایج این مطالعه نشان داد که تجویز 500 میلی گرم بر کیلوگرم پس از 24 ساعت منجر به افزایش سطوح BUN و Cr در موش می‌شود. علاوه بر این، نکرورز لوله‌های نزدیک کلیه به طور وسیعی مشاهده شد. این یافته‌ها با مطالعات قبلی مولفین و سایر محققین هم خوانی دارد (13، 14).

مسمومیت کلیوی ناشی از استامینوفن به علت فعال شدن سیستم سیتوکروم P-450 و ایجاد متابولیت واسطه‌ای سمی بنام ان-استیل-پارا-بنزوکین ایمن می‌باشد. این متابولیت با اتصال به گلوکاتایون به اسید مرکاپتوریک محلول در آب تبدیل شده و از طریق کلیه دفع می‌گردد. در

- toxicology: the basic science of poisons. 5th ed. New York: McGraw-Hill Co; 1996. p:417-42.
2. Eguia L, Materson BJ. Acetaminophen-related acute renal failure without fulminant liver failure. *Pharmacotherapy* 1997; 17(2): 363-70.
 3. Hart SG, Beierschmitt WP, Wyand DS, Khairallah EA, Cohen SD. Acetaminophen nephrotoxicity in CD-1 mice. I. Evidence of a role for in situ activation in selective covalent binding and toxicity. *Toxicol Appl Pharmacol* 1994; 126(2): 267-75.
 4. Modarresi M. [Effect of alcoholic extract of safflower plant (*Carthamus tinctorius*) on pituitary-gonad axis in laboratory mice]. *Journal of Medical Sciences University of Zanjan* 2005; 53: 1-7
 5. Yavari N. *The secrets of plants*. 1st ed. Iran: Scientific and Cultural Publication Company; 1985.
 6. Shih-Chang L, Chin-Chun T, Jung-chou Ch, Jaung-Geng L, Miao-Lin H, Sin L. Effects of Chinese yam on hepato-nephrotoxicity of Acetaminophen in rats. *Acta Pharmacol Sin* 2002; 23(6): 503-8.
 7. Almada A. Leveraging the science behind tea. *J Funct Foods* 2005; 3: 34-5.
 8. Sung H, Nah J, Chun S, Park H, Yang SE, Min WK. In vivo antioxidant effect of green tea. *Eur J Clin Nutr* 2000; 54:527-9.
 9. Tsuneki H, Ishizuka M, Terasawa M, Sasaoka T, Kimura I. Effect of green tea on blood glucose levels and serum proteomic patterns in diabetic mice and on glucose metabolism in healthy humans. *BMC Pharmacol* 2004; 4:18-28.
 10. Riemersma RA, Rice-Evans CA, Tyrell RM, Clifford MN, Lean ME. Tea flavonoids and cardiovascular health. *QJM* 2001; 94:277-82.
 11. Fujiki H, Sukanuma M, Matsuyama S, Miyazaki K. Cancer prevention with green tea polyphenols for the general population, and for patients following cancer treatment. *Curr Cancer Ther Rev* 2005; 1: 109-14.
 12. Sai K, Kai S, Umemura T, Tanimura A, Hasegawa R, Inoue T, et al. Protective effect of green tea on hepatotoxicity, oxidative DNA damage and cell proliferation in the rat liver

لوله‌های دور و لوله‌های جمع‌کننده وجود دارد. از طرف دیگر به علت فعالیت جذب و ترشح لوله‌های نزدیک، غلظت متابولیت‌های سمی در این لوله‌ها بیشتر از سایر قسمت‌ها می‌باشد (3، 4). نتایج تحقیق حاضر با یافته‌های فوق همسو می‌باشد و در گروه آزمون که استامینوفن و چای سبز دریافت کرده بود آسیب لوله‌های نزدیک به طور قابل ملاحظه‌ای نسبت به گروه مسموم کاهش یافته بود.

مکانیسم اثر محافظتی چای سبز از نتایج این تحقیق مشخص نمی‌شود، اما ممکن است به علت خاصیت آنتی‌اکسیدانی ترکیبات فلاونوئیدی موجود در عصاره باشد (8). علاوه بر این، مطالعات متعددی بیانگر اثر افزایشی عصاره چای سبز بر غلظت گلوکوتایون می‌باشند (15، 22-24). بنابراین چای سبز احتمالاً با افزایش ذخایر گلوکوتایون کلیوی باعث خنثی کردن متابولیت سمی استامینوفن می‌شود و از اتصال و آسیب‌رسانی آن با اجزاء مختلف سلول‌های کلیوی ممانعت به عمل می‌آورد.

نتیجه‌گیری

نتایج حاصل از مطالعات بیوشیمیایی و هیستوپاتولوژی نشان‌گر موثر بودن عصاره چای سبز در مسمومیت کلیوی ناشی از استامینوفن در موش آزمایشگاهی است. اگرچه چای سبز احتمالاً اثر محافظتی بر روی کلیه دارد، اما برای اثبات قطعی آن لازم است مطالعات وسیع‌تری در زمینه مولکولی و فراساختاری صورت پذیرد.

تشکر و قدر دانی

نویسندگان این مقاله مراتب سپاس و قدردانی خود را به دلیل همکاری مالی و اجرایی حوزه معاونت پژوهشی دانشگاه علوم پزشکی جندی شاپور اهواز ابراز می‌دارند.

منابع

1. Goldin Goldstein RS, Schnellman RG. Toxic response of the kidney. In: Klaassen CD, Amdur MO, Doll J. Casarett and Doull

- induced by repeat oral administration of 2-nitropropane. *Food Chem Toxicol* 1998; 36(12): 1043-51.
13. Khoursandi LS, Ourazizadeh M. [Protective effect of *Curcuma longa* extract on acetaminophen induced nephrotoxicity in mice]. *DARU* 2008; 16(3): 155-9.
14. Cekmen M, Ilbey YO, Ozbek E, Simsek A, Somay A, Ersoz C. Curcumin prevents oxidative renal damage induced by acetaminophen in rats. *Food Chem Toxicol* 2009; 47(7): 1480-4.
15. Ostrowskaa J, Luczaja W, Kasackab I, Rozanskic A, Skzydiewska E. Green tea protects against ethanol-induced lipid peroxidation in rat organs. *Alcohol* 2004; 32(1): 25-32.
16. Bun SS, Bun H, Guedon D, Rosier C, Ollivier E. Effect of green tea extracts on liver function in Wistar rats. *Food Chem Toxicol* 2006; 44:1108-13.
17. Upananlawar A, Farswan M, Rathod S, Balarman R. Modification of biochemical parameters of gentamicin nephrotoxicity by coenzyme Q10 and green tea in rats. *Indian J Exp Biol* 2006; 44(5): 416-8.
18. Mohamadin AM, El-Beshbishy HA, El-Mahdy MA. Green tea extract attenuates cyclosporine A-induced oxidative stress in rats. *Pharmacol Res* 2005; 51(1): 51-7.
19. Hisamura F, Kojima-Yuasa A, Kennedy DO, Matsui-Yuasa I. Protective effect of green tea extract and tea polyphenols against FK506-induced cytotoxicity in renal cells. *Basic Clin Pharmacol Toxicol* 2006; 98(2): 192-6.
20. Yang ShP, Raner GM. Cytochrome P450 expression and activities in human tongue cells and their modulation by green tea extract. *Toxicol Appl Pharmacol* 2005; 202(2):140-50.
21. Muto S, Fujita K, Yamazaki Y, Kamataki T. Inhibition by green tea catechins of metabolic activation of procarcinogens by human cytochrome p450. *Mutat Res* 2001; 479:197-206.
22. Hye-Kyung N, Young-Joon S. Modulation of Nrf2-mediated antioxidant and detoxifying enzyme induction by the green tea polyphenol EGCG. *Food Chem Toxicol* 2008; 46(4): 1271-8.
23. Sugiyama T, Sadzuka Y. Theanine, a specific glutamate derivative in green tea, reduces the adverse reactions of doxorubicin by changing the glutathione level. *Cancer Lett* 2004; 212(2): 177-84.
24. Artali R, Beretta G, Morazzoni P, Bombardelli E, Meneghetti F. Green tea catechins in chemoprevention of cancer: a molecular docking investigation into their interaction with glutathione S-transferase (GST P1-1). *J Enzyme Inhib Med Chem* 2009; 24(1): 287-95.

The protective effect of green tea extract on acetaminophen induced nephro-toxicity in mice

Abdolahi M¹, Khorsandi L², Ahrari K^{3*}

1-MSc of Anatomical Sciences

2- PhD student of Anatomical Sciences, Member of Cellular-Molecular Institute of Jundi-Shapour Medical University, Ahvaz, Iran

3- Instructor MSc of Midwifery, Islamic Azad University of Arak, Arak, Iran

Received 21 Jun, 2009 Accepted 9 Dec, 2009

Abstract

Background: Green tea, which is the most common drink in the world, has antioxidant and detoxification properties. In this study, the protective effect of green tea extract on nephro-toxicity induced by acetaminophen was investigated.

Materials and Methods: 32 male mice were randomly divided into 4 groups. Physiologic serum was administered to the control group for 30 days. Toxic (Acetaminophen) group received physiologic serum for 30 days and on day 30 in addition to physiologic serum, 500 mg/kg acetaminophen was administered orally. Green tea group, instead of water, was fed by 7g/l green tea extract for 30 days. Instead of water, the experiment green tea group was fed with green tea extract for 30 days and 500 mg/kg oral acetaminophen was administered on day 30. On day 31, blood samples were taken from jugular arteries for assaying BUN and Cr. The mice kidneys were cut off and placed in 10% formalin for histopathology assessments.

Results: BUN and Cr reduced significantly in the experiment group in comparison with the toxic group. Also, in histopathology assessments, kidney necrosis reduced in experimental group.

Conclusion: Green tea seems to have a protective role in acetaminophen induced nephro-toxicity.

Keywords: Acetaminophen, green tea, nephro-toxicity

*Corresponding author:

Email: val_asr@yahoo.com

Address: Midwifery Department, Medical Sciences Faculty, Islamic Azad University of Arak, Arak, Iran