

حساسیت و ویژگی سونوگرافی در تشخیص آپاندیسیت حاد

افشین محمدی^{۱*}، فاطمه خدابخش^۲

۱- استادیار گروه رادیولوژی دانشگاه علوم پزشکی ارومیه

۲- پزشکی عمومی

دریافت: ۸۷/۹/۸، اصلاح: ۸۷/۱۱/۳۰، پذیرش: ۸۸/۲/۲۳

خلاصه

سابقه و هدف: آپاندیسیت حاد از مهمترین اورژانسهای جراحی شکم می باشد که تشخیص صحیح و به موقع آن می تواند موجب کاهش میزان عوارض ناخوشایند گردد. با وجود پیشرفت روش های تشخیصی هنوز درصد چشمگیری از بیماران با تشخیص اولیه آپاندیسیت حاد، دارای لاپاراتومی منفی هستند. سونوگرافی می تواند باعث کاهش این موارد منفی گردد. این مطالعه به منظور ارزیابی حساسیت و ویژگی سونوگرافی در تشخیص آپاندیسیت حاد انجام شد.

مواد و روشها: این مطالعه مقطعی بر روی ۵۰۰ بیمار مراجعه کننده با شکم حاد جراحی و با تشخیص اولیه آپاندیسیت حاد در بیمارستان امام خمینی تبریز در مدت ۱۲ ماه انجام شد. بیماران قبل از عمل جراحی تحت سونوگرافی با تکنیک فشار تدریجی (Graded compression sonography) قرار گرفتند. سپس نتایج سونوگرافی ها با یافته های هیستوپاتولوژیک پس از جراحی مقایسه شد.

یافته ها: میانگین سن $25/1 \pm 13/9$ سال و ۲۶۳ نفر و بقیه زن بودند. حساسیت، ویژگی، ارزش اخباری مثبت، ارزش اخباری منفی و دقت سونوگرافی شکم در تشخیص آپاندیسیت حاد در کل به ترتیب ۹۶/۲، ۹۳/۱، ۹۶/۸، ۹۱/۹ و ۹۵/۲ درصد، در افراد مذکر به ترتیب ۹۷/۲، ۹۶/۴، ۹۸/۳، ۹۴/۲ و ۹۷ درصد و در افراد مونث به ترتیب ۹۵/۵، ۸۹/۵، ۹۵، ۸۹/۵ و ۹۳/۲ درصد بود. بهترین نقطه برش قطر آپاندیس $\leq 5/8$ میلی متر محاسبه شد که در تشخیص آپاندیسیت حاد دارای حساسیت ۸۸/۳٪ و ویژگی ۷۳٪ بوده است.

نتیجه گیری: نتایج مطالعه نشان داد که سونوگرافی بعثت غیرتهاجمی، ارزان و در دسترس بودن یک ابزار تشخیصی با ارزش بوده و این امر می تواند باعث کاهش قابل توجه در هزینه های درمانی و جراحی بیماران گردد.

واژه های کلیدی: آپاندیسیت، سونوگرافی، حساسیت، ویژگی.

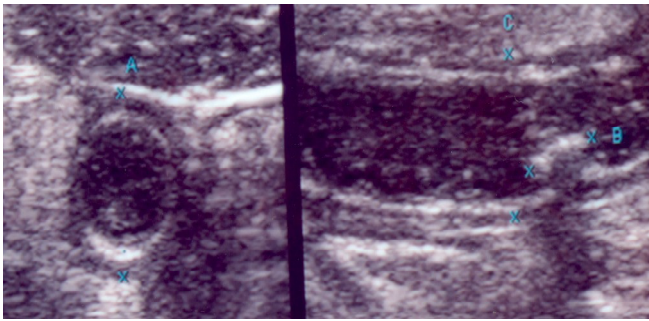
مقدمه

(۲). علل متعددی باعث آپاندیسیت حاد می شوند که حدود ۶۰٪ مربوط به هیپرپلازی فولیکول های لنفاوی زیر مخاطی (شایعترین در اطفال)، ۳۵٪ به علت مواد مدفوعی (شایعترین در بزرگسالان)، ۴٪ به علت اجسام خارجی و ۱٪ تومورهای جدار آپاندیس یا سکوم می باشد (۲). حساسیت سونوگرافی در تشخیص آپاندیسیت حاد ۹۶-۵۵٪ و ویژگی آن ۹۸-۸۵٪ گزارش شده است (۲). در مطالعه Gracey و همکارانش در بریتانیا، حساسیت و ویژگی این مودالیت در این زمینه به ترتیب ۹۳/۸ و ۹۱/۳ درصد گزارش شد (۳). در مطالعه Gamanagatti و

تقریباً ۱۰٪ افراد دچار آپاندیسیت حاد می شوند (۱). اولین آپاندکتومی ثبت شده در اسناد تاریخی توسط Dr. Claudius Amyand جراح بیمارستان سنت جورج لندن در سال ۱۷۳۶ بر روی یک پسر ۱۱ ساله صورت گرفت (۲). میزان تشخیص نادرست آپاندیسیت حاد علیرغم کلیه روش های تشخیصی طی سال های ۱۹۸۷-۹۷ ثابت مانده است (۱۵/۳٪). میزان آپاندکتومی منفی در خانمها از این میانگین بالاتر و در خانم های سنین باروری ۲۳/۲٪ می باشد. بالاترین میزان آپاندکتومی منفی در خانم های بالای ۸۰ سال می باشد

* مسئول مقاله:

آدرس: ارومیه، بیمارستان امام خمینی، بخش رادیولوژی



شکل شماره ۱. تصویر توبولر با نمای Target همراه با تصویر فعالیت داخل آن به قطر ۹ میلیمتر

یافته ها

از ۱۴۵۰ نفر افرادی که با درد در ناحیه سمت راست پایین شکم (RLQ) مراجعه کرده بودند، تعداد ۵۰۰ نفر با تشخیص بالینی توسط جراحان مورد آپاندکتومی قرار گرفتند. محدوده سنی افراد مورد مطالعه ۶-۶۵ سال و با میانگین سنی $25/1 \pm 13/9$ سال بود. ۲۶۳ بیمار مرد و ۲۳۷ بیمار زن بودند. نتایج هیستوپاتولوژی در ۳۴۱ نفر (۶۸٪) از بیماران آپاندکتومی شده، آپاندیسیت حاد و در ۱۵۹ نفر دیگر (۳۲٪) آپاندیس نرمال گزارش شد. سونوگرافی از مجموع ۵۰۰ نفر، ۳۳۹ نفر (۶۷/۸٪) را آپاندیسیت حاد و ۱۶۱ نفر (۳۲/۲٪) را طبیعی گزارش کرده بود. از میان ۳۴۱ بیماری که تشخیص آپاندیسیت حاد در آنها توسط پاتولوژی به تأیید رسیده بود، ۳۲۸ نفر یافته های سونوگرافیک به نفع آپاندیسیت حاد داشتند که تحت عنوان مثبت حقیقی گروه بندی شدند و ۱۳ بیمار دیگر که از نظر سونوگرافی طبیعی گزارش شده بودند بعنوان تشخیص منفی کاذب در نظر گرفته شدند.

از ۱۵۹ نفری که در بررسی های پاتولوژیک بعنوان آپاندیس طبیعی گزارش شده بود ۱۴۸ نفر یافته سونوگرافیکی آپاندیسیت حاد نداشته و تحت عنوان تشخیص منفی حقیقی خوانده شدند و ۱۱ نفر که از نظر پاتولوژی آپاندیس نرمال داشتند ولی به اشتباه در سونوگرافی بعنوان آپاندیسیت حاد تشخیص داده شدند، به عنوان موارد تشخیص مثبت کاذب نامیده شدند. حساسیت، ویژگی و دقت تشخیص سونوگرافی در تشخیص آپاندیسیت حاد در کل افراد آپاندکتومی شده به ترتیب $96/2\%$ ($95\text{CI}: 94-98$)، 93% ($95\text{CI}: 88-97$) و $95/2\%$ بود. همچنین ارزش اخباری مثبت و منفی به ترتیب $96/7\%$ و $91/9\%$ بدست آمد. در این بررسی ارزش تشخیصی سونوگرافی در تشخیص آپاندیسیت حاد در مردان به ترتیب حساسیت: $97/2\%$ ($95\text{CI}: 94-99$)، ویژگی: $96/4\%$ ($95\text{CI}: 90-99$)، $95\text{CI}: 98/3\%$ ($95\text{CI}: 95-100$)، ارزش اخباری مثبت: $94/1\%$ ($95\text{CI}: 87-100$) بود و در خانمها به ترتیب حساسیت: 95% ($95\text{CI}: 90-100$)، ویژگی: $89/5\%$ ($95\text{CI}: 80-95$)، ارزش اخباری مثبت: 95% ($95\text{CI}: 90-100$)، ارزش اخباری منفی: $89/5\%$ ($95\text{CI}: 80-95$)، دقت: $93/2\%$ محاسبه بود. قطر متوسط آپاندیس در بیماران مبتلا به آپاندیسیت حاد $6/7 \pm 1/0$ (۴-۱۰) میلیمتر بود. بهترین نقطه برش $5/8$ میلی متر محاسبه گردید که دارای حساسیت $88/3\%$ و ویژگی 73% می باشد. جدول شماره ۱ نقاط برش مختلف اندازه قطر آپاندیس و میزان حساسیت و اختصاصیت تشخیصی آن با

همکارانش در هند بر روی ۵۸ بیمار، حساسیت، ویژگی، ارزش اخباری مثبت، ارزش اخباری منفی و دقت سونوگرافی فشاری تدریجی به ترتیب $67/3\%$ ، 100% ، $15/8$ و $71/2$ درصد گزارش گردید (۴). تکنیک فشار تدریجی Graded Compression در معاینه سونوگرافیک آپاندیس توسط Julien Puylaert در سال ۱۹۸۶ ابداع شد که با استفاده از یک پروب 7MH بر روی نقطه ای که دارای حداکثر میزان درد است، فشاری آهسته که بتدریج افزایش می یابد تا لوپ های روده ای را جابجا کند انجام می شود (۴). معیارهای تشخیص Puylaert در این تکنیک: آپاندیس متورم غیر قابل فشرده شدن با قطر بیشتر از ۶ میلیمتر و ضخامت جداری بیشتر از ۳ میلیمتر، عدم وجود لایه های نرمال جداره، افزایش اکوژنیسیته چربی های اطراف آپاندیس، آبه آپاندیس و تجمع مایع حول آپاندیس می باشد (۵). از زمان کشف اتیولوژی آپاندیسیت حاد همواره تلاش برای بالا بردن دقت تشخیصی و کاستن میزان خطاهای احتمالی در تشخیص این بیماری ادامه داشته است. در همین راستا استفاده از ابزارهای پاراکلینیکی و کمک تشخیصی برای رفع نواقص و کاستی های تشخیصی، صرفاً بالینی تا جایی پیشرفته، که حتی الامکان بتواند باعث کاهش میزان آپاندکتومی های منفی گردد. به علت وجود اختلاف در قدرت و مهارت تشخیص جراحان مختلف در امر تشخیص این بیماری و وجود ابزارهای تشخیص استاندارد که بتواند نقش مهارت های فردی جراحان را کم رنگ نماید بسیار ضروری به نظر می رسد و بر همین اساس سونوگرافی به لحاظ غیر تهاجمی بودن، ساده، ارزان و در دسترس بودن و نداشتن تشعشعات مضر در سالهای اخیر بشدت مورد توجه قرار گرفته است. لذا این مطالعه با هدف بررسی حساسیت و ویژگی تشخیصی سونوگرافی در آپاندیسیت حاد انجام شده است.

مواد و روشها

این مطالعه مقطعی بر روی کلیه بیماران مشکوک به آپاندیسیت حاد در فاصله زمانی آذرماه ۱۳۸۳ لغایت تیرماه ۱۳۸۶ که به بیمارستان امام خمینی (ره) ارومیه مراجعه نمودند، انجام شد. کلیه بیماران کاندید عمل آپاندکتومی اعم از زن و مرد و بدون در نظر گرفتن هیچ نوع محدودیت در انتخاب نمونه ها قبل از انجام آپاندکتومی تحت معاینه سونوگرافیک قرار گرفتند و نهایتاً یافته های حاصل از سونوگرافی های انجام شده با نتایج بدست آمده در مطالعات پاتولوژیک مطابقت داده شد. سونوگرافی در وضعیت طاقباز که بهترین وضعیت برای بررسی آپاندیس است با استفاده از دستگاه Toshiba Nemio 30 و با استفاده از پروب Linear، با فرکانس ۷/۵-۱۰ مگاهرتز و با تکنیک فشار تدریجی (Graded Compression) انجام شد. در این بررسی وجود معیارهای تشخیص Puylaert بعنوان تشخیص مثبت آپاندیسیت حاد در نظر گرفته شد (۵). اندازه گیری از قطر خارجی تا قطر خارجی صورت گرفت (شکل شماره ۱). بیمارانی که تحت آپاندکتومی قرار گرفتند، نمونه ها جهت تشخیص قطعی توسط پاتولوژیست بررسی و نتایج آن با سونوگرافی مقایسه شد. پس از جمع آوری اطلاعات مربوط به یافته های سونوگرافی و مطابقت آنها با نتایج پاتولوژی، اطلاعات مورد تجزیه و تحلیل آماری قرار گرفت. اطلاعات به دست آمده بصورت میانگین \pm انحراف معیار (Mean \pm SD) و نیز فراوانی و درصد بیان شده است. جهت تعیین نقطه برش از منحنی ROC استفاده شد.

استفاده از منحنی ROC سطح زیر منحنی در این زمینه $0/882 (p < 0/001)$ بود (نمودار شماره ۱).

NPV ۸۹٪ و PPV ۹۱٪ بدست آمد (۸). در یک بررسی دیگر که بر روی ۱۰۶ بیمار با تشخیص پاتولوژیک آپاندیسیت حاد انجام شده بود حساسیت سونوگرافی ۵۲/۷٪ و ویژگی آن ۶۶/۶٪ بدست آمد (۹).

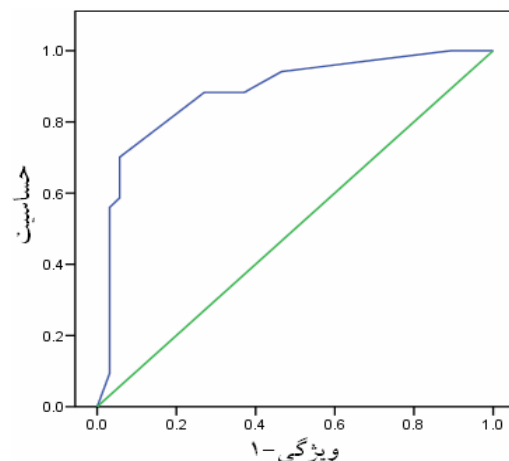
در این مطالعه که از نظر تعداد بیماران مورد بررسی، از بسیاری مطالعات انجام شده بیشتر می باشد حساسیت سونوگرافی ۹۶/۱٪ و ویژگی آن ۹۳٪ و ارزش اخباری مثبت ۹۶/۷٪ و ارزش اخباری منفی ۹۱/۹٪ برای سونوگرافی بدست آمد که نه تنها از بسیاری مطالعات دیگر بیشتر می باشد بلکه نقش سونوگرافی را در ارزیابی پیش از عمل پر رنگ تر می سازد. البته لازم به ذکر است که با عنایت به وابسته بودن سونوگرافی به مهارت اپراتور حصول چنین نتایجی به طور مستقیم به تجربه رادیولوژیست انجام دهنده این تکنیک و آشنائی او با اصول سونوگرافی GI Tract وابسته است. عدم امکان مشاهده آپاندیس نرمال همواره بعنوان یک نقطه ضعف برای سونوگرافی می باشد و در بررسی های انجام شده حساسیت سونوگرافی برای دیدن آپاندیس نرمال ۵۰-۵٪ بوده است (۱۰). در این بررسی آپاندیس نرمال با قطر کمتر از ۶ میلیمتر در ۱۰۹ بیمار یعنی ۶۸/۵٪ موارد مشخص شد. نکته شایان توجه این است که آمارهای مربوط به عدم امکان مشاهده آپاندیس نرمال، بررسی هایی است که ۱۵ سال قبل توسط سونوگرافیست ها منتشر شده، نه رادیولوژیست های مجرب برای GI Tract. در این بررسی وجود آپاندیس با قطر کمتر از ۶ میلیمتر یک اندیکاتور قوی برای رد آپاندیسیت حاد بود ($NPV=91/9\%$). همچنین در ۱۲۲ بیمار فعالیت درون لومن آپاندیس تشخیص داده شد که از این تعداد همگی (۱۰۰٪) مبتلا به آپاندیسیت حاد گزارش شدند. از آنجائیکه آدنوپاتی در RLQ هم در آپاندیسیت حاد و هم در سایر پاتولوژی های اسکال، ایلئال و آدنیت مزانتر مشهود است در این بررسی در ۸۳ بیمار که بر اساس پاتولوژی مبتلا به آپاندیسیت حاد تشخیص داده شدند آدنوپاتی در RLQ مشهود بود و همچنین در ۴ بیمار که بر اساس نتیجه سونوگرافی آدنیت مزانتر برای بیمار مطرح شده بود، تشخیص نهایی آپاندیسیت حاد بود بنابراین ما معتقدیم که تنها راه قطعی برای افتراق این بیماری ها از هم، دیده شدن آپاندیس با قطر کمتر یا بیشتر از ۶ میلیمتر است.

با توجه به ارزش NPV بدست آمده در این مطالعه (۹۱/۹٪) و با عنایت به اینکه در مطالعات قبلی مشخص شده بود که در بیماران بالای ۱۵ سال سن، NPV آزمایش همزمان CRP و CBC در مطالعات قبلی ۸۴٪ بوده است (۱۱) مشخص است که ارزش تشخیص سونوگرافی برای رد آپاندیسیت حاد از ارزش تشخیص CBC و CRP همزمان هم بیشتر است و بنابراین انجام CBC و CRP را در بیماران مشکوک به آپاندیسیت حاد برای رد تشخیص قبل از انجام سونوگرافی پیشنهاد نمی کنیم و فقط برای آن عده از بیماران که آپاندیس آنها طی معاینه سونوگرافی قابل بررسی نبوده است برای اطمینان بیشتر کمک کننده خواهد بود. قطر قدامی خلفی ۶ میلیمتر در تکنیک Graded Compression یک نشانگر قوی برای آپاندیسیت حاد بوده که دارای NPV و PPV بسیار بالائی می باشد و نرمال بودن تست های آزمایشگاهی نمی تواند باعث رد نیاز به انجام سونوگرافی شود. از طرفی در صورت انجام سونوگرافی در همه بیماران مشکوک به آپاندیسیت ضمن کاهش آپاندکتومی منفی به ۳/۱٪ می توان باعث کاهش قابل توجه هزینه های بستری و درمان بیماران شد.

در مطالعه ای که روی ۲۰۰ بیمار در کشور ژاپن انجام شد مشخص گردید که انجام سونوگرافی برای رد تشخیص آپاندیسیت حاد موجب کاهش کلی

جدول شماره ۱. نقاط برش مختلف اندازه قطر آپاندیس و میزان حساسیت و اختصاصیت تشخیصی آن

ویژگی	حساسیت (mm)	ویژگی
۰	۱۰۰	۳
۸/۱۸	۱۰۰	۴/۲۵
۱۰/۶۹	۱۰۰	۴/۷۵
۵۳/۴۶	۹۴/۱۳	۵/۲۵
۶۲/۸۹	۸۸/۲۷	۵/۵۵
۷۲/۹۶	۸۸/۲۷	۵/۸
۹۴/۳۴	۷۰/۰۹	۶/۲۵
۹۴/۳۴	۵۸/۶۵	۶/۵۵
۹۶/۸۶	۵۶/۰۱	۶/۶۵
۹۶/۸۶	۵۲/۷۹	۶/۸۵
۹۶/۸۶	۹/۳۸	۷/۵
۱۰۰	۰	۹



نمودار شماره ۱. منحنی ROC اندازه target در تشخیص آپاندیسیت حاد

بحث و نتیجه گیری

در این مطالعه حساسیت سونوگرافی ۹۶/۱٪ و ویژگی آن ۹۳٪ و ارزش اخباری مثبت ۹۶/۷٪ و ارزش اخباری منفی ۹۱/۹٪ برای سونوگرافی بدست آمد. در مطالعه Chan از ۱۷۴ بیمار با گزارش پاتولوژی مثبت دال بر آپاندیسیت حاد، مشخص شد که از این تعداد ۱۴۵ نفر یافته های سونوگرافیک مثبتی دال بر آپاندیسیت حاد داشتند و در این مطالعه حساسیت و ویژگی سونوگرافی در تشخیص آپاندیسیت حاد ۸۳٪ و ۹۵٪ تعیین شد (۶). همچنین در مطالعه Hahn طی ۷ سال حساسیت سونوگرافی و ویژگی آن به ترتیب ۹۰٪ و ۹۷٪ بدست آمد (۷). در مطالعه Abu Yousef بمدت ۷ ماه از ۶۸ بیمار با تشخیص آپاندیسیت حاد تحت سونوگرافی پیش از عمل، نهایتاً "حساسیت ۸۰٪، ویژگی ۹۵٪ و

ذکر است که با عنایت به وابسته بودن سونوگرافی به مهارت اپراتور حصول چنین نتایجی بطور مستقیم به تجربه رادیولوژیست انجام دهنده این تکنیک و آشنائی او با اصول سونوگرافی GI Tract وابسته است.

تقدیر و تشکر

بدین وسیله از کلیه همکاران محترم جراح خصوصا دکتر دقیقی و دکتر پور قاسم که در انجام این تحقیق ما را یاری کردند تشکر می نمائیم.

هزینه های بیمارستانی در هر بیمار به میزان ۳۳۰ دلار شده است (۱۲) و این امر در کشور ما با توجه به بسیار نازل بودن تعرفه های خدمات تشخیصی نسبت به خدمات درمانی و جراحی، قابل توجه تر می باشد.

نتیجه حاصل از این مطالعه که از نظر تعداد بیماران مورد بررسی از بسیاری مطالعات انجام شده بیشتر می باشد نشان دهنده حساسیت ۹۶/۱٪، ویژگی ۹۳٪، ارزش اخباری مثبت ۹۶/۷٪ و ارزش اخباری منفی ۹۱/۹٪ برای سونوگرافی میباشد. که نه تنها از بسیاری مطالعات دیگر بیشتر می باشد بلکه نقش سونوگرافی را در ارزیابی پیش از عمل پر رنگ تر می سازد. البته لازم به

Sensitivity and Specificity of Ultrasonography in Diagnosis of Acute Appendicitis

A. Mohammadi (MD)^{1*}, F. Khodabakhsh (GP)²

1. Assistant Professor of Radiology, Imam Khomeini Hospital, Urmia University of Medical Sciences, Urmia, Iran.

2. General Physician

Received: Nov 28th 2008, Revised: Feb 18th 2009, Accepted: May 12th 2009.

ABSTRACT

BACKGROUND AND OBJECTIVE: Acute appendicitis is one of the most important urgent conditions of abdominal surgery, in which, proper and on-time diagnosis may decrease the unwanted complications. In despite of diagnostic methods, a significant number of patients yet end up with negative laparotomies. Sonography can diminish the rate of these negative results. The aim of this study was to evaluate the sensitivity and specificity of sonography in diagnosis of acute appendicitis.

METHODS: In a cross sectional study, 500 patients with acute abdomen and primary diagnosis of acute appendicitis were evaluated preoperatively by graded compression sonography. This study was conducted in Tabriz Imam Khomeini hospital during 12 months. Results of sonography were compared with histopathological findings after operation.

FINDINGS: A hundred and sixty three males and 237 females with the mean age of 25.1 ± 13.9 years were enrolled. Sensitivity, specificity, PPV, NPV and accuracy of abdominal sonography in diagnosis of acute appendicitis were 96.2, 93.1, 96.8, 91.9 and 95.2 percent, respectively; 97.2, 96.4, 98.3, 94.2 and 97 percent, respectively in males; and 95, 89.5, 95, 89.5 and 93.2 percent, respectively in females. The optimal cut-off point of diameter of appendix was ≥ 5.8 mm with corresponding sensitivity and specificity of 88.3% and 73%, respectively.

CONCLUSION: Due to noninvasiveness, cost-effectiveness and availableness of sonography, it is proposed as a diagnostic modality. This may cause a dramatic decrease in the costs of operation and treatment of patients.

KEY WORDS: *Appendicitis, Ultrasonography, Sensitivity, Specificity.*

*Corresponding Author;

Address: Department of Radiology, Imam Khomeini Hospital, Urmia University of Medical Sciences, Urmia, Iran

E-mail: Mohamadi_Afshin@yahoo.com

References

1. Robbins S. Basic pathology, 7th ed, Philadelphia, W.B. Saunders 2003; pp: 588-9.
2. Schwartz S. Principle of surgery, 8th ed, New York, McGraw Hill 2005; pp: 1119-28.
3. Gracey D, McClure MJ. The impact of ultrasound in suspected acute appendicitis . Clin Radiol 2007; 62(6): 573-8 .
4. Gamanagatti S, Vashisht S, Kapoor A, Chumber S, Bal S. Comparison of graded compression ultrasonography and unenhanced spiral computed tomography in the diagnosis of acute appendicitis . Singapore Med J 2007; 48(1):80-87 .
5. Puylaert J. Acute appendicitis. Clin Diagn Ultrasound 1994; 29: 75-91.
6. Chan I, Bicknell SG, Graham M. Utility and diagnostic accuracy of sonography in detecting appendicitis in a community hospital. AJR Am J Roentgenol 2005; 184(6): 1809-12.
7. Hahn HB, Hoepfer Fu, Kalle T. Sonography of acute appendicitis in children: 7 years experience. Pediatr Radiol 1998; 28(3): 147-51.
8. Abu Yousef MM, Bleicher JJ, Maher JW, Urdaneta LF, Franken EA Jr, Metcalf AM. High resolution sonography of acute appendicitis. AJR Am J Roentgenol 1987; 149(1): 53-8.
9. Naseri M, Mirmohamad M, Panahi F, Dianat M, Doroodi T. Accuracy of sonography in acute appendicitis. Kowsar Med J 2003; 8(3): 221-4.
10. Sutton D. Textbook of radiology and imaging, 7th ed, London, Churchill Livingstone 2003; p: 869.
11. Kessler N, Cyteval C, Gallix B, et al. Appendicitis: Evaluation of sensitivity, specificity, and predictive values of US, Doppler US, and Laboratory Findings. Radiology 2004; 230(2): 472-8.
12. Fujii Y, Hata J, Futagami K, et al. Ultrasonography improves diagnostic accuracy of acute appendicitis and provides cost saving to hospital in Japan. J Ultrasound Med 2000; 19(6): 409-14.