

## مقایسه تصاویر پانورامیک دیجیتال و توموگرافی کامپیوتری با دسته اشعه مخروطی در تشخیص ضایعات رادیولوسنت آپیکالی

زهرا دلیلی\*#، مهران طارمسری\*\*، احسان کاظم نژاد\*\*\*، حمید بهبودی\*\*\*\*، سمیه نعمتی\*\*\*\*\*

\* دانشیار گروه رادیولوژی دهان، فک و صورت، دانشکده دندانپزشکی، دانشگاه علوم پزشکی گیلان

\*\* استادیار گروه اندودانتیکس، دانشکده دندانپزشکی، دانشگاه علوم پزشکی گیلان

\*\*\* استادیار گروه آمار، دانشکده پزشکی، دانشگاه علوم پزشکی گیلان

\*\*\*\* دندانپزشک

\*\*\*\*\* استادیار گروه رادیولوژی دهان، فک و صورت، دانشکده دندانپزشکی، دانشگاه علوم پزشکی گیلان

تاریخ ارائه مقاله: ۹۱/۲/۱۷ - تاریخ پذیرش: ۹۱/۶/۱۱

### A Comparison between Digital Panoramic View and Cone-Beam Computed Tomography (CBCT) Images in Diagnosis of Apical Radiolucent Lesions

Zahra Dalili\*#, Mehran Taramsari\*\*, Ehsan Kazemnezhad\*\*\*, Hamid Behboudi\*\*\*\*, Somayeh Nemati\*\*\*\*\*

\* Associate Professor, Dept of Maxillofacial Radiology, School of Dentistry, Guilan University of Medical Sciences, Rasht, Iran.

\*\* Assistant Professor, Dept of Endodontics, School of Dentistry, Guilan University of Medical Sciences, Rasht, Iran.

\*\*\* Assistant Professor, Dept of Biostatistics, School of Medicine, Guilan University of Medical Sciences, Rasht, Iran.  
\*\*\*\* Dentist

\*\*\*\*\* Assistant Professor, Dept of Maxillofacial Radiology, School of Dentistry, Guilan University of Medical Sciences, Rasht, Iran.

Received: 6 May 2012; Accepted: 1 September 2012

**Introduction:** Panoramic radiography is used extensively in the field of dentistry as a screening method. In endodontic treatment, the diagnosis and evaluation of periapical area is very important. However, using advanced imaging such as cone beam computed tomography (CBCT) has increased diagnostic ability, but it must be used precisely and in special condition. The aim of this study was to compare diagnostic value of digital panoramic view and CBCT in diagnosis of apical lucent lesion.

**Materials & Methods:** In this cross-sectional study, digital panoramic view and CBCT of 47 patients (573 apical portions of root) who had referred to maxillofacial radiology clinic for maxillary and or mandibular CBCT procedures were assessed. All of the selected patients needed these images as their treatment protocol. According to order of CBCT (maxilla, mandible and both), the teeth of the same jaw in digital panoramic radiography by a maxillofacial radiologist were evaluated. After data entrance, agreement, Sensitivity, specificity and likelihood ratio (positive and negative) were assessed totally and for each jaw separately with 95 percent confidence interval. 0.05 was established as a level of significant.

**Results:** Periapical radiolucency in 15.9% of apical areas in CBCT and in digital panoramic view in 4.2% of them was detected. Overall, sensitivity and specificity of digital panoramic view were 26.4% and 100% respectively. Sensitivity of panoramic view in diagnosis of periapical lucency in mandible was higher than maxilla. According to kappa analysis, the agreement level between panoramic and CBCT was assigned low ( $\kappa=0.374$ ).

**Conclusion:** Although panoramic is a routine screening method in field of dentistry, it is not accurate in diagnosis of the presence of periapical lesions. This limitation in maxilla is more than mandible.

**Key words:** Cone beam computed tomography, digital panoramic, periapical lesion.

# Corresponding Author: [zahradalili@yahoo.com](mailto:zahradalili@yahoo.com)

J Mash Dent Sch 2013; 36(4): 293-300.

## چکیده

**مقدمه:** رادیوگرافی پانورامیک استفاده گسترده‌ای در دندانپزشکی به عنوان یک تکنیک غربالگری دارد. در درمان‌های اندودنتیک، تشخیص و ارزیابی ناحیه پری‌آپیکال حائز اهمیت است. بکارگیری تکنیک‌های پیشرفته نظیر توموگرافی کامپیوتری با دسته اشعه مخروطی (CBCT) سبب افزایش قدرت تشخیص می‌شود، اما بکارگیری آن باید با دقت و در شرایط ویژه انجام شود. هدف از این مطالعه مقایسه ارزش تشخیصی تصاویر پانورامیک دیجیتال با CBCT در تشخیص ضایعات رادیولوسنت آپیکالی بود.

**مواد و روش‌ها:** در این مطالعه مقطعی، تصاویر پانورامیک دیجیتال و CBCT ۴۷ بیمار (۵۷۳ ناحیه اپیکال ریشه) که به کلینیک تخصصی رادیولوژی فک و صورت جهت انجام CBCT فک بالا یا پایین مراجعه نموده بودند، مورد بررسی قرار گرفت. همه این بیماران نیاز به تهیه این تصاویر برای پروسه درمانی خود داشتند. بنابراینکه CBCT مربوط به کدام فک بیمار بود، دندان‌های همان فک در رادیوگرافی پانورامیک دیجیتال توسط یک نفر متخصص رادیولوژی فک و صورت مورد بررسی قرار گرفت. بعد از ورود اطلاعات، توافق، حساسیت (Sensitivity)، ویژگی (Specificity) به صورت کلی و برای هر کدام از فکین به صورت مجزا محاسبه شد. سطح معنی داری آزمون‌ها ۰/۰۵ در نظر گرفته شد. یافته‌ها: در CBCT، در ۱۵/۹٪ و در پانورامیک دیجیتال در ۴/۲٪ موارد ضایعه رادیولوسنت پری‌آپیکال قابل تشخیص بود. به طور کلی حساسیت روش پانورامیک ۲۶/۴٪ و ویژگی آن ۱۰۰٪ بود. حساسیت در تشخیص ضایعات لوسنت پری‌آپیکال در فک پایین بیشتر از فک بالا بود. بر اساس آزمون Kappa میزان توافق بین روش پانورامیک با CBCT ضعیف ارزیابی شد ( $Kappa=0/374$ ).

**نتیجه‌گیری:** پانورامیک با این که یک روش روتین غربالگر در فیلد دندانپزشکی می‌باشد، چندان در تشخیص وجود ضایعات پری‌آپیکال دقیق نبود. این محدودیت در فک بالا بیشتر از فک پایین بود.

**واژه‌های کلیدی:** توموگرافی کامپیوتری با دسته اشعه مخروطی، پانورامیک دیجیتال، ضایعه پره آپیکال.

مجله دانشکده دندانپزشکی مشهد / سال ۱۳۹۱ دوره ۳۶ / شماره ۴: ۳۰۰-۲۹۳.

## مقدمه

شده باشد، می‌تواند تشخیص داده شود و در صورت پوشش با کورتکس ضخیم تشخیص ضایعه ممکن نیست. از سویی در تصاویر پری‌آپیکال به علت تداخل سایر بخش‌های استخوان با ساختارهای پری‌آپیکال تشخیص برای مشاهده گر مشکل خواهد بود.<sup>(۳)</sup>

در مجموع علی‌رغم بعضی از محدودیت‌های تصویربرداری پانورامیک بجز در مورد پوسیدگی دندان، روش پانورامیک می‌تواند به عنوان یک رادیوگرافی غربالگر برای ارزیابی در مطالعات سلامت دهان و بررسی مشکلات اندودنتیک مورد استفاده قرار گیرد.<sup>(۱)</sup> نکته قابل عمل این است که تشخیص ندادن ضایعه پری‌آپیکال در رادیوگرافی پری‌آپیکال یا پانورامیک تضمین کننده سلامت ناحیه پری‌آپیکال نیست و شاید بکارگیری روش‌های تشخیصی پیشرفته در سه بعد راهکار تشخیصی بهتری ارائه دهد.

Lofthag-Hansen و همکاران به مطالعه‌ای با هدف

برای مدت طولانی رادیوگرافی‌های پری‌آپیکال و پانورامیک برای تشخیص ضایعات آپیکالی مورد استفاده قرار گرفته اند. تصویربرداری پانورامیک اغلب به عنوان تصویر اولیه در ارزیابی‌ها مورد استفاده قرار می‌گیرد و می‌تواند دید لازم را فراهم آورد، یا در تعیین نیاز به پرتونگاری‌های دیگر کمک نماید.

عیب اصلی رادیوگرافی پانورامیک این است که جزئیات ظریف آناتومیک قابل دسترس در رادیوگرافی‌های پری‌آپیکال داخل دهانی را بخوبی نمایش نمی‌دهند.<sup>(۱)</sup>

نکته قابل تأمل این است که این رادیوگرافی‌ها دارای محدودیت‌های خاص خود می‌باشند. به عنوان مثال این تکنیک‌ها نمای دو بعدی از یک ساختار سه بعدی به ما می‌دهد؛ از سویی در صورت وجود ضایعه در استخوان اسفنجی این ضایعه قابل تشخیص نخواهد بود.<sup>(۲)</sup>

ضمناً در صورتی که ضایعه با کورتکس نازک پوشیده

پری آپیکال و پانورامیک به ترتیب ۰/۷ و ۰/۵۴ بود و دقت تشخیصی پری آپیکال به طور قابل ملاحظه‌ای بالاتر از روش پانورامیک بود.<sup>(۵)</sup>

تصاویر پانورامیک دیجیتال دارای کنتراست و رزلوشن بالاتری از تصاویر پانورامیک عادی می‌باشد که می‌تواند سبب بهبود تشخیص ضایعات آپیکال شود. با در نظر گرفتن این نکته که امروزه رادیوگرافی پانورامیک دیجیتال به عنوان تکنیک غربالگر استفاده گسترده‌ای در کلینیک‌های دندانپزشکی دارد لذا بر آن شدیم که ارزش تشخیصی و توافق آن را در ارزیابی ضایعات پری آپیکال با تکنیک پیشرفته CBCT مورد بررسی قرار دهیم. همچنین به این سوال پاسخ دهیم که چقدر از تشخیص‌های رادیولوژیسی آپیکال در تصاویر پانورامیک، حقیقی یا کاذب می‌تواند باشد و می‌توان به آن اعتماد کرد.

### مواد و روش‌ها

در این مطالعه مقطعی، ناحیه آپیکالی ریشه‌های دندان‌های اندو نشده و اندو شده بیمارانی که به کلینیک تخصصی رادیولوژی فک - صورت مراجعه نموده بودند، مورد بررسی قرار گرفت. ابتدا رادیوگرافی‌های پانورامیک دیجیتال کلیه بیمارانی که جهت انجام CBCT فک بالا و پایین یا هر دو، به دلایل مختلف نظیر گذاشتن ایمپلنت به کلینیک مراجعه کرده بودند، انتخاب شدند. لازم به ذکر است که همه این بیماران نیاز به تهیه تصاویر به عنوان پروسه درمانی خود داشتند و رادیوگرافی جدید از آنها تهیه نشد. بیماران سندرمیک و ترومایی از مطالعه حذف شدند. سپس بر حسب این که CBCT مربوط به کدام فک بیمار بود، سیستم دندان‌های همان فک در رادیوگرافی پانورامیک توسط یک نفر متخصص رادیولوژی فک و صورت مورد بررسی قرار گرفت و در مورد وجود یا عدم وجود ضایعه آپیکالی اظهار نظر شد. همه تصاویر

مقایسه رادیوگرافی داخل دهانی پری آپیکال با تصویربرداری سه بعدی برای تشخیص ضایعات پری آپیکال پرداختند. در این مطالعه دندان‌های مولر و پرمولر فک بالا و مولر فک پایین که دارای مشکلات اندودنتیک بودند، را با استفاده از روش‌های تصویربرداری پری آپیکال و تکنیک سه بعدی مورد بررسی قرار گرفتند. در ۳۲ دندان، هر دو روش رادیوگرافی پری آپیکال و سه بعدی توانسته بودند ضایعه پری آپیکال را تشخیص بدهند، در روش سه بعدی، در ۱۰ دندان بیشتر ضایعه پری آپیکال یافت شد.<sup>(۴)</sup>

Farman به بررسی دقت دو روش تصویربرداری CBCT و رادیوگرافی پری آپیکال در تشخیص پرئودنتیت ناحیه آپیکال پرداخت. در این مطالعه از یافته‌های هیستولوژیک به عنوان استاندارد طلایی استفاده شده است.<sup>(۱)</sup> پرئودنتیت آپیکال در ۷۱٪ ریشه‌ها در تصویربرداری پری آپیکال قابل تشخیص بود. همچنین در ۸۴٪ و ۹۳٪ ریشه‌ها در روش‌های CBCT و هیستولوژیک قابل تشخیص بود. ارزش اخباری منفی در این مطالعه برای CBCT تقریباً دو برابر بیشتر از رادیوگرافی پری آپیکال بود، این نشان می‌دهد CBCT در تشخیص پری آپکس سالم دقت بیشتری دارد. مشاهدات در این تحقیق نشان می‌داد که ارزش رادیوگرافی پری آپیکال برای تشخیص عدم وجود پرئودنتیت آپیکال محدود است.<sup>(۳)</sup>

Estrela و همکارانش به مطالعه بر روی تصاویر پری آپیکال، پانورامیک و CBCT دندان‌هایی که دچار عفونت اندودنتیک بودند، پرداختند. حساسیت روش تصویربرداری پری آپیکال ۰/۵۵ و پانورامیک ۰/۲۸ بود، ضایعات در تصاویر پری آپیکال ۵/۵۴٪ و در تصاویر پانورامیک ۲۷/۸٪ درست تشخیص داده شدند. ارزش اخباری ۱ تا ۹۶٪ نشان داد که دقت تشخیصی برای

نرم افزار SPSS با ویرایش نسخه ۱۶ شد تا آنالیز مربوط به داده‌ها توسط این نرم افزار صورت گیرد. در تجزیه تحلیل داده‌ها از ضریب توافق Kappa استفاده شد، که سطح توافق ابزار را نشان می‌دهد و عددی بین  $0 \leq Kappa \leq 1$  می‌باشد. عدد یک، نشان‌دهنده توافق کامل و عدد صفر نشان‌دهنده استقلال دو ابزار است که عدم همبستگی و توافق دو روش را بازگو می‌کند. همین طور میزان حساسیت پانورامیک هم محاسبه گردید؛ که عبارت است از احتمال مثبت نشان دادن تکنیک پانورامیک دیجیتال در تشخیص ضایعه پری آپیکالی یا به عبارت دیگر مقدار توان روش پانورامیک در نشان دادن ضایعات پری آپیکال. شاخص دیگری که مورد بررسی قرار گرفت، میزان ویژگی روش پانورامیک بود؛ که عبارت است از احتمال منفی بودن نتیجه پانورامیک در عدم تشخیص ضایعه در نواحی آپیکالی. به عبارت دیگر نشانگر مقدار توان روش پانورامیک در کنار گذاشتن موارد بدون ضایعه در ناحیه آپیکالی می‌باشد.

از موارد دیگر مورد نیاز برای آنالیز، ارزش اخباری مثبت و منفی بود. ارزش اخباری مثبت در این مطالعه عبارت است از احتمال مثبت بودن نتیجه پانورامیک در افرادی که از لحاظ CBCT نیز مثبت بودند و ارزش اخباری منفی نیز عبارت از احتمال منفی بودن نتیجه پانورامیک در افرادی که از لحاظ CBCT نیز منفی بودند.

لازم به ذکر است که فک بالا و پایین به طور مجزا مورد بررسی قرار گرفتند.

پانورامیک توسط دستگاه (Sordex, Finland, Helsinki) Cranex D و تصاویر CBCT توسط دستگاه New Tome VG (QR SRL Company, Verona, Italy) تهیه شده بودند. معیار ورود به مطالعه داشتن رادیوگرافی پانورامیک با کیفیت مناسب بود (تصویر ۱).

بعد از دو هفته همان نواحی آپیکال در CBCT در تصاویر Multiplaner که شامل تصاویر اگزیمال و کراس سکشنال بود، بررسی و باز در مورد وجود یا عدم وجود ضایعه اظهار نظر شد. در فرم مخصوصی شامل نام و سن بیمار اطلاعات مربوط به رادیوگرافی پانورامیک و CBCT ثبت شد. در ستون‌های اطلاعات مربوط به پانورامیک و CBCT، دندان‌ها موجود در دهان بیمار بر اساس سیستم Universal شماره‌گذاری شد و بعد از بررسی تصاویر در زمان معین، برای مواردی که ضایعه لوسنت آپیکال وجود داشت، بر روی دندان مورد نظر علامت مثبت و در غیر این صورت علامت منفی در نظر گرفته شد. به علاوه، گشادای فضای لیگامان پرپودنتال (PDL) مدنظر قرار گرفت. در مورد دندان‌های پرمولر فک بالا و پایین در صورت عدم تفکیک ریشه در رادیوگرافی پانورامیک، به صورت یک ناحیه پره آپیکال قضاوت صورت پذیرفت. اگرچه اندازه ضایعه متغیر مهم نبود، اما به عنوان یک بررسی فرعی اندازه‌گیری شد و سایز همه ضایعات ۰/۵ گزارش شد.

در مورد ناحیه آپیکال دندان‌های مولر فک بالا به تفکیک ریشه‌های مزیوباکال، دیستوباکال و پالاتال و در مورد مولرهای فک پایین به تفکیک ریشه‌های مزیال و دیستال اظهار نظر شد. بی تردید در این مطالعه استاندارد طلایی، اطلاعات موجود در رادیوگرافی CBCT در نظر گرفته شد.

اطلاعات به دست آمده در فرم‌های مخصوص وارد

### یافته‌ها

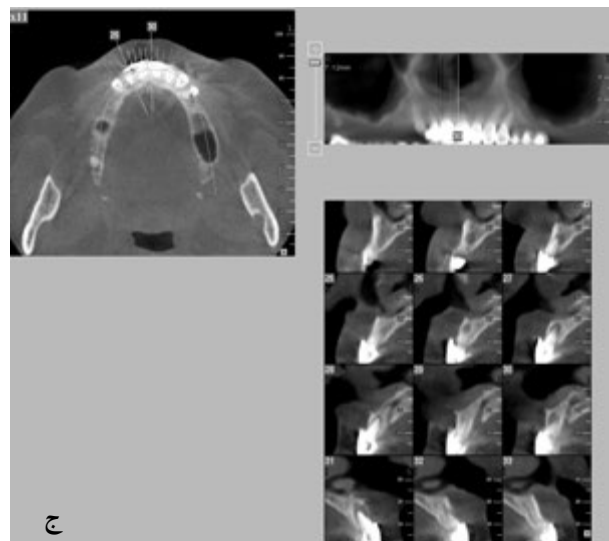
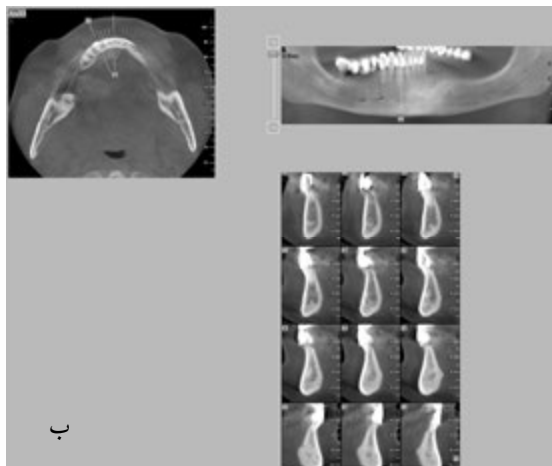
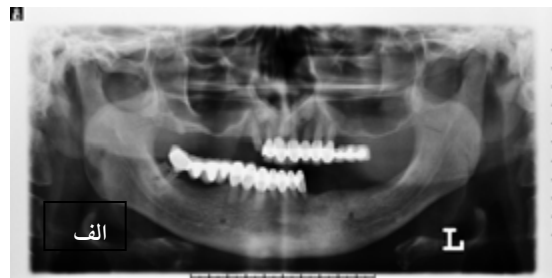در این مطالعه مقطعی، ۵۷۳ ناحیه آپیکالی ریشه بررسی شد. وضعیت تشخیص ضایعه رادیولوسنت پری آپیکال و گشادی فضای PPL در دو روش تشخیصی CBCT و پانورامیک دیجیتال در جداول ۱ و ۲ آمده است. در طول مطالعه اندازه هیچ کدام از ضایعات آپیکال مورد مطالعه بیشتر از ۰/۵ سانتیمتر نبود.

توافق تشخیصی دو تکنیک در تشخیص ضایعات رادیولوسنت آپیکالی (بدون در نظر گرفتن موارد گشادی فضای PDL) به صورت کلی (جدول ۳) و به تفکیک فکین (جدول ۴ و ۵) مورد ارزیابی قرار گرفت. ضریب توافق کاپا برای دو روش تصویربرداری برای فک بالا ۰/۳۴۷ (توافق ضعیف)، برای فک پایین ۰/۴۲۱ (خوب تا متوسط) و در کل ۰/۳۷۴ (ضعیف) با  $P < ۰/۰۱$  گزارش شد.

ضمناً حساسیت، ویژگی، ارزش اخباری مثبت (PPV) و ارزش اخباری منفی (NPV) با ذکر ضریب اطمینان در هر کدام از ارزیابی‌های فوق مورد محاسبه قرار گرفت (جدول ۶).

جدول ۱: وضعیت تشخیص ضایعات رادیولوسنت آپیکالی و گشادی فضای لیگامان پرپودنتال با استفاده از روش تشخیصی

CBCT		
تشخیص ضایعات آپیکالی	تعداد	درصد
نرمال	۴۵۹	۸۰/۱
ضایعات رادیولوسنت آپیکالی	۹۱	۱۵/۹
گشادی فضای PPL	۲۳	۴/۰
کل	۵۷۳	۱۰۰/۰



تصویر ۱: الف، تصویر پانورامیک. ب، تصاویر CBCT از دندان‌های فک پایین. ج، تصاویر CBCT از دندان‌های فک بالا

جدول ۲: وضعیت تشخیص ضایعات رادیولوسنت آپیکالی و گشادی فضای PDL با استفاده از روش تشخیصی پانورامیک دیجیتال

تشخیص ضایعات آپیکالی (OPG)		
تعداد	درصد	
۵۴۹	۹۵/۸	نرمال
۲۴	۴/۲	ضایعات رادیولوسنت آپیکالی
۰	۰/۰	گشادی فضای PPL
۵۷۳	۱۰۰/۰	کل

جدول ۳: بررسی توافق تشخیصی ضایعات آپیکالی در دو روش

پانورامیک دیجیتال و CBCT					
CBCT			OPG		
تعداد	درصد	مثبت	تعداد	درصد	منفی
۲۴	۴/۴	۰	۰	۰/۰	۲۴
۶۷	۱۲/۲	۴۵۹	۸۳/۴	۵۲۶	۹۵/۶
۹۱	۱۶/۶	۴۵۹	۸۳/۴	۵۵۰	۱۰۰/۰

جدول ۴: بررسی توافق تشخیصی ضایعات آپیکالی در دو روش پانورامیک دیجیتال و CBCT در دندان‌های فک بالا

CBCT					
تعداد	درصد	مثبت	تعداد	درصد	منفی
۱۴	۴/۰	۰	۰/۰	۱۴	۴/۰
۴۴	۱۲/۶	۲۹۱	۸۳/۴	۳۳۵	۹۶/۰
۵۸	۱۶/۶	۲۹۱	۸۳/۴	۳۴۹	۱۰۰/۰

جدول ۵: بررسی توافق تشخیصی ضایعات آپیکالی در دو روش پانورامیک دیجیتال و CBCT در دندان‌های فک پایین

CBCT					
تعداد	درصد	مثبت	تعداد	درصد	منفی
۱۰	۵/۰	۰	۰/۰	۱۰	۵/۰
۲۳	۱۱/۴	۱۶۸	۸۳/۶	۱۹۱	۹۵/۰
۳۳	۱۶/۴	۱۶۸	۸۳/۶	۲۰۱	۱۰۰/۰

جدول ۶: شاخص‌های ارزش تشخیصی ضایعات رادیولوسنت آپیکالی پانورامیک دیجیتال در مقایسه با CBCT

فک	حساسیت	ویژگی	ارزش اخباری مثبت	ارزش اخباری منفی
فک بالا	۲۴/۶ (۱۵-۳۷)	۱۰۰/۰ (۹۸-۱۰۰)	۹۷/۰ (۷۵-۹۹)	۸۶/۸/۰ (۸۳-۹۰)
فک پایین	۳۱/۰ (۱۸-۴۸)	۹۹/۰ (۹۷-۱۰۰)	۹۶/۰ (۹۹-۱۰۰)	۸۸/۰ (۸۲-۹۲)
کل	۲۶/۴ (۱۸-۳۶)	۱۰۰/۰ (۹۹-۱۰۰)	۱۰۰/۰ (۹۹-۱۰۰)	۸۷/۳/۰ (۸۴-۹۰)

## بحث

مطالعات اپیدمیولوژیک در جمعیت‌های مختلف میزان شیوع ۲۰ تا ۵۲ درصد را برای ضایعات پری‌آپیکال برای درمان‌های اندودنتیک با استفاده از روش‌های تصویربرداری معمول نشان دادند.<sup>(۷)</sup> این تفاوت درصد دلایل گوناگونی دارد از جمله یک دست نبودن جمعیت مورد مطالعه، کمبود استاندارد برای تهیه روش‌های گوناگون رادیوگرافی، تفاوت درمان اندودنتیک در

دندانپزشکان عمومی یا متخصصین اندو، تفاوت سطح تجربه افرادی که به انجام درمان اندو می‌پردازند و همین‌طور کنترل عفونت در جوامع مختلف. فاکتورهای متعددی در ارزیابی رادیوگرافیکی ضایعات استخوانی تأثیرگذار است که شامل ضخامت متغیر لایه کورتیکال، ساختار بافت‌های میزبانه، موقعیت ضایعه و نحوه پروسسینگ تصویر رادیوگرافی می‌باشد.<sup>(۸)</sup>

برای قابل مشاهده شدن یک ضایعه پری‌آپیکال باید

Stavropoulos و Wenzel<sup>(۱۱)</sup> نشان دادند CBCT دارای حساسیت و ارزش اخباری مثبت بالاتری از رادیوگرافی داخل دهانی دیجیتال و رادیوگرافی داخل دهانی در تشخیص ضایعات پری آپیکال مصنوعی است. میزان حساسیت ۲۶/۴٪ برای رادیوگرافی پانورامیک در مطالعه ما معرف آن است که احتمال تشخیص ضایعات آپیکالی در ۲۶/۴٪ از مواردی که در نواحی آپیکال ریشه ضایعه وجود داشت به درستی امکان پذیر بود و این میزان در فک بالا از فک پایین، پایین تر بود.

توافق دو تکنیک در مورد تشخیص ضایعات آپیکالی در فک بالا نسبت به فک پایین ضعیف تر بود و توافق از متوسط تا خوب در فک پایین به توافق ضعیف در فک بالا تقلیل یافت. ضمناً حساسیت تکنیک پانورامیک دیجیتال در تشخیص ضایعات آپیکالی در فک بالا از فک پایین کمتر بود. اما سایر مقادیر ویژگی، ارزش اخباری مثبت و منفی پانورامیک دیجیتال در دو فک متفاوت نبود. در تصویر پانورامیک کل حجم فک بالا و پایین در یک تصویر دو بعدی فشرده می شود و لذا احتمال سوپرایمپوزیشن ساختارهای غیر مرتبط بر روی ناحیه مورد نظر افزایش می یابد که به ویژه این موضوع در فک بالا بیش از فک پایین است. به همین جهت حساسیت در فک پایین از فک بالا بیشتر بود. در حالی که در CBCT این امکان وجود دارد که هر ریشه در ابعاد مختلف و به صورت مجزا بررسی می شود.

ارزش اخباری مثبت صد درصد معرف آن است که با احتمال بسیار بالا، ضایعاتی که به عنوان ضایعات پری آپیکال نشان داده شده است واقعاً ضایعه پری آپیکال بوده است. لذا در صورت دیدن ضایعه در کلیشه پانورامیک می توان آنرا قطعی در نظر گرفت.

ضمناً در تکنیک کانونشنال پانورامیک میزان منفی

تقریباً ۵۰-۳۰ درصد از بخش استخوانی از بین برود تا ضایعه قابل رویت گردد. تنوع مورفولوژیک ناحیه آپیکال، دانسیته استخوانی، زاویه اشعه، کنتراست رادیوگرافی و موقعیت ضایعه پری آپیکال روی قدرت تمیز رادیوگرافی ضایعه اثرگذار خواهد بود.<sup>(۹)</sup>

Lofthag-Hanseon و همکاران<sup>(۴)</sup> نشان دادند که ۳۲ مورد از ۴۶ مورد ضایعه پری آپیکال در رادیوگرافی پری آپیکال تشخیص داده شد و CBCT توانست ۴۲ مورد از ۴۶ مورد را تشخیص دهد. مطالعات نشان می دهد که ضایعات کوچک موجود در بخش مدولاری فقط می تواند توسط CT تشخیص داده شود.<sup>(۱۰)</sup>

در مطالعه Estrela و همکاران<sup>(۵)</sup> فراوانی ضایعات آپیکال پرپودنتیت در دندانهای اندو شده ۱۷/۶ درصد در رادیوگرافی پانورامیک و ۶۳/۳ درصد در CBCT بود که تقریباً در رادیوگرافی پانورامیک یک سوم ضایعات قابل تشخیص بود. در مطالعه ما نیز چنین نسبتی (۴/۲) در برابر ۱۵/۹) برقرار بود. بنابراین تفاوت در فراوانی تشخیص ضایعات آپیکالی در تکنیک CBCT نسبت به تکنیک پانورامیک می تواند ناشی از میزان بالای تشخیص منفی کاذب در رادیوگرافی کانونشنال پانورامیک باشد که این یافته در توافق با مطالعه Estrela و همکاران<sup>(۵)</sup> می باشد.

توافق در تکنیک در تشخیص ضایعات پری آپیکال ۰/۳۷ بود که این میزان توافق ضعیف بود.

در مطالعه ما با در نظر گرفتن CBCT به عنوان مرجع استاندارد برای رادیوگرافی پانورامیک، حساسیت ۲۶/۴ درصد، ویژگی ۱۰۰ درصد و ارزش اخباری مثبت (۱۰۰ درصد) گزارش شد که این مقادیر با مقادیر محاسبه شده توسط Estrela و همکاران<sup>(۵)</sup> (به ترتیب ۲۷/۸، ۱۰۰ و ۹۹ درصد) در توافق است. اما ارزش اخباری منفی در مطالعه ما از مطالعه Esterla و همکاران بیشتر بود.

است و بهتر است در بیماران اندو به ویژه زمانی که پاتولوژی خاص در ناحیه آپیکال یافت نمی‌شود، اما یافته‌های کلینیکی معرف آن هستند و یا در جراحی‌های دندان‌های با ریشه‌های متعدد، از تکنیک سه بعدی CBCT استفاده شود و تنها به روتین‌های رادیوگرافی بسنده نشود.

### نتیجه گیری

تصاویر کانوشنال پانورامیک در تشخیص ضایعات رادیولوسنت پری آپیکال دارای محدودیت است و در مجموع این اشکال و محدودیت در فک بالا به خاطر آناتومی ناحیه و احتمال سوپرایمپوزشن بیشتر از فک پایین می‌باشد.

### تشکر و قدردانی

این مقاله منتج از پایان نامه دانشجویی به شماره ۱۳۲۷ است که در کتابخانه دانشکده دندانپزشکی مشهد به ثبت رسیده است. بدینوسیله از معاونت پژوهشی این دانشکده، تقدیر و تشکر می‌گردد.

کاذب در مطالعه ما بالا بوده که این نتیجه منطبق بر نتایج Estrela و همکاران<sup>(۵)</sup> است.

در هر حال، علیرغم فاکتورهای مثبت استفاده از CBCT نظیر تصاویر با رزولوشن بالا و رزولوشن تصویری کمتر از میلی متر، زمان اسکن نسبتاً کوتاه و دوز رادیاسیون حدود ۴-۱۵ برابر پانورامیک<sup>(۶)</sup> باید در نظر گرفته شود.

البته علیرغم امکاناتی که CBCT فراهم می‌کند وجود آرتیفکت ناشی از پست فلزی در کانال ریشه دندانی و تأثیر آن بر روی ناحیه آپیکال می‌تواند مشکلاتی در تشخیص و بررسی ناحیه آپیکال فراهم نماید که Lofthag-Hansen و همکاران<sup>(۴)</sup> نیز بدان اشاره داشته‌اند. یکی از محدودیت‌های این تحقیق امکان تهیه تصاویر CBCT از دندان‌های با مشکلات اندودنتیک در تعداد کافی نمونه‌ها بود. در مجموع در طراحی طرح درمان، به ویژه جراحی آپیکال داشتن تصاویر CBCT حائز اهمیت

### منابع

1. Farman AG. Panoramic Radiology, Seminars on Maxillofacial Imaging and Interpretation. 1<sup>st</sup> ed. New York: Springer; 2007. P. 133-8.
2. Lee SJ, Messer HH. Radiographic appearance of artificially prepared periapical confined to cancellous bone. Int Endod J 1986; 19(2): 64-72.
3. Paula-Silva FWG, Wu MK, Silva LAB, Leonardo MR, Wesselink PR. Accuracy of periapical radiography and cone-beam computed tomography in diagnosing apical periodontitis using histopathological findings as a gold standard. J Endod 2009; 35(7): 1009-12.
4. Lofthag-Hansen S, Huuonen S, Grondahl K, Grondahl HG. Limited cone-beam CT and intraoral radiography for the diagnosis of periapical pathology. Oral Surg Oral Med Oral Pathol Oral Radiol Endod 2007; 103(1): 114-9.
5. Estrela C, Bueno MR, Leles CR, Azevedo B, Azedevo JR. Accuracy of cone-beam computed tomography and panoramic and periapical radiography for detection of apical periodontitis. J Endod 2008; 34(3): 273-9.
6. Weiger R, Hitzler S, Hermle G, Lost C. Periapical status, quality of root canal fillings and estimated endodontic treatment needs in an urban German population. Endod Dent Traumatol 1997; 13(2): 69-74.
7. Eriksen HM, Kikevang LL, Petersson K. Endodontic epidemiology and treatment outcome: General considerations. Endod Topics J 2002; 2(1): 1-9.
8. Bender IB. Factors influencing radiographic appearance of bony lesions. J Endod 1982; 8(4): 161-70.
9. Molven O, Halse A, Fristad I. Long-term reliability and observer comparisons in the radiographic diagnosis of periapical disease. Int Endod J 2002; 35(2): 142-7.
10. Vevart P, Hecker H, Tillinger G. Detection of the apical lesion and the mandibular canal in conventional radiography and Computed Tomography. Oral Surg Oral Med Oral Pathol Oral Radiol Endod 2001; 92(6): 682-8.
11. Stavropoulos A, Wenzel A. Accuracy of cone beam dental CT, intraoral digital and conventional film radiography for the detection of periapical lesions. An ex vivo study in pig jaws. Clin Oral Investig 2007; 11(1): 101-6.