

تعیین آناتومی و مورفولوژی کانال ریشه در دندان های انسیزور فک پایین

دکتر اسحق علی صابری*، دکتر محسن نورمندی پور*، دکتر سید محسن حسینی گوشه**

دکتر علی سالاری مقدم***

تاریخ دریافت مقاله: ۸۷/۴/۱۹

تاریخ پذیرش مقاله: ۸۷/۹/۲

* دانشگاه علوم پزشکی و خدمات بهداشتی درمانی زاهدان، دانشکده دندانپزشکی، گروه اندودنتیک

** دانشگاه علوم پزشکی و خدمات بهداشتی درمانی زاهدان، دانشکده دندانپزشکی

*** دندانپزشک

چکیده

زمینه و هدف: اغلب دندانهایی را که دچار عارضه غیر قابل برگشت حفره پالپ شده اند می توان به کمک درمان اندودنتیک حفظ کرد تا برای سالیان متمادی در سیستم دندانانی مورد استفاده قرار گیرند. مهمترین فاکتور در درمانهای اندودنتیک آماده سازی شیمیایی، مکانیکی سیستم کانال می باشد. از آنجائی که اغلب ناکامی های درمان دندانهای انسیزور فک پایین (مندیل) به دلیل وجود کانال تمیز نشده به خصوص در قسمت لینگوال می باشد. این مطالعه جهت تعیین آناتومی و مورفولوژی کانال در دندانهای انسیزور مندیل طراحی شد.

مواد و روش کار: در این مطالعه توصیفی مقطعی در سال ۱۳۸۶، ۳۴۰ دندان انسیزور مندیل از درمانگاههای شهر زاهدان جمع آوری گردید. دندان ها پس از تهیه حفره دسترسی، دکلسیفیکاسیون و رنگ آمیزی زیر میکروسکوپ نوری مورد بررسی قرار گرفتند.

یافته ها: ۳۴ درصد دندانهای انسیزور یک کاناله و ۶۶ درصد دو کاناله بودند. براساس طبقه بندی Type I، ۳۴ درصد، Type II، ۱۱ درصد، Type III و ۲۱ درصد Type IV بودند.

نتیجه گیری: با توجه به درصد بالای دو کاناله بودن انسیزورهای مندیل در حین معالجه ریشه دندانهای قدامی جستجوی بیشتر برای پیدا کردن کانال دوم در هنگام تهیه حفره دسترسی ضروری به نظر می رسد. (مجله طبیب شرق، دوره ۱۰، شماره ۴، زمستان ۸۷، ص ۲۹۹ تا ۳۰۴)

کلیدواژه ها: مورفولوژی کانال ریشه، انسیزور مندیل، کانال ریشه دندان

مقدمه

محصولات آنها و همچنین بافتهای دژنره شده به کمک ابزارها و شستشو دهنده های اندودنتیک می باشد. گاهی بعضی از کانالهای موجود در ریشه دندان به راحتی پیدا نشده و بدون درمان باقی می مانند. ناآگاهی از آناتومی کانال ریشه وعدم جستجوی کافی برای یافتن کانال اضافی را دو علت مهم این مشکل می دانند. در حالی که اگر کانالهای اضافی یک دندان پیدا شده به خوبی آماده سازی و پر شوند پیش آگهی درمان بسیار عالی خواهد بود. بهترین روش برای دستیابی به این مهم تهیه حفره دسترسی صحیح و مناسب و آگاهی از آناتومی کانال ریشه می باشد.^(۱) معیار ارزیابی پالپ کانال در این مطالعه طبقه

اغلب دندانهایی را که دچار عارضه غیر قابل برگشت حفره پالپ شده اند می توان به کمک درمان اندودنتیک حفظ کرد تا برای سالیان متمادی در سیستم دندانانی مورد استفاده قرار گیرند. این روند با ارائه طرح درمان شروع شده، با تهیه حفره دسترسی، پاکسازی، شکل دهی، پر کردن وانسداد کامل دندان ادامه می یابد و با ترمیم نهایی و قرار گرفتن دندان در عملکرد طبیعی خود به پایان می رسد.

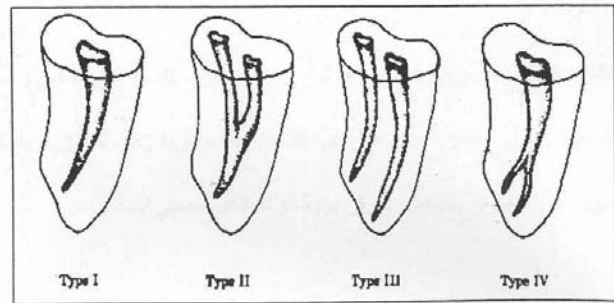
مهم ترین فاکتور در درمان های اندودنتیک آماده سازی شیمیایی و مکانیکی سیستم کانال می باشد. در حالی که مهمترین هدف آماده سازی شیمیایی مکانیکی، خارج کردن باکتریها،

توربین (diamond، ساخت آلمان)، همراه اسپری آب جهت ورود به مینای دندان از سطح لینگوال و به کمک فرز روند (diamond، ساخت آلمان) با دور کند هندپیس جهت ورود به داخل حفره پالپ دندان اقدام به تهیه حفره دسترسی (Access cavity) به روش Ingle گردید. بعد از این که حفره دسترسی مورد قبول تهیه شد، دندانها به بطری های حاوی الکل صنعتی منتقل شدند. دندانهای آماده شده به منظور پاک سازی نهایی از بقایای جرم یا دبری های ریز روی سطح دندان و هم چنین انحلال نسبی بقایای بافتی پالپ، به مدت ۲۴ ساعت در محلول هیپوکلریت سدیم ۵/۲۵ درصد خانگی (شمشاد - ادیب شیمی ایران) قرار داده شده و سپس به مدت ۲ ساعت در زیر آب جاری با فشار شسته شدند.

سپس دندانها برای مدتی کوتاه بر روی کاغذ خشک کن و در فضای آزمایشگاه قرار گرفتند و بعد از آن جهت دکلسیفیکاسیون به ظروف شیشه ای دردار حاوی اسید نیتریک ۵ درصد (ارسطو - ایران) منتقل و به مدت ۷۲ ساعت در این محلول نگهداری شدند. جهت جلوگیری از رسوب اسید و املاح و یکنواخت بودن اسید در تمام قسمت ها، ظرف حاوی اسید نیتریک ۵ درصد و دندانها هر روز در سه نوبت هم زده و اسید هر ۲۴ ساعت یکبار تعویض می شد. سپس نمونه ها از ظرف حاوی اسید نیتریک ۵ درصد خارج و جهت حذف اسید و املاح به مدت ۴ ساعت به طور کامل در آب جاری شسته شدند. سپس دندانها را جهت دهید راتاسیون به ترتیب در الکل (پارسیان، ایران) ۸۰ درجه به مدت ۱۲ ساعت، ۹۰ درجه به مدت ۱ ساعت و ۱۰۰ درجه به مدت یک ساعت قرار داده شدند.

دندانها را از الکل بیرون آورده، در فضای آزمایشگاه روی کاغذ خشک کن قرار دادیم. سپس جهت Clearing نمونه ها را در متیل سالیسیلات ۹۹-۱۰۰ درصد (MERCK ساخت آلمان) با چگالی ۱/۱۸ کیلوگرم به مدت ۲ ساعت قرار دادیم. پس از اینکه دندانها کاملاً شفاف و شیشه ای (clear) شدند،

بندی Weine می باشد که اشکال کانال را به چهار Type تقسیم کرده است.



شکل ۱: طبقه بندی weine

روش های مختلفی از جمله برش دادن دندان، CT اسکن، رادیوگرافی، شفاف سازی و رنگ کردن کانالها برای بررسی مورفولوژی کانال دندانها در In vitro وجود دارد. (۴-۲) از میان این روشها روش شفاف سازی به علت نمایش ساختار سه بعدی حفره پالپ و حفظ شکل اصلی کانال و امکان مشاهده ارتباط بین کانالها از ارزش بالایی برخوردار می باشد. (۴-۶) ۶۰ درصد عدم موفقیت های اندودنتیک به دلیل پر نمودن ناکافی فضای کانال می باشد و یکی از دلایل آن عدم شناخت انشعابات متعدد کانال مورد نظر است آمارهای متفاوتی نیز در مورد تنوع کانال اسپروز مندیبل وجود دارد که می تواند مربوط به روش مطالعه و تفاوت های نژادی باشد. (۷-۱۵) در این مطالعه بر آن شدیم تا آناتومی و مورفولوژی کانال را در دندان های انسیزور مندیبل مورد بررسی قرار داده و با یافتن تنوع های مختلف کانال در این دندان، موجبات آگاهی بیشتر و درمان موفق تر را فراهم آوریم.

روش کار

در این مطالعه مقطعی توصیفی ۳۴۰ عدد دندان انسیزور مندیبل که به دلایلی غیر از پوسیدگی در درمانگاههای شهر زاهدان کشیده شده بودند جمع آوری و تا انجام مطالعه در ظرف حاوی ساو لن نگهداری شدند. سپس به وسیله کورت های دستی، بقایای جرم و سایر نسوج نرم و سخت از روی سطح تاج و ریشه دندان کاملاً پاک شد. بعد از آن با فرز فیشور الماسی

جوهر پلیکان را به آرامی از ناحیه اکسس تهیه شده به داخل دندان هدایت کردیم. رنگ کاملاً در تمام کانالها و انشعابات آنها نفوذ کرد. به طوری که با چشم غیر مسلح نیز به وضوح رویت شد. جهت اطمینان تک تک نمونه ها با میکروسکوپ نوری (Type 104 Nikon - ساخت ژاپن)، مورد بررسی و مطالعه قرار گرفت. مورفولوژی و تعداد کانال های ریشه انسیزورهای ماندبیل در فرمها و جداول اطلاعاتی که از قبل تهیه شده بود ثبت گردید.

یافته ها

در این مطالعه ۳۴۰ دندان انسیزور مندبیل مورد بررسی و مطالعه قرار گرفت. ۶۶ درصد دندانهای مورد مطالعه (۲۳۲ دندان) دو کاناله بودند و تنها ۱۱ درصد (۳۷ دندان) آنها دو کانال کاملاً مجزا داشتند. ۳۴ درصد دندانها (۱۱۶ دندان) نیز یک کاناله بودند. ۲۱ درصد دندانهای دو کاناله (۷۱ دندان) در ناحیه سرویکال ریشه دارای یک کانال بودند که در ناحیه اپیکال ریشه به دو کانال مجزا تبدیل می شدند. همچنین ۳۴ درصد دندانهای دو کاناله در ناحیه سرویکال ریشه دارای دو کانال مجزا بودند که در ناحیه اپیکال ریشه به هم رسیده و یک کانال را تشکیل می دادند. بر اساس طبقه بندی weine (شکل ۱) بیشترین شیوع مربوط به type I و type II بود که هر کدام ۳۴ درصد دندانها را شامل می شدند. ۱۱ درصد دندانها type III بودند که کمترین شیوع را داشتند. ۲۱ درصد دندانها نیز type IV بودند.

بحث

بر اساس یافته های این مطالعه ۳۴ درصد دندانهای انسیزور یک کاناله و ۶۶ درصد دو کاناله بودند. بر اساس طبقه بندی weine ۳۴ درصد Type I، ۳۴ درصد Type II، ۱۱ درصد Type III و ۲۱ درصد Type IV بودند. Kasahara و همکاران عنوان کردند که تکنیک Clearing نسبت به بررسی رادیو گرافیک اطلاعات بیشتری را در مورد سیستم کانال ریشه

در اختیار ما می گذارد. (۱۶) در این مطالعه برای بررسی دقیق تر از میکروسکوپ نوری کمک گرفته شد و مشابه مطالعه حاضر نمونه ها ابتدا دکلسیفیه و سپس شفاف سازی شدند. نتایج این مطالعه نشان داد که انسیزورهای ماندبیل در ۳۴ درصد موارد یک کاناله می باشد در حالی که Miyashita و همکارانش شیوع یک کاناله بودن دندانهای انسیزور ماندبیل را ۸۵ درصد عنوان کردند (۱۷) که احتمالاً این اختلاف به دلیل تفاوت در روش های مطالعه است. همچنین نتایج مطالعه حاضر نشان داد که انسیزورهای ماندبیل ۴۵ درصد موارد دو کاناله از نوع Type II, III می باشند که تقریباً مشابه نتایج به دست آمده از مطالعه Michael و همکارانش می باشد. (۱۸) آنها شیوع دو کاناله بودن دندانهای انسیزور مندبیل را ۱۱/۵ تا ۴۴/۱ درصد گزارش کردند. این در حالی است Bardelli و همکارانش به کمک رادیو گرافی شیوع چند کاناله بودن در دندانهای انسیزور ماندبیل را ۲۹ درصد گزارش کردند. (۱۹) نتایج مطالعه حاضر نشان داد که کانال دندانهای انسیزور ماندبیل در ۲۱ درصد موارد Type IV می باشد که با نتایج مطالعه Dawson و Benjamin متفاوت است. (۲۰) از آنجائی که انشعابات متعدد کانال معمولاً در یک سوم اپیکال رخ می دهد، علت اصلی این اختلاف احتمالاً عدم توانایی در تمایز کانال اصلی از سایر انشعابات کانال می باشد. نتایج این مطالعه نشان داد که انسیزورهای ماندبیل در ۳۴ درصد موارد کانالی از نوع Type II دارند که مشابه نتایج به دست آمده از مطالعه kartal و همکارانش می باشد. (۲۱) در مطالعه ای دیگر که توسط AL-qudah و همکاران انجام گردید ۷۳ درصد دندانها یک کاناله بودند (۲۲) که احتمالاً دلیل این تفاوت جمعیت مورد مطالعه می باشد. بر اساس نتایج حاصل از این مطالعه پیشنهاد می گردد که در حین معالجه ریشه دندانهای قدامی دقت بیشتری برای یافتن کانالهای اضافی صورت گیرد و این دندانها دو کاناله در نظر گرفته شوند مگر اینکه خلاف این نکته ثابت گردد.

سیاسگزاری

همچنین خانم دکتر شیما اسدی سامانی که ما را در تهیه این

مقاله یاری نمودند.

با تشکر از آقای سرگزی کارشناس بخش پاتولوژی

دانشکده دندانپزشکی زاهدان وشورای پژوهشی دانشکده و

References

1. Ingle JJ, Himel VT, Hawrish CE, et al. Endodontic cavity preparation. In: Ingle JJ, Bakland LK, (eds). Endodontic. 5th ed. BC Decker inc. 2002;408-70.
2. Lyroudia K, Mikrogeorgis G, Bakaloudi P, et al. Virtual endodontics: three dimensional tooth volume representations and their pulp cavity access. J Endod. 2002; 28(8): 599-602.
3. Vertucci FJ, Anthony RL. A scanning electron microscopic investigation of accessory foramina in the furcation and pulp chamber floor of molar teeth. Oral Surg Oral Med Oral Pathol. 1986; 62(3): 319-26.
4. Weine FS, Pasiewicz RA, Ted Rice R. Canal configuration of the mandibular second molar. J endod. 1988;14:207.
5. Kasahara E, Yamamoto A, Anzai M. Root canal system of maxillary central incisor. J Endod. 1992;18:505-8.
6. Rabertson D, leeb J, Makee M, Brewer E. A clearing technique for study of canal system. J endod. 1980;6:621-24.
7. Vertucci FJ, Seelig A. Root canal morphology of the human maxillary second premolar. J Endod. 1974; 38(3): 456-64.
8. Caliskan MK, Pehlivan Y, Sepetcioglu F, et al. Root canal morphology of the human permanent teeth in Turkish population. J endod. 1995;21(4):417-19.
9. Kartal N, Ozcelik B, Cimilli H. Root canal morphology of maxillary premolar. J Endod. 1998; 24 (6): 417-19.
10. Ruben J, Velmurugan N, Kandaswamy D. The evaluation of root canal morphology of the mandibular first molar in an Indian population using spiral computed tomography scan: an in vitro study. J endod. 2008;34(2):212-5.
11. Awawde LA, Al-Qudah AA. Root form and canal morphology of premolars in a mandibular Jordanian population. Int Endod. 2008;41(3): 240-8
12. Rwenyony CM, Kutesa AM, Muwazi LM, et al. Root and canal morphology of maxillary first and second permanent molar teeth in a Ugandan population. Int Endod. 2007; 46(9): 676-83.

13. Atieh MA. Root and morphology of maxillary first premolars in a Saudi population. *J Contemp Dent Pract*. 2008; 9(1): 26-53.
14. Peiris R, Takahashi M, Sasaki K, et al. Root and canal morphology of permanent mandibular molars in a Sri Lankan population. *Odontology*. 2007; 95(1): 16-23.
15. Cleghor BM, Christie WH, Dong CC. The root and root canal morphology of the human mandibular first premolar: a literature review. *J Endod*. 2007; 33(5): 506-16.
16. Kasahara E, Yasuda E, Yamamoto A, et al. Root canal system of central maxillary. *J endod*. 1990;158-61.
17. Myashita M, Kasahara E, Yasuda E, et al. Root canal system of mandibular incisor. *J Endod*. 1997; 23(8): 479-84.
18. Michael L, Mauger D. An evaluation of canal morphology at different level of root resection in mandibular incisor. *J endod*. 1998; 24(9): 35-43.
19. Bardelli M, Brunoe R, Roosi G. Anatomy of lower incisor root canals. *G ital endod*. 1990;4(3):34-7.
20. Benjamin KA, Dawson J. Incidence of two root canals in human mandibular incisor teeth. *Oral surg oral med oral pathol*. 1974;3(1)8:122-6.
21. Kartal N, Yanickoglu FC. Root canal morphology of mandibular incisor. *J Endod*. 1992; 18(11):562-4.
22. Al-Qudah AA, Awawdeh LA. Root canal morphology of mandibular incisors in a Jordanian population. *Int Endod*. 2006;39(11):873-7.

Anatomical and Morphological Features of Root Canal in Mandibular Incisors

Saberi EA, MD*; Noormandipoor M, MD**; Hosseiny goosheh SM, MD**; Salarimoghadam A, MD***

Received: 9/Jul/2008

Accepted: 22/Nov/2008

Background: Many teeth that are affected with irreversible pulpal lesions can remain with endodontic treatment and keep their function in dental system for years. The most important factor in endodontic therapy is related to chemical and mechanical preparation. Since the most unsuccessful endodontic therapy in mandibular incisor results from unclean root canal, especially the lingual canal, so we performed this study to determine the anatomical and morphological features of root canal in mandibular incisors.

Materials and Methods: In this descriptive cross-sectional study that carried out in-vitro, 340 extracted human mandibular incisors were gathered from Zahedan dental clinics and the access cavity was prepared. Then all the teeth were decalcified and colored with ink. Then they were examined by light microscopy.

Results: Thirty four percent of mandibular incisors had one canal and 66% had two canals. The canal type based on Weine classification was: 34% type I, 34% type II, 11% type III and 21% type IV.

Conclusion: This study showed that most of mandibular incisors have two canals. So we recommend dentists to examine mandibular incisors carefully while preparing the access cavity.

KEY WORDS: Root canal, Morphology, Mandibular incisor, type of root canal

*Dept of Endodontics, Faculty of Dentistry, Zahedan University of Medical Sciences and Health Services, Zahedan, Iran

**Dept of Endodontics, Faculty of Dentistry, Zahedan University of Medical Sciences and Health Services, Zahedan, Iran

***Dentist