

## تحقیقی

# اثر میدان الکترومغناطیسی بسیار ضعیف بر ساختار بافتی قلب موش صحرایی نر

دکتر آرش خاکی<sup>۱</sup>، دکتر معین بهروز<sup>۲\*</sup>

۱- دانشیار گروه آسیب‌شناسی، دانشکده دامپزشکی، دانشگاه آزاد اسلامی واحد تبریز.

۲- دکتری دامپزشکی، عضو انجمن علمی گروه دامپزشکی، دانشکده دامپزشکی، دانشگاه آزاد اسلامی واحد تبریز.

## چکیده

زمینه و هدف: در زندگی مدرن، انسان در معرض میدان‌های الکترومغناطیس قرار دارد. مطالعات نشان داده‌اند که میدان‌های الکترومغناطیس تولید شده قادر به ایجاد اختلالات بیولوژیکی می‌باشند. این مطالعه به منظور تعیین اثر میدان الکترومغناطیسی بسیار ضعیف بر ساختار بافتی قلب موش صحرایی انجام شد.

روش بررسی: این مطالعه تجربی روی ۳۰ سر موش صحرایی نر نژاد ویستار با وزن تقریبی ۱۵۰-۱۰۰ گرم و سن ۵ هفته انجام شد. موش‌ها به صورت تصادفی در دو گروه ۱۵ تایی کنترل و تجربی قرار گرفتند. موش‌های گروه کنترل در معرض میدان الکترومغناطیسی قرار نگرفتند. گروه تجربی به مدت ۲ ماه، روزانه ۸ ساعت در معرض میدان الکترومغناطیس با شدت یک میلی‌تسلا و فرکانس ۵۰ هرتز قرار گرفتند. در پایان ۲ ماه، موش‌ها با استفاده از کلروفورم بیهوش و از بطن چپ قلب نمونه‌برداری شد. نمونه‌ها داخل فرمالین بافر ۱۰ درصد قرار گرفتند. پس از آماده‌سازی بافتی، مقاطع ۶ میکرونی با هماتوکسیلین-انوزین رنگ‌آمیزی شدند و با استفاده از میکروسکوپ نوری ساختار بافتی مورد بررسی قرار گرفت.

یافته‌ها: در بافت و سلول‌های عضله قلبی گروه کنترل هیچ گونه تغییرات بافتی مشاهده نشد. در گروه تجربی بهم خوردن شدید نظم بافتی، پلئونورف شدن هسته سلول‌های عضلانی، ایجاد فضاهای خالی اطراف هسته، سیتوپلاسم نامشخص و بافت فیبروتیک مشاهده گردید. همچنین تعداد و اندازه سلول‌ها در مقایسه با گروه کنترل کاهش یافت و نکروز از نوع انعقادی و واکنش‌های سیتوپلاسم در بافت قلبی مشاهده شد.

نتیجه‌گیری: این مطالعه نشان داد که میدان الکترومغناطیسی بسیار ضعیف به مدت دو ماه باعث تغییرات پاتولوژیک سلول‌ها و بافت قلبی موش صحرایی می‌گردد.

کلید واژه‌ها: میدان الکترومغناطیس، قلب، موش صحرایی، نکروز انعقادی، فیبروز

\* نویسنده مسؤول: دکتر معین بهروز، پست الکترونیکی [moein\\_vet@yahoo.com](mailto:moein_vet@yahoo.com)

نشانی: کیلومتر ۳ جاده گرگان-گنبد، نبش جاده نومل، بیمارستان دامپزشکی سینا، تلفن ۳۳۷۸۸۶۶-۰۱۷۱، نمابر ۳۳۷۰۸۰۰

وصول مقاله: ۹۰/۵/۱۸، اصلاح نهایی: ۹۰/۷/۲۶، پذیرش مقاله: ۹۰/۱۰/۱۲

## مقدمه

جهان بایستی در انتظار گزارش‌های بیشتری در مورد وقوع انواع

ناهنجاری‌ها در مسیر زندگی جوامع انسانی بود.

مطالعات اپیدمیولوژیکی نشان می‌دهد که میدان‌هایی با جریان

۶۰ هرتز و قدرت بیشتر از ۲ میلی‌تسلا در محل زندگی و محیط

کار، خطر ابتلاء به سرطان را افزایش می‌دهد (۳). از سوی دیگر

سازمان بهداشت جهانی حداکثر میزان میدان‌های الکترومغناطیس را

یک میلی‌تسلا اعلام نموده است (۴و۵). گرچه مکانیسم عمل و

اثرات دقیق میدان‌های الکترومغناطیس هنوز به طور کامل شناخته

نشده‌اند؛ ولی سابقه مطالعات انجام شده بیانگر اثرات سوء این امواج

روی ارگان‌های مختلف در موش صحرایی می‌باشد.

تحقیقات نشان می‌دهند که میدان‌های الکترومغناطیس تولید شده

قادر به ایجاد اختلالات بیولوژیکی می‌شود (۱). فعالیت الکتریکی

قلب به عنوان یک پدیده فیزیولوژیک مهم می‌تواند تحت تاثیر این

با توجه به افزایش کاربرد وسایل الکتریکی در زندگی روزمره،

انسان بیش از پیش در معرض میدان الکترومغناطیس تولید شده

توسط این وسایل قرار گرفته است (۱). میدان‌های الکترومغناطیسی

اشکال مختلفی دارند که براساس طول موج یا فرکانس آنها را

طبقه‌بندی کرده‌اند. فرکانس این میدان‌ها براساس نوع منبع تولید

کننده میدان متفاوت است. در هر صورت بین طول موج و فرکانس

میدان‌های الکترومغناطیسی نسبت معکوس وجود دارد (۲). از جمله

منابع تولید این میدان‌ها می‌توان به انواع چاپگرها، جاروبرقی،

تلفن‌های همراه، تلویزیون، سشوار، ریش تراش برقی، اجاق‌های

مایکروویو و تشک‌های برقی، چرخ خیاطی، آسانسور و وجود

فرومغناطیس‌ها در صنعت کابل‌های فشارقوی برق اشاره کرد. با

افزایش رشد چشمگیر استفاده از تکنولوژی کامپیوتر در سراسر

دستگاه نصب گردید؛ استفاده شد. به طور کلی دستگاه مولد شامل دو سیم پیچ در جهت مخالف هم بود و برای تولید میدان الکترومغناطیس از جریان متناوب ۵۰ Hz استفاده گردید.

پس از اتمام ۲ ماه موش‌ها با استفاده از پنبه آغشته به کلروفرم بیهوش و از طریق نخاعی کردن کشته شدند. سپس به وسیله قیچی و پنس، پوست ناحیه محوطه شکمی در امتداد خط میانی بدن برش داده شد و بافت بطن چپ قلب موش‌های صحرایی با استفاده از قیچی جدا گردید. نمونه‌ها با استفاده فرمالین بافر ۱۰ درصد فیکس شدند. پس از آماده‌سازی بافتی، مقاطع ۶ میکرونی (۳ مقطع از قلب هر موش) با هماتوکسیلین-آئوزین رنگ آمیزی شدند. ساختار بافتی از نظر هیستولوژیکی با میکروسکوپ نوری (Motic, BA200, Netherland) مورد بررسی قرار گرفت.

#### یافته‌ها

تمامی رده‌های سلولی بافت قلب و ضخامت بافت قلب گروه کنترل طبیعی بود. همه لایه‌های مربوط به سلول‌های عضلانی موجود در مقطع تومیکروگراف نوری تهیه شده از بافت عضلانی بطن چپ قلب گروه کنترل، کاملاً طبیعی بود (شکل یک). در هسته‌ها و سیتوپلاسم هیچ ساختمان غیرطبیعی مشاهده نشد (شکل ۲).

در یافته‌های میکروسکوپی گروه تجربی بهم خوردن شدید نظم بافتی مشاهده گردید. به طوری که پلوئومرف شدن هسته سلول‌های عضلانی، ایجاد فضاهای خالی اطراف هسته، سیتوپلاسم نامشخص و از بین رفته (شکل ۳) و بافت فیبروتیک مشاهده گردید و سلول‌ها دچار مرگ سلولی از نوع نکروز انعقادی شدند و خونریزی مشاهده گردید (شکل ۴).

در سلول‌های عضلانی قلبی تورم هسته و تغییرات دژنراتیو به صورت واکنش‌های سیتوپلاسم و هسته مشاهده گردید که با نکروز انعقادی همراه بود. برخی از سلول‌های نکروزه در حال لیز شدن با نکروز کانونی و پراکنده همراه بودند.

تغییرات عروق خونی از جمله ایجاد شکاف بین سلول‌های آندوتلیال و غشاء پایه عروق بافت میوکاردا و نامنظم و پاره شدن طبقه زیر آندوکاردا در قلب مشاهده شد.

#### بحث

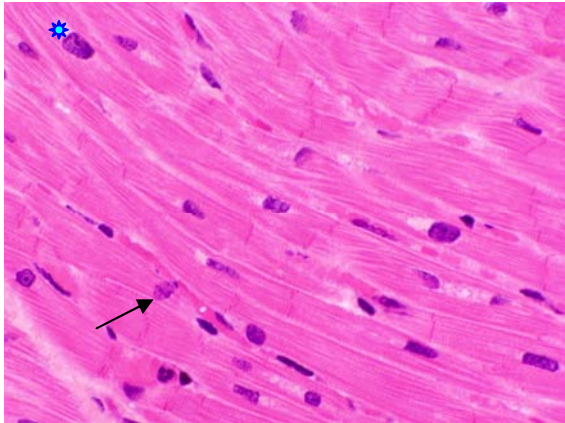
در این مطالعه میدان الکترومغناطیسی بسیار ضعیف به مدت دو ماه باعث تغییرات پاتولوژیک سلول‌ها و بافت قلبی موش صحرایی گردید. این تغییرات شامل بهم خوردن شدید نظم بافتی، پلوئومرف شدن هسته سلول‌های عضلانی، ایجاد فضاهای خالی اطراف هسته، سیتوپلاسم نامشخص و وجود بافت فیبروز، کاهش تعداد و اندازه سلول‌ها و وجود نکروز سلولی از نوع انعقادی و واکنش‌های سیتوپلاسم در بافت قلبی بود. نتایج این مطالعه با مطالعات Blumenthal و همکاران (۱۴)، Baran و همکاران (۱۵) و

میدان قرار گیرد. از جمله مکانیسم‌هایی که از طریق آن میدان الکترومغناطیسی می‌تواند بر فعالیت الکتریکی قلب اثر گذارد؛ تغییر در بافت قلب و به دنبال آن تغییر در هدایت پیام الکتریکی می‌باشد. میدان الکترومغناطیسی بر مغز استخوان و سلول‌های خونی موش صحرایی اثر منفی گذاشته و باعث کاهش تعداد کل لکوسیت‌ها و لنفوسیت‌ها و افزایش جزیی در اریتروسیت خون محیطی می‌شود (۱). کاهش رشد و تقسیم و تمایز سلول‌های گرانولوسیت هر دو جنس نر و ماده و کاهش تعداد سلول‌های بنیادی مغز استخوان موش‌های ماده تحت تاثیر میدان الکترومغناطیسی با فرکانس پایین گزارش شده است (۶). اثرات میدان الکترومغناطیسی بر ضربان قلب، کاهش و تغییرپذیری در ضربان قلب را نشان می‌دهد (۷ و ۸). Jeong و همکاران گزارش نمودند که میدان الکترومغناطیسی با شدت خیلی کم می‌تواند افزایش ضربان قلب را به وسیله اثر بر ریپلاریزاسیون بطنی تضعیف نماید. احتمالاً این تاثیر تنظیمی کاهنده بر پاسخ‌های سیستم قلبی عروقی به وسیله القاء آگونیست‌های سیستم سمپاتیکی ایجاد می‌گردد (۹). مطالعاتی اثرات سوء میدان‌های الکترومغناطیسی را در بافت‌های مغز و بیضه گزارش نموده‌اند (۱۰-۱۲). با توجه به این که دستگاه گردش خون، سیستم اصلی ارتباط دهنده و تغذیه‌ای بافت‌های بدن می‌باشد؛ از حساسیت زیادی برخوردار بوده و هرگونه اختلال در عملکرد این سیستم، می‌تواند اختلالاتی را در سایر دستگاه‌های بدن به وجود آورد (۱۳). لذا این مطالعه به منظور تعیین اثر میدان الکترومغناطیسی بسیار ضعیف بر ساختار بافتی قلب موش صحرایی انجام شد.

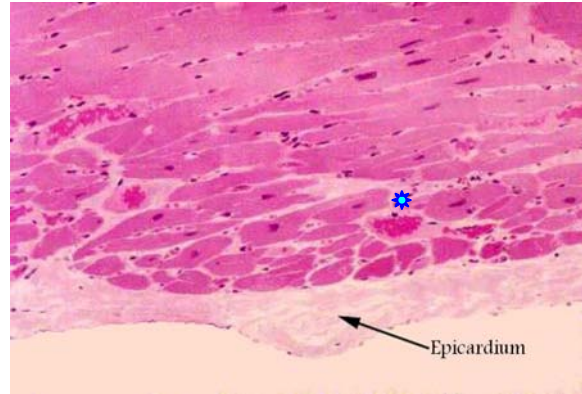#### روش بررسی

این مطالعه تجربی روی ۳۰ سر موش صحرایی نر نژاد ویستار با وزن تقریبی ۱۵۰-۱۰۰ گرم و سن ۵ هفته تهیه شده از بخش حیوانخانه دانشکده پزشکی دانشگاه تبریز انجام شد. موش‌ها به صورت تصادفی در دو گروه ۱۵ تایی کنترل و تجربی قرار گرفتند. موش‌های گروه تجربی روزانه ۸ ساعت، به مدت ۲ ماه در معرض میدان الکترومغناطیسی حاصل از دستگاه مولد طراحی شده در بخش بافت‌شناسی، به شدت یک میلی تسلا قرار گرفتند. موش‌های گروه کنترل در معرض میدان الکترومغناطیسی قرار نگرفتند.

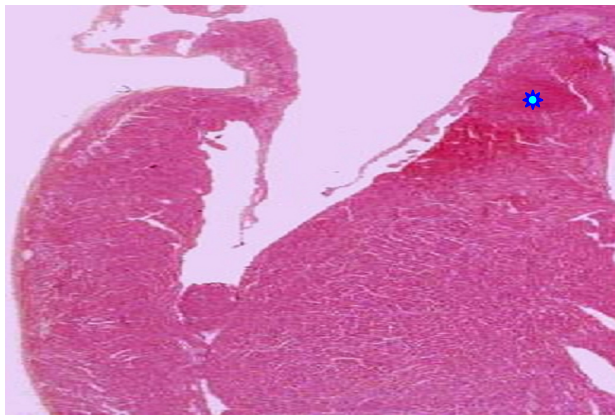
دستگاه مولد میدان الکترومغناطیسی بر اساس تئوری پیچ هلمهولتز ساخته شد و مواردی از قبیل نیاز به دستیابی به یک میدان یکنواخت و با شدت معین و نیز محدودیت‌های مختلف همچون لزوم تهیه محل نسبتاً مناسب برای زیست موش‌های صحرایی در داخل دستگاه از امور تعیین کننده بود. با توجه به شدت جریان مصرفی مولد و مدت زمان طولانی استفاده از آن در طی روز برای جلوگیری از گرم شدن دستگاه و تهویه مناسب داخل آن از فن که در بالای



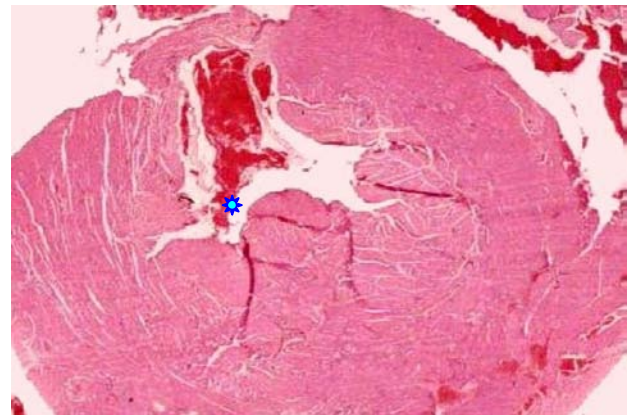
شکل ۱: مقاطع میکروسکوپی قلب موش صحرائی گروه کنترل به سلول‌های عضلانی طبیعی توجه فرمایید. بزرگ‌نمایی  $400 \times$ ، رنگ آمیزی H&E



شکل ۲: مقاطع میکروسکوپی قلب موش صحرائی گروه کنترل. به هسته‌ها و سیتوپلاسم طبیعی توجه فرمایید. بزرگ‌نمایی  $200 \times$ ، رنگ آمیزی H&E



شکل ۳: مقاطع میکروسکوپی قلب موش صحرائی گروه تجربی. به هسته سلول‌های عضلانی پلئومورف شده، سیتوپلاسم نامشخص توجه فرمایید. بزرگ‌نمایی  $40 \times$ ، رنگ آمیزی H&E



شکل ۴: مقاطع میکروسکوپی قلب موش صحرائی گروه تجربی. به بافت فیبروتیک و مرگ سلولی (فلش) از نوع انعقادی توجه فرمایید. بزرگ‌نمایی  $40 \times$ ، رنگ آمیزی H&E

گرد (۵ و ۴)؛ ولی بایستی دقت کرد که در مطالعه حاضر با استفاده از روش‌های خاصی نظیر وجود تهویه بر روی دستگاه مولد میدان EMF و کنترل دمای درون و برون محفظه نگهداری موش‌ها توسط دو ترمومتر مجزا، با جلوگیری از افزایش غیرعادی و بی‌رویه دما، مانع ایجاد هیپرترمی در بافت‌ها گردید. لذا آسیب‌های مشاهده شده از طریق ایجاد هیپرترمی بافتی ایجاد شدند.

یافته‌های مطالعه ما نشان داد که سلول‌های قلبی گروه تجربی تحت تاثیر میدان الکترومغناطیس نسبت به گروه کنترل دارای نکروز انعقادی و خونریزی بودند و نظم بافتی به شدت بهم خورده بود.

در مطالعه‌ای روی قلب موش‌های صحرائی ۲ ماهه در دوره جنینی و پس از تولد تا ۲ ماهگی که در معرض میدان الکترومغناطیس با شدت ۱۲۰ گوس قرار گرفتند؛ در مقایسه با گروه کنترل هسته سلول‌های قلبی متراکم و دوکی، هستک و کروماتین مبهم و محدوده سلول‌ها قابل رؤیت نبود و در مجموع سلول‌ها و هسته‌هایشان نسبت به سلول‌های گروه کنترل کوچک‌تر شدند و

سامانی و همکاران (۱۶) مشابهت دارد.

در مطالعه Blumenthal و همکاران بررسی اثرات میدان‌های الکترومغناطیسی با فرکانس پایین سبب مرگ سلولی برنامه‌ریزی شده سلول‌های فیبروبلاست تاندون و سلول‌های پیش‌ساز استخوانی موش صحرائی گردید (۱۴).

در مطالعه Baran و همکاران فرکانس پایین میدان‌های الکترومغناطیسی در موش صحرائی، سبب اختلال در جریان خون با کاهش منطقه‌ای، ادم دور عصبی و نفوذ نسبتاً کم لنفوسیت‌ها در قشر مغز گردید (۱۵).

در مطالعه انصاری سامانی و همکاران میدان‌های الکترومغناطیس سبب اثرات تخریبی سلول‌های قلبی موش صحرائی گردید (۱۶).

در مطالعه خاکی و همکاران میدان الکترومغناطیسی بسیار ضعیف سبب افزایش آپوپتوز سلول‌های بیضه موش‌های صحرائی گردید (۱۷).

طبق گزارش سازمان بهداشت جهانی امواج الکترومغناطیس می‌تواند با افزایش دما و هیپرترمی بافت سبب آسیب‌های بافتی

عروق خونی و کوچکتر شدن سلول‌ها و کاهش سلول‌ها و زیاد شدن فواصل بین سلول‌ها می‌شود؛ بلکه بررسی‌های هیستوپاتولوژیکی نیز نشان داده که امواج الکترومغناطیس باعث تغییرات واضحی روی بافت قلب می‌گردد.

از دیگر یافته‌های مطالعه حاضر تغییرات عروق خونی از جمله ایجاد شکاف بین سلول‌های آندوتلیال و غشاء پایه در عروق بین عضلانی و نامنظم و پاره شدن طبقه زیر آندوکارد در قلب بود که می‌تواند از اثر سوء میدان‌های الکترومغناطیس بر غشاء پایه و اسکلت سلول و نیز اتصالات سلولی ناشی شود. تغییر در اتصالات سلولی تحت تاثیر میدان‌های الکترومغناطیس با باز شدن اتصالات محکم بین سلول‌های آندوتلیال عروق مغزی (۱۴) و همچنین افزایش نفوذپذیری ساکاروز و آلبومین در مواجهه با میدان‌های الکترومغناطیس روی سدخونی-مغزی به صورت *In vitro* گزارش شده است (۲۵).

این یافته‌ها بیانگر اثرات سوء قرارگیری طولانی مدت در معرض میدان‌های الکترومغناطیس بر بافت قلبی می‌باشد که لزوم اتخاذ تدابیر حفاظتی از لطعات احتمالی آن را مطرح می‌کند. اگرچه نتایج فعلی را نمی‌توان سند و مدرک قطعی برای ربط دادن تابش اشعه‌های غیر یونیزان (میدان‌های الکترومغناطیسی) با بیماری‌های مختلف و یا آسیب دیدن سیستم‌های بیولوژیک ملاک قرار داد؛ ولی مطالعه کنونی پیشنهاد می‌نماید که در تایید مطالعات گذشته افزایش گرمای بافتی می‌تواند در ایجاد مرگ برنامه‌ریزی شده سلول (آپوپتوزیس) نقش داشته باشد. برای دستیابی به یک معیار واقعی برای بررسی اثرات این میدان‌ها بر بافت قلب تحقیقات بیشتر و وسیع‌تری در سطح آزمایشگاهی لازم است.

### نتیجه‌گیری

این مطالعه نشان داد که میدان الکترومغناطیسی بسیار ضعیف به مدت دو ماه باعث تغییرات پاتولوژیک سلول‌ها و بافت قلبی موش صحرائی می‌گردد.

### تشکر و قدردانی

این مقاله حاصل طرح تحقیقاتی مصوب دانشگاه آزاد اسلامی واحد تبریز بود. بدین وسیله از همه مسؤولین و همکارانی که در این تحقیق ما را یاری نمودند؛ تشکر می‌نماییم. همچنین از مسؤولین محترم معاونت پژوهشی دانشگاه آزاد اسلامی واحد تبریز، معاونت پژوهشی دانشگاه علوم پزشکی تبریز و کارکنان آزمایشگاه EMF دانشگاه علوم پزشکی تبریز که با ما همکاری صمیمانه‌ای داشتند؛ سپاسگزار می‌نماییم.

عروق خونی بین سلولی کاهش یافت (۱۸). تحقیقات دیگر نشان داده است که میدان‌های الکترومغناطیس باعث افزایش آریتمی قلب، کاهش ضربات قلب، افزایش فشارخون و نیز افزایش انفارکتوس میوکارد می‌گردد (۱۵ و ۱۸ و ۱۹). در مطالعه Baran و همکاران میدان الکترومغناطیس با فرکانس ۵۰ HZ باعث اختلالات جریان خون در مناطق مختلف بدن موش گردید (۱۵).

در مطالعه سلیمانی‌راد و همکاران میدان الکترومغناطیس سبب سلول‌های پورکتور کوچک و متراکم و دارای هسته‌های پیکنوتیک گردید و تعداد سلول‌ها کاهش یافت و فواصل بین آنها بیشتر گردید. این تغییرات موجب پیدایش طبقه پورکتور نامنظم شد و همچنین سلول‌های دیگر از جمله سلول‌های هرمی متراکم و کوچک شده و واکونولاسیون مشاهده شد (۲۰). در مطالعه Graham و همکاران روی بافت قلب سلول‌های قلبی متراکم و دوکی و هستک و کروماتین مبهم و محدوده سلول‌ها قابل رؤیت نبودند و در مجموع سلول‌ها و هسته‌هایشان کوچکتر شدند (۲۱). همچنین آثار مشخصی از تجمعات غیرعادی توده‌هایی از سلول‌های اپیتلیال در بافت همبند لته مشاهده شده است که می‌تواند علامت خاصی از ریزش سلولی در این سلول‌ها باشد. یعنی برخی از این سلول‌های ترشخی از محل اصلی استقرار خود خارج شده و ایجاد منظره پاتولوژیک خاصی را می‌نمایند که بیانگر حرکت بافت لته به سوی مرگ سلولی و بافتی احتمالی است که زمینه‌ساز مناسبی برای تخریب بافت لته و اختلالات عملکردی دندان‌ها در عمل جویدن می‌باشد. لذا این نتایج مؤید نظرات سایر محققین است که اثرات نامطلوب را بررسی نموده‌اند (۲۲ و ۲۳). در مطالعه کوچصفهانی و همکاران روی بافت قلب اثرات منفی میدان‌های الکترومغناطیسی و L-Arginine در رشد و نمو قلب جنین موش و اثرات مثبت L-Arginine و میدان‌های الکترومغناطیسی در افزایش تعداد گلبول‌های قرمز خون و نیز ضربان قلب گزارش شد (۲۴). یافته‌های مطالعه انصاری سامانی و همکاران روی اثرات میدان الکترومغناطیس با فرکانس ۳ میلی‌تسلا بر فراساختمان قلب در موش صحرائی بیانگر اثرات سوء قرارگیری طولانی مدت در معرض میدان‌های الکترومغناطیس بر سیستم قلبی-عروقی می‌باشد (۱۶).

میدان‌های الکترومغناطیسی بر گلیکوپروتئین‌های غشایی، فرآیندهای داخل سلولی از جمله عملکرد سیتواسکلت سلول، متابولیسم سلولی، هسته سلول و آنزیم‌ها اثر گذارند (۱۴ و ۲۵). نتایج مطالعه حاضر نشان داد که نه تنها امواج الکترومغناطیس باعث نکرور از نوع انعقادی و واکونولاسیون سیتوپلاسم و پرخونی

## References

1. Trosic I, Matatauscipisl M, Radaly Z, Prlic I. Animal study on electromagnetic field biological potency. Arch Hig Rada Toksikol. 1999 Mar;50(1):5-11.
2. Kultursay N, Koprubasi F, Kutukculer N. Video display terminal—the risk of trisomy 18? Clin Genet. 1994 May;45(5): 270-1.
3. Wood AW. Possible health effects of 50/60Hz electric and magnetic fields: review of proposed mechanisms. Australas Phys Eng Sci Med. 1993 Mar;16(1):1-21.
4. Khaki AA, Khaki A, Garachurlou S, Khorshidi F, Tajadini N, Madinei N. [Pre and post natal exposure of 50 Hz electromagnetic fields on prostate glands of rats: An electron microscopy study]. Iran J Reprod Med. 2008; 6(2):77-82. [Article in Persian]
5. Khaki AA, Zarrintan S, Khaki A, Zahedi A. The effects of electromagnetic field on the microstructure of seminal vesicles in Rat: a light and transmission electron microscope study. J Pakistan Bio Sci. 2008 Mar; 11(5):692-701.
6. Van Den Heuvel R, Leppens H, Nêmethova G, Verschaeve L. Haemopoietic cell proliferation in murine bone marrow cells exposed to extreme low frequency (ELF) electromagnetic fields. Toxicol In Vitro. 2001 Aug-Oct;15(4-5):351-5.
7. Baldi E, Baldi C, Lithgow BJ. A pilot investigation of the effect of extremely low frequency pulsed electromagnetic fields on humans' heart rate variability. Bioelectromagnetics. 2007 Jan; 28(1):64-8.
8. Sait ML, Wood AW, Kirsner RL. Effects of 50 Hz magnetic field exposure on human heart rate variability with passive tilting. Physiol Meas. 2006 Jan; 27(1):73-83.
9. Jeong JH, Kim JS, Lee BC, Min YS, Kim DS, Ryu JS, et al. Influence of exposure to electromagnetic field on the cardiovascular system. Auton Autacoid Pharmacol. 2005 Jan; 25(1):17-23.
10. Kopoplia EF, Popo v EG, Rybakov VN, Iakubovskii SM. [Kinetic parameters of androgen receptor complexes and the activities of the glycolysis and oxidative pentose phosphate pathway key enzymes in rat testis cytosol after whole body 60-min exposure to high frequency electromagnetic field (39.5 Ghz)]. Radiats Biol Radioecol. 2003 Sep-Oct;43(5):535-7. [Article in Russian]
11. Cook LL, Persinger MA, Koren SA. Differential effects of low frequency, low intensity (<6 mG) nocturnal magnetic fields upon infiltration of mononuclear cells and numbers of mast cells in Lewis rat brains. Toxicol Lett. 2000 Dec;118(1-2):9-19.
12. Tanemura K, Kurohmaru M, Kuramoto K, Matsumoto M, Hayashi Y. Age-related changes in cytoskeletal components of the BDF1, mousesertolicell. Tissue and Cell. 1994; 26(3): 447-55.
13. Monsefi M, Khosravani fard S. [Stereological study of heart volume in male rats after exposure to electromagnetic fields]. Iran South Med J. 2008;10(2):112-18. [Article in Persian]
14. Blumenthal NC, Ricci J, Breger L, Zychlinsky A, Solomon H, Chen GG, et al. Effects of low-intensity AC and/or DC electromagnetic fields on cell attachment and induction of apoptosis. Bioelectromagnetics. 1997;18(3):264-72.
15. Baran D, Baltag O, Badescu A, Costandache D. Tissue changes induced by low frequency electromagnetic field exposure and circadian cycle alteration. Rom Journ Phys. 2005; 50(9-10): 1197-206.
16. AnsariSamani R, SoleimaniRad J, Asgary A, Taji F, EbrahimpourSamani J. [Effect of electromagnetic field (3mT frequency) on heart ultrastructure in mice]. J Shahrekord Uni Med Sci. 2011;13(1):61-68. [Article in Persian]
17. Khaki A, Fathiazad F, Nouri M, Khaki AA. Effect of Ocimum basilicum on apoptosis in testis of rats after exposure to electromagnetic field. African Journal of Pharmacy and Pharmacology. 2011 Sep; 5(12): 1534-7.
18. Korpinen L, Partanen J, Uusitalo A. Influence of 50 Hz electric and magnetic fields on the human heart. Bioelectromagnetics. 1993;14(4):329-40.
19. Villoresi G, Breus TK, Lucci N, Dorman L, Rapoport SL. The influence of geophysical and social effects on The incidences of clinically important pathologies. Physica Medica. 1994; 10(3):79-91.
20. Soleimani Rad J, Fattah Damavandi MR. [Study of the effect of electromagnetic field on fetal growth and its inhibition by Epinephrine]. Med J Tabriz Univ Med Sci. 1997;31(33): 62-8. [Article in Persian]
21. Graham C, Cook MR, Cohen HD, Gerkovich MM. Dose response study of human exposure to 60 Hz electric and magnetic fields. Bioelectromagnetics. 1994;15(5):447-63.
22. Fernie KJ, Bird DM, Dawson RD, Laguë PC. Effects of electromagnetic fields on the reproductive success of American kestrels. Physiol Biochem Zool. 2000 Jan-Feb;73(1):60-5.
23. Marino AA, Becker RO, Ullrich B. The effect of continuous exposure to low frequency electric fields on three generations of mice: a pilot study. Experientia. 1976 May;32(5):565-6.
24. Mohseni Kouchesfahani H, Parivar K, Mashhadi Akbar Boobar M, Golboostan E. [Long-term organ culture of fetal Balb/C mouse heart and effects of electromagnetic fields and L-Arginine on the heart development]. Med Sci J Islamic Azad Univ Tehran Med Branch. 2009; 19(1):1-10. [Article in Persian]
25. Adey WR. Cell membranes: the electromagnetic environment and cancer promotion. Neurochem Res. 1988 Jul;13(7):671-7.

## Original Paper

# Effects of low density electromegnetic on heart tissue of male Rat

Khaki A (PhD)<sup>1</sup>, Behrouz M (DVM)\*<sup>2</sup>

<sup>1</sup>Associate Professor, Department of Veterinary Pathology, Islamic Azad University Tabriz Branch, Tabriz, Iran.

<sup>2</sup>Graduat of Veterinary Medicine, Veterinary Medicine Scientific Association Member, Islamic Azad University Tabriz Branch, Tabriz, Iran.

---

## Abstract

**Background and Objective:** The modern life condition has caused the human to be exposed to electromegnetic fields. Epidemiologic and animal laboratory studies have illustrated the adverse effects of electromegnetic fields on biologic systems. The aim of study was to assess the effects of low density electromegnetic on heart tissue of male rat.

**Materials and Methods:** In this experimental study 30 Wistar rats with weight of 10-150 gram and 5weeks age were used. Rats were allocated randomly in two aqual groups: case and control. Experimenal group rats were exposed to the electromegnetic field 8 hours a day for 2 months (50 HZ, 1 mili Tesla). After 2months the rats were sacrificed, the heart tissues were removed and stained by H&E method.

**Results:** There was not any altherations in cells and tissue of control groups. In experimental group there was a sever disruptions on heart tissue, polymorphysm of cardiac myocyte nuclues with same hollow spaced in perinucluar, nuclear cytoplasm and fibrotic tissue. Also, the number and size of cells in case group were reduced. Cagulated necrosis and vacolization of cytoplasm of cardiac myocyte was observed in case group.

**Conclusion:** This study showed that low density of electromegnetic Fields for two months durtion can cause pathological changes in cells and heart tissue of male rats.

**Keywords:** Electromegnetic Fields, Heart, Rat, Coagulated Necrosis, Fibrous

---

\* Corresponding Author: Behrouz M (DVM), E-mail: moein\_vet@yahoo.com

Received 9 Aug 2011

Revised 18 Oct 2011

Accepted 2 Jan 2012