

بررسی آثار حفاظتی تجویز عصاره ساقه گیاه دم اسب بر دژنراسیون مرکزی ناشی از ضایعه کمپرسیو عصب سیاتیک در نورونهای حرکتی شاخ قدامی نخاع رت

فاطمه قلی زاده نسری M.Sc.*، محمدرضا نیکروش Ph.D.**، مرتضی بهنام رسولی Ph.D.*،

علی مقیمی Ph.D.*، فاطمه بهنام رسولی M.Sc.*

* گروه زیست شناسی دانشکده علوم پایه، دانشگاه فردوسی مشهد

** گروه علوم تشریحی دانشکده پزشکی مشهد

تاریخ وصول: آذرماه ۸۶، تاریخ پذیرش: بهمن ماه ۸۶

چکیده

هدف: بررسی آثار تجویز عصاره ساقه گیاه دم اسب در به تعویق انداختن یا جلوگیری از دژنراسیون مرکزی نورونهای حرکتی نخاع مواد و روشها: روش تحقیق حاضر روش تجربی بوده است. برای این منظور از مدل جانوری رت نژاد ویستار استفاده شد و رتهای با ضایعه عصب سیاتیک به یک گروه شم، یک گروه کنترل و سه گروه تجربی تقسیم شدند و در نوبتهای مختلف مورد تزریق داخل صفاقی ۱۵ mg/kg از عصاره این گیاه قرار گرفتند. پس از یک مراقبت یک ماهه، حیوانات با استفاده از فرمالین ۱۰ درصد تحت پرفیوژن قلبی قرار گرفتند و از نخاع ناحیه کمری آنها نمونه برداری شد و با آماده سازی بافتی، تهیه مقاطع میکروسکوپی و رنگ آمیزی، با استفاده از روش استریولوژیکی (دایسکتور)، دانسیته نورونهای حرکتی آلفا مورد ارزیابی قرار گرفت.

یافته‌ها: کاهش معنی دار دانسیته تعداد نورونهای آلفا در گروه شم در مقایسه با گروه کنترل ($p < 0.001$) و افزایش معنی دار دانسیته تعداد این نورونها در گروههای تجربی در مقایسه با گروه شم ($p < 0.05$) مشاهده شد.

نتیجه گیری: شواهد به دست آمده نمایانگر آن بود که درمان با عصاره گیاه دم اسب احتمالاً دارای آثار ترمیمی مثبت است. بررسی آماری مجموع نورونهای گاما و بینابینی نیز نشان داد که بین هیچ یک از گروهها تفاوت معنی دار وجود ندارد. این آثار ممکن است ناشی از جلوگیری و یا به تاخیر افتادن روند دژنراسیون مرکزی و احتمالاً تسریع در روند ترمیم فیبرهای عصبی مربوط به نورونهای آلفا تلقی شود.

کلید واژه‌ها: گیاه دم اسب، دژنراسیون مرکزی، نورونهای حرکتی آلفا، رت

آدرس مکاتبه: مشهد، بلوار وکیل آباد مقابل پارک ملت، پردیس دانشگاه، دانشکده پزشکی،

گروه علوم تشریحی

E-mail: Nikravesh@hotmail.com

مقدمه

نتایج حاصل از تحقیقات به عمل آمده در زمینه ترمیم سیستم عصبی محیطی نشان می‌دهد که عوامل مختلفی بر روند ترمیم موثر هستند که از آن جمله می‌توان به پروتئین‌های نوروتروفیک از قبیل نوروتروفین ۳ (NT3)، فاکتور نوروتروفیک مشتق شده از مغز (BDNF)، فاکتور رشد فیبروپلاستی اسیدی (aFGF) و فاکتور رشد عصبی (NGF) اشاره نمود [۱]. در این رابطه چنین به نظر می‌رسد که از محرکهای طبیعی دیگری از جمله عصاره گیاه دم اسب نیز بتوان در تقلیل ضایعات عصبی استفاده نمود. دم اسب (Equisetum arvense) از گیاهان بی گل و نهانزادان آوندی چند ساله است که برای قرن‌ها به عنوان یک داروی التیام دهنده شناخته شده است و در طب سنتی از آن برای التیام پی‌ها و رباطها استفاده می‌شود [۲]. ابوعلی سینا در کتاب قانون در مورد گیاه دم اسب می‌گوید «این گیاه در شفا دادن قرحه و زخم شگفت آور است و اگر در زخم عصبی هم باشد آنرا شفا دهد» [۳].

علاوه بر این عصاره هیدروالکلی این گیاه در برطرف کردن اختلالات شناختی در رتهای مسن و بهبود حافظه کوتاه مدت و بلند مدت موثر قلمداد شده است [۴]. این آثار ممکن است در نتیجه خاصیت آنتی اکسیدانی عصاره و تاثیر آن بر بنیانهای قوی سوپراکساید و رادیکالهای آزاد به وجود آمده باشد [۵] و [۶]. عصاره هیدروالکلی گیاه دم اسب دارای آثار تسکین دهندگی و ضد تشنج، ضد التهاب، ضد میکروبی و ضد درد [۷ و ۸] نیز هست. همچنین ثابت شده است که سیلیس موجود در گیاه دم اسب از رسوب چربی در شریانها نیز جلوگیری نموده و با تاثیر بر استحکام کلاژن، رشد مجدد و قابلیت ارتجاعی بافتهای پیوندی را تقویت می‌کند [۹-۱۱]. هدف از انجام این تحقیق، بررسی آثار تجویز عصاره ساقه گیاه دم اسب در به تعویق انداختن یا جلوگیری از دژنراسیون مرکزی نورونهای حرکتی نخاع و در نتیجه بهبود بخشیدن

روند ترمیم بوده است.

مواد و روشها

حیوانات آزمایشگاهی و روش تجویز

در این تحقیق از ۳۰ رت نر سفید نژاد Wistar، در سن ۳ ماهگی و وزن ۲۵۰-۳۰۰ گرم استفاده شد. در تمام طول دوره، فتوپریود ۱۲ ساعت روشنایی و ۱۲ ساعت تاریکی و درجه حرارت بین ۲۲ تا ۲۴ درجه سانتی گراد رعایت شد. آب مورد نیاز حیوانات از آب آشامیدنی شهر و غذای آنها نیز دارای فرمول استاندارد و از شرکت جوانه خراسان تهیه شد.

در مرحله بعد حیوانات به ۵ گروه ۶ تایی شامل یک گروه کنترل، یک گروه شم و سه گروه تجربی تقسیم شدند و همه آنها (جز گروه کنترل) تحت کمپرسیون عصب سیاتیک قرار گرفتند. گروههای تجربی، به ترتیب ۳ و ۶ و ۹ نوبت عصاره گیاه دم اسب به مقدار ۱۵ mg/kg دریافت کردند که به صورت داخل صفاقی انجام گرفت. اولین تزریق بلافاصله بعد از کمپرسیون عصب سیاتیک صورت گرفت و سایر تزریقات، هر ۷۲ ساعت یکبار تکرار شد اما در مورد گروه شم تزریقی انجام نگرفت.

گیاه دم اسب از باغ گیاه شناسی نوشهر جمع آوری و پس از انتقال به آزمایشگاه، ساقه‌ها و برگهای گیاه جدا و پس از خشک شدن به صورت پودر در آورده شد. برای اندازه گیری میزان ماده خشک موجود در عصاره از ۵ گرم پودر ساقه دم اسب به روش جوشاندن (پودر محلول در آب) عصاره گیری و میزان ماده خشک موجود در آن معادل ۵ mg/cc محاسبه شد. جراحی حیوانات تحت بیهوشی عمیق ناشی از تزریق داخل صفاقی (۹۰ mg/kg) کتامین و (۷ mg/kg) رامپون انجام شد. پس از بیهوشی، در پوست ران برشی به طول ۱ cm ایجاد و پس از کنار زدن عضلات در عمق این ناحیه، عصب سیاتیک آشکار شد. برای اعمال کمپرسیون عصب از پنس قفل دار

میکرومتری نیزعکس گرفته شد و سپس از روی میزان بزرگ شدن مقیاس آن، بزرگنمایی مجموع میکروسکوپ و دوربین محاسبه شد.

روش شمارش نوروها

در این تحقیق برای نمونه برداری از برشها از روش نمونه بردای سیستماتیک تصادفی و برای شمارش ذرات که همان نوروهای حرکتی هستند از روش دایسکتور استفاده شد.

دایسکتور شامل دو برش موازی است که با فاصله مشخص از یکدیگر قرار گرفته اند و ذرات واقع در درون کادر نمونه برداری واقع روی برش مرجع به شرطی شمارش می‌شوند که اثری از آن ذرات در کادر نمونه برداری واقع بر برش دوم نباشد به عبارت دیگر یعنی نوک ذره در فضای بین دو برش قرار گرفته باشد ولی اگر مقطع ذره در هر دو برش دیده شود، در شمارش محسوب نمی‌شود (شکل ۲). بدین ترتیب چون در روش دایسکتور فقط نوک ذرات شمارش می‌شوند شانس شمارش برای همه ذرات (چه بزرگ و چه کوچک) برابر است. در دایسکتور فاصله بین دو برش باید از اندازه کوچکترین ذره مورد شمارش کمتر باشد، در غیر این صورت ممکن است ذره در فاصله بین دو برش قرار گیرد و در نتیجه شمارش به حساب نیاید.

برای محاسبه دانسیته تعداد (Nv: numerical density) نوروهای حرکتی آلفا از فرمول زیر استفاده شد.

$$Nv = \frac{\sum Q}{\sum \text{frame} \times V \text{ disctor}}$$

در این فرمول $\sum Q$ مجموع نوروهای شمارش شده در یک نمونه، $\sum \text{frame}$ مجموع دفعات نمونه برداری (تعداد کادرهای نمونه برداری استفاده شده)، $V \text{ disctor}$ حجم فضای نمونه برداری شده که خود برابر با $A \text{ framer}$ (مساحت کادر نمونه برداری) ضرب در فاصله بین دو برش است [۱۲]. در این

ساده استفاده شد و عصب سیاتیک به مدت ۳۰ ثانیه تحت کمپرسیون قرار گرفت. روش اعمال کمپرسیون در همه رتها یکسان و از پنس قفل دار واحدی استفاده شد. پس از کمپرسیون عصب در محل طبیعی خود قرار گرفت و لبه‌های زخم به وسیله کلیپس مخصوص بخیه زده شد و محل ضدعفونی شد. در جریان عمل جراحی و پس از آن تا موقع به هوش آمدن حیوان برای گرم نگهداشتن از پتوی برقی استفاده شد.

نحوه نمونه برداری و آماده سازی بافتی

پس از پایان دوره آزمایش (یک ماه) و پرفیوژن قلبی با فرمالین ۱۰ درصد و برداشتن احشاء شکمی و قفسه سینه، در دو طرف ستون مهره‌ها (در محل پایه مهره‌ها) برای آشکار شدن نخاع مبادرت به ایجاد برش طولی شد. قبل از خارج کردن نخاع از درون کانال ستون مهره‌ها، مسیر عصب سیاتیک نیز دنبال شد تا محل ورود آن به نخاع مشخص شود. پس از آن با بالا آوردن نخاع و قطع رشته متصل به آن، نخاع ناحیه مهره‌های ۲ تا ۵ کمری همراه با ریشه‌های عصب سیاتیک از کانال ستون مهره‌ها خارج و به ظرف محتوی تثبیت کننده منتقل شد.

پس از مرحله تثبیت وانجام مراحل پاساژ بافتی، قالب گیری نمونه‌ها، مقاطع میکروسکوپی سریال به صورت عرضی و با ضخامت ۷ میکرون تهیه و از برشها، به روش تصادفی و سیستماتیک نمونه برداری شد.

پس از آن برشها با رنگ آبی تولوئیدین (رنگ آمیزی اختصاصی اجسام نیسل) رنگ آمیزی شدند [۱۲].

پس از اتمام مراحل رنگ آمیزی، لامهای مربوط به هر نمونه به ترتیب شماره مرتب شده و از شاخ قدامی ماده خاکستری نخاع به وسیله دوربین میکروسکوپی دیجیتال-OLYMPUS DP12 عکسبرداری شد. برای تعیین میزان بزرگنمایی از لام

دم اسب) و گروه تجربی ۳ (دریافت کننده ۹ نوبت عصاره گیاه دم اسب) نسبت به گروه شم به طور معنی دار بالاتر است ($P < 0.01$). این یافته‌ها همچنین نشان می‌دهد که بین دانسیته نورونهای حرکتی آلفا در گروه تجربی ۱ و ۲ و ۳ و گروه کنترل تفاوتی معنی دار وجود دارد. از سوی دیگر مقایسه گروه تجربی ۱ (دریافت کننده ۳ نوبت عصاره گیاه دم اسب) با گروه شم و گروه تجربی ۲ تفاوت معنی داری را نشان نمی‌دهد. به عبارت دیگر تعداد نورونهای حرکتی آلفا در گروه تجربی ۱ در حد واسطه گروه شم و گروه تجربی ۲ قرار دارد. بر اساس نتایج حاصل از شمارش نورونهای آلفا، و مجموع نورونهای گاما و بینابینی در شاخ قدامی نخاع وبا در نظر گرفتن A frame و فاصله بین دو برش، دانسیته تعداد (Nv) محاسبه گردید (نتایج حاصل از مقایسه گروه‌ها به صورت نمودار ارائه شده است).

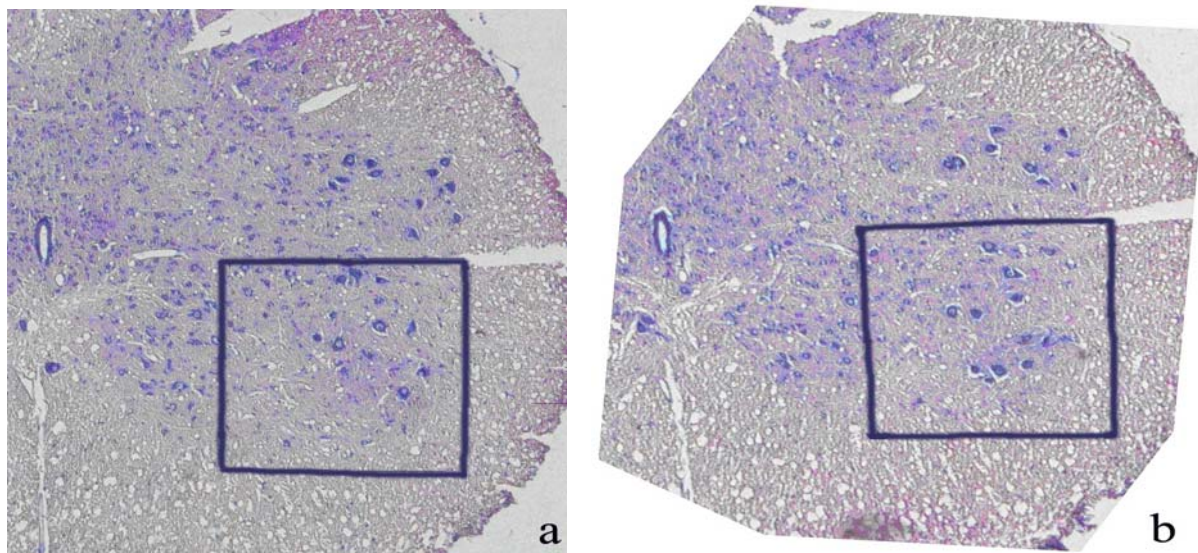
مطالعه معیار تفکیک نورونها، اندازه آنها بود. بدین ترتیب که نورونهای با اندازه ۲۵ میکرون و بزرگتر را نورونهای آلفا و نورونهای کمتر از ۲۵ میکرون نورونهای گاما و بینابینی شمرده شدند [۱۳].

آنالیز داده‌ها

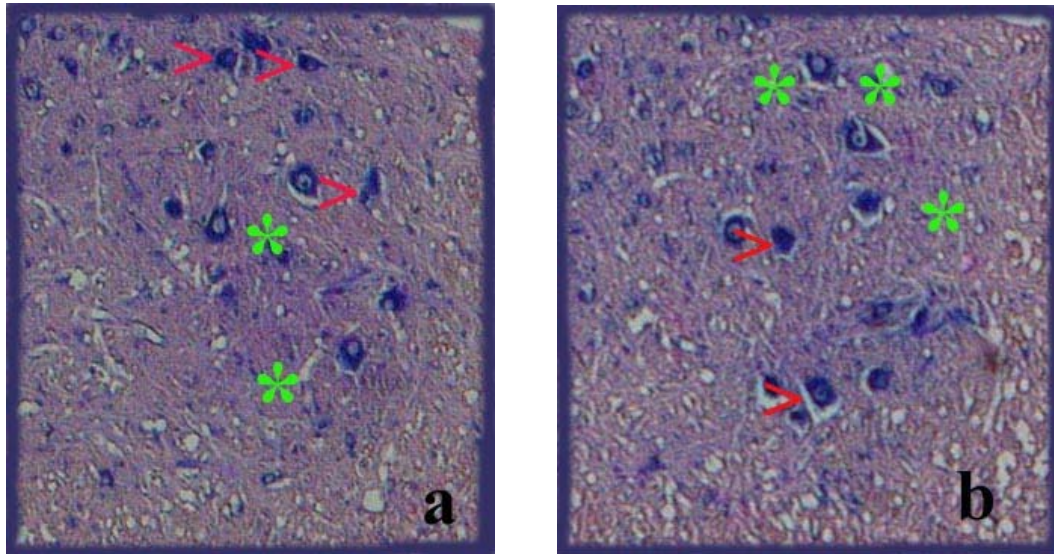
برای آنالیز داده‌ها از برنامه آماری JMP استفاده شد و داده‌های بافتی به دست آمده در گروههای مختلف با یکدیگر مقایسه شدند.

یافته‌ها

مقایسه آماری دانسیته نورونهای حرکتی آلفا بین گروه شم و گروه کنترل با گروههای تجربی نشان داد که تراکم این نورونها در گروه تجربی ۲ (دریافت کننده ۶ نوبت عصاره گیاه



شکل ۱. شماره های a و b، دو مقطع متوالی از نخاع ناحیه کمری با فاصله ۱۴ میکرون از یکدیگر هستند. مربع نشان داده شده در هر شکل نمایانگر کادر نمونه برداری در تکنیک دایسکتور است. جایگاه کادر نمونه برداری بر روی برش a بصورت رندوم و در برش b جایگاه آن مطابق با برش a تنظیم شده است (رنگ آمیزی: آبی تولوئیدین، بزرگنمایی ۴۱۰x).

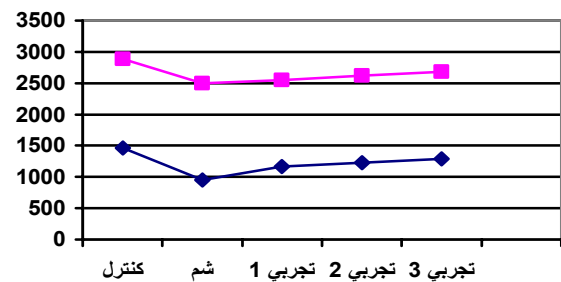


شکل ۲. فضای دورن چهارچوب نمونه برداری در شکل ۱ با بزرگنمایی بیشتر، (برگنمایی: $\times 3400$) نشان داده شده است. در روش دایسکتور که امکان شمارش ذرات در فضای سه بعدی را فراهم می‌سازد حجم نمونه برداری شده برابر است با مساحت کادر نمونه برداری ضرب در عمق نمونه که برابر با ۱۴ میکرون است. علامت (*) نشانگر مکان ذرات شمارش شده و (>) نورونهای حرکتی آلفا هستند. برای اطلاع دقیق تر از نحوه شمارش نورونها به متن مراجعه شود.

می‌کند [۳]. در ارتباط با آثار ترمیمی گیاه دم اسب می‌توان به دو ویژگی درمانی گیاه دم اسب اشاره کرد.

اول اینکه عصاره گیاه دم اسب محتوی دو ترکیب شیمیایی لوتیلین (Luteilin) و اونیلین (Onilin) است. این دو ترکیب علاوه بر آنکه دارای اثر محافظ کبدی است، جستجوگرهای قوی سوپراکساید و رادیکالهای آزاد نیز می‌باشند. از اینرو گیاه دم اسب دارای خاصیت آنتی‌اکسیدانی است و علاوه بر دو ترکیب فوق، ترکیباتی مانند انواع فلاونوئیدها، استریول پیرون گلیکوزیدها (styrolypyrone glycosides)، استرهای اسید کافیک (caffeic acid esters) و ایزوکورسیتترین (Isoquercitrin) نیز در خاصیت آنتی‌اکسیدانی آن موثر هستند [۵ و ۶].

دوم اینکه گیاه دم اسب را می‌توان در زمره غنی‌ترین منابع آلی سیلیس قرار داد. اهمیت سیلیسیم در فرآیند سنتز و رسوب کلاژن است. کلاژن یکی از عناصر و عوامل ضروری برای پیشبرد روند ترمیم زخم‌ها و جراحات‌ها است. کلاژن



نمودار ۱. نمودار فوقانی مربوط به تغییرات دانسیته نورونهای آلفا و نمودار تحتانی مربوط به نورونهای حرکتی گاما و بینابینی نخاع است که پس از گذشت یک ماه از ایجاد کمپرسیون عصب سیاتیک در گروههای مختلف نشان داده شده است. در این حالت محور عمودی تعداد شمارش نورونهای مختلف را در واحد حجم (mm³) نشان می‌دهد.

بحث

ابوعلی سینا در کتاب قانون در مورد گیاه دم اسب می‌گوید: آثار این گیاه و عصاره اش، در شفا دادن قرحه و زخم شگفت آور است و اگر در زخم عصبی وجود داشته باشد آنرا شفا می‌دهد و مالیدن ضماد آن، گسستگی درون ماهیچه را درمان

ضایعات اعصاب محیطی در نظر گرفت. در همین رابطه نشان داده شده است که دو هفته پس از وقوع آسیب در ۸۰ درصد نورونهای حرکتی شاخ شکمی نخاع رت تغییرات دژنراتیو و مرگ سلولی مشاهده می‌شود [۱۷]. اینگونه تغییرات که به احتمال زیاد ناشی از اختلال در حمل اکسونی رو به عقب (رتروگرید) است شامل کروماتولیز، تجمع نوروفیلامانهای سفربله شده و از دست رفتن فنوتیپ طبیعی سلول است [۱۷]. در این رابطه نتایج حاصل از گزارش دیگری حاکی از آنست که قطع عصب سیاتیک موجب تخریب ۱۵ تا ۳۰ درصد سلول‌ها می‌شود [۱۸].

نتیجه مقایسه آماری دانسیته نورونهای حرکتی آلفا بین گروه شم و گروه کنترل از یک طرف و گروههای تجربی از طرف دیگر نشان می‌دهد که دانسیته نورونهای حرکتی آلفا در گروه تجربی ۲ و گروه تجربی ۳ نسبت به گروه شم به طور معنی دار بالاتر است. این یافته بیانگر آثار مثبت تجویز عصاره در جلوگیری از دژنراسیون مرکزی نورونهای حرکتی آلفاست. بین دانسیته تعداد نورونهای حرکتی آلفا در گروه تجربی ۱ و گروه شم تفاوت معنی دار مشاهده نشد در حالیکه این تفاوت در مقایسه این دو گروه با گروه کنترل کاملاً معنی دار است. مقایسه نورونهای حرکتی گروه تجربی ۱ با سایر گروههای تجربی و تفاوت معنی داری آن نیز نشانگر این موضوع است که تجویز ۳ فقط نوبت عصاره گیاه دم اسب در محافظت و بهبود نورونی تاثیر چندانی نداشته است. این یافته احتمالاً گویای آن است که بین دوز تجویز شده عصاره و آثار آن در جلوگیری از دژنراسیون مرکزی رابطه مثبتی وجود دارد و با افزایش دوز آثار حفاظتی عصاره نیز بیشتر می‌شود. از آنجا که عصاره ساقه گیاه دم اسب به صورت خام و تخلیص نشده مورد استفاده قرار گرفته و از اینرو حاوی ترکیبات و عناصر مختلفی است. با توجه به نتایج حاصل از آزمایش فوق می‌توان چنین استدلال کرد که برخی ترکیبات موجود در عصاره گیاه

یکی از ترکیبات مهم ماتریکس خارج سلولی است و در طی ترمیم ضایعات بافتی از جمله ترمیم اعصاب ضایعه دیده، بستری مناسب برای مهاجرت و اتصال سلولهای شوان و زوائد نورونی در سیناپسهای عصبی فراهم می‌کند [۱۴].

در این رابطه نتایج حاصل از کاربرد لوله‌های سیلیکونی نیز نقش مثبت سیلیسیم در ترمیم ضایعات را مورد تأیید قرار می‌دهد. کاربرد این لوله‌ها برای ترمیم اعصاب ضایعه دیده حاکی از نقش مثبت این لوله‌ها در روند ترمیم است بطوریکه فیبرهای حرکتی از این طریق بهتر ترمیم می‌شوند و ارتباطات عملکردی مجدد را سریعتر برقرار می‌کنند [۱۵].

بر اساس یافته‌های فوق و از آنجا که متعاقب کمپرسیون عصب، مواد مختلف و از جمله رادیکالهای آزاد از بافت آسیب دیده آزاد می‌شود و تجمع رادیکالهای آزاد سبب آسیبهای ثانویه بافت آسیب دیده و حتی مرگ سلول‌ها می‌شود بنابراین، درمان بافت با مواد آنتی اکسیدان می‌تواند از بروز آسیبهای ثانویه و احتمالاً مرگ نورونی جلوگیری کند [۱۶].

پژوهش حاضر بطور عمده بر پایه آثار حفاظتی عصاره ساقه گیاه دم اسب بر جلوگیری از دژنراسیون مرکزی که خود می‌تواند ناشی از افزایش میزان رادیکالهای آزاد باشد، طراحی و به مورد اجرا گذاشته شد. نتایج حاصل از مقایسه آماری یافته‌های مربوط به آثار تجویز عصاره ساقه گیاه دم اسب در جلوگیری از وقوع دژنراسیون مرکزی نورونهای حرکتی شاخ قدامی ماده خاکستری نخاع حاکی از آنست که بین دانسیته نورونهای حرکتی در گروه کنترل و گروه شم تفاوت معنی داری وجود دارد. این تفاوت نشان می‌دهد که کمپرسیون عصب سیاتیک موجب کاهش معنی دار دانسیته نورونهای حرکتی آلفا در شاخ قدامی ماده خاکستری نخاع می‌شود. کاهش دانسیته نورونهای حرکتی آلفا را می‌توان به عنوان معیاری برای ارزیابی میزان دژنراسیون مرکزی ناشی از

نورون حرکتی آلفا اطلاعات ورودی کافی دریافت نخواهد کرد.

دوم اینکه قطع فیزیولوژیک اکسون نورونهای حرکتی آلفا موجب عدم دریافت عوامل تروفیک (به عنوان سیگنالهای شیمیایی) به جسم سلولی نورونهای حرکتی آلفا می‌شود و عدم دریافت عوامل تروفیک خود می‌تواند منتهی به مرگ نورونی شود.

بررسی آماری مجموع نورونهای گاما و بینابینی نیز نشان داد که بین هیپیک از گروههای تجربی با گروه کنترل تفاوت معنی دار وجود ندارد و فقط گروه شم که از دریافت عصاره محروم مانده است دچار کاهش نورونی چشمگیری شده است. این آثار ممکن است ناشی از جلوگیری و یا به تاخیر افتادن روند دژنراسیون مرکزی و احتمالاً تسریع در روند ترمیم فیبرهای عصبی مربوط به نورونهای آلفا تلقی شود که با تاثیر عصاره گیاه دم اسب فراهم می‌گردد...

تقدیر و تشکر

بدین وسیله از مسئولان آزمایشگاه بافت شناسی دانشکده علوم پایه دانشگاه فردوسی مشهد و همه عزیزانی که ما را در اجرای این پروژه یاری کردند به ویژه آقایان بصیری و نخعی تشکر و قدردانی می‌شود.

References

1. **Craig M, Jackson A.** Research for the Cure in Spinal Cord Injury. Spinal Cord Injury Information Network. 2002; 4(1) 20-8.
2. **میرحیدری.** معارف گیاهی کاربرد گیاهان در پیش گیری و درمان بیماریها، دفتر نشر فرهنگ اسلامی، تهران، ۱۳۷۲، صفحات ۴۹۸-۴۹۴.
3. **ابو علی سینا.** حسین. قانون در طب، انتشارات سروش، تهران، ترجمه عبدالرحمن شرفکندی، ۱۳۶۲، صفحه ۳۸۲.
4. **Dos Santos J, Monte H, Blanco M.** Do Nascimento V, Maia D Leal, Cognitive

enhancement in aged rats after chronic administration of Equisetum arvense L. with demonstrated antioxidant properties in vitro. Pharmacol Biochem Behav 2005; 81(3): 593-600.

دم اسب، احتمالاً موجب توقف و یا کندی روند دژنراسیون مرکزی شده اند. در ارتباط با مکانیزم احتمالی دژنراسیون مرکزی نورونهای آلفا می‌توان به دو موضوع اشاره کرد: اول حذف اطلاعات عصبی ورودی به جسم سلولی نورونهای آلفا که به طور طبیعی از طریق فیبرهای حسی دریافت می‌شوند. در این رابطه باید گفت که نورونهای حسی $A\alpha$ می‌توانند هم به طور مستقیم و هم غیر مستقیم نورونهای حرکتی آلفا را تحت تاثیر قرار دهند. این نورونها سیگنالهای حسی را از عضله به ریشه خلفی نخاع منتقل می‌کنند. هر سیگنال حسی پس از ورود به نخاع در دو مسیر جداگانه سیر می‌کند. یک شاخه از آن یا با واسطه نورونهای بینابینی یا بدون واسطه و مستقیم با نورونهای حرکتی آلفا سیناپس می‌دهد. شاخه دیگر در مسیرهای بالارو به سمت مغز می‌رود و در نهایت به قشر حسی پیکری می‌رسد. اطلاعات حسی پس از پردازش در قشر حسی پیکری به قشر حرکتی رله می‌شوند و در آنجا موجب صدور ایمپالس عصبی می‌شوند که این ایمپالس در مسیرهای پائین رو به سوی نخاع سیر می‌کند و در نهایت نورون حرکتی آلفا را تحت تاثیر قرار می‌دهد [۱۹]. بنابراین اگر عصب سیاتیک که عصبی مختلط است و دارای فیبرهای حسی و حرکتی قطور میلین دار است تحت کمپرسیون قرار گیرد فیبر حسی $A\alpha$ نیز آسیب می‌بیند و

5. **Oh H, Kim D, Cho J Kim Y.** Hepatoprotective and free radical scavenging activities of phenolic petrosins and flavonoids isolated from Equisetum arvense. J Ethnopharmacol 2004; 95: 421-4.
6. **Stajner D, Popovic BM, Boza P.** Free radical scavenging activity of three Equisetum species

- from Fruska gora mountain. *Fitoterapia* 2006; 77: 601-4.
7. **Dos Santos J, Blanco M, Do Monte F, Russi M, Lanziotti V, Leal L, et al.** Sedative and anticonvulsant effects of hydroalcoholic extract of *Equisetum arvense*. *Fitoterapia* 2005; 76(6): 508-13.
 8. **Monte F, Dos Santos J, Russi M, Lanziotti V, Almeida M, Luzia K, et al.** Antinociceptive and anti inflammatory properties of the hydroalcoholic extract of stems from *Equisetum arvense* L. in mice. *Pharmacol Res* 2004; 49: 239-43.
 9. **Ody P.** Simple Healing with Herbs. Octapus publishing. London, 1999; p. 160.
 10. **Derrida M, Hair Replacement.** *Equisetum equisetum: silicic acid 7%*. Quality Accurance Program for Hair Transplant, TSE Publishing. 2002, pp1-9.
 11. **Derrida M.** what is horsetail (*Equisetum arvense*) and it,s super function?. Quality Assurance Program for Hair Transplant & Hair Replacement, TSE Publishing. 2003, pp10-5.
 12. **Behnam-Rasouli M, Nikravesh MR, Mahdavi-Shahri N, Tehranipour M.** Post operative time effects after sciatic nerve crush on the number of alpha motoneurons, using a stereological counting method (dissector). *Ir Biomed J* 2000; 4(1):45-9.
 13. **Williamms PL, Warwick R.** Gray,s Anatomy. Long man group limited , Landon, 1980, pp 386, 1213.
 14. **Rummler L, Gupta R,** Peripheral nerve repair: a review *Current Opinion in Orthopaedics. Operative tech orghop* 2004; 15: 215-9.
 15. **Zhao Q, Drott J, Laurell T, Wallman L, Lindström k.** Rat sciatic nerve regeneration through a micromachined silicon chip. *Biomaterials* 1997; 18(1): 75-80.
 16. **Xu W, Chi L, Xu R, Ke Y, Luo C.** Increased production of reactive oxygen species contributes to motor neuron death in a compression mouse model of spinal cord injury. *Spinal Cord* 2005; 43: 204-213.
 17. **Koliatsos V, Price W, Pardo C, Price D.** Ventral root avulsion: an experimental model of death of adult motor neurons. *J Comp Neurol* 1994; 342(1): 35-44.
 18. **Arvidsson J, Ygge J, Grant G.** Cell loss in lumbar dorsal root ganglia and transganglionic degeneration after sciatic nerve resection in the rat. *Brain Res* 1996; 372: 15-21.
 19. **Guyton A, Hall J.** Textbook of medical physiology, 11th ed, Elsevier-Saunders, Philadelphia. 2006, pp 604,707-8.