

درناژ ورید صورتی به ورید جوگولار خارجی

✍ **حجت اله کریمی جشنی Ph.D***، **محمد پوراحمدی M.Sc.***

* دانشگاه علوم پزشکی جهرم، گروه آناتومی

تاریخ وصول: اسفندماه ۸۶، تاریخ پذیرش: اردیبهشتماه ۸۷

چکیده

دستگاه گردش خون از نظر تزریقات، انتقال خون، گرفتن نبض و کاتتریزاسیون قلب بسیار مهم است. استفاده از وریدهای سطحی بخصوص ورید جوگولار خارجی برای اهداف تشخیصی و درمانی رو به افزایش است. همچنین درناژ غیرطبیعی وریدها برای جراحان عروق و جراحی ترمیمی دارای اهمیت ویژه ای است.

در هنگام تشریح ناحیه سمت راست گردن یک جسد مرد حدوداً ۵۰ ساله برای اهداف آموزشی مشخص شد که ورید صورتی دارای مسیر غیرطبیعی است و به ورید جوگولار خارجی ملحق شده است.

در این مورد غیرطبیعی مشاهده شد که ورید صورتی پس از عبور از روی قاعده استخوان فک تحتانی در عقب شریان صورتی، در زیر عضله پلاتیسم، به طور مایل روی عضله استرنوکلیدوماستوئید به مسیر خود ادامه داده و ۸ سانتی متر پایین تر از زاویه فک تحتانی به ورید جوگولار خارجی ملحق شده است و هیچ گونه ارتباطی با ورید جوگولار داخلی ندارد. ورید ریتروماندیبولار نیز به دو شاخه قدامی و خلفی تقسیم نشده بود و با پیوستن ورید خلف گوشی به آن ورید جوگولار خارجی را تشکیل می داد و پس از عبور از روی عضله استرنوکلیدوماستوئید سرانجام در مثلث خلفی گردن به ورید ساب کلاوین تخلیه می شد. در طرف دیگر گردن، ورید صورتی و ورید ریتروماندیبولار مسیری طبیعی داشتند.

اعلام واریاسیونهای سیستم وریدی و آگاهی از درناژ غیرطبیعی ورید صورتی برای اجتناب از برشهای نامناسب که منجر به ضایعات شدید در حین عمل می شود بسیار مهم است.

کلید واژه ها: ورید صورتی، ورید جوگولار خارجی، درناژ

مقدمه

آگاهی از واریاسیون وریدهای سروگردن که در ارتباط با ورید جوگولار خارجی، ورید جوگولار قدامی، ورید جوگولار داخلی و وریدهای صورتی هستند برای جراحان سروگردن، رادیولوژیست ها و به طور کلی برای پزشکان مهم است.

بسیاری از کاتترهای وریدی به صورت زیرجلدی در مکانهای مشخص آناتومیکی قرار داده می شود و موفقیت انجام کار بستگی به قطر ورید دارد.

ورید صورتی از پیوند وریدهای سوپرا ارییتال و سوپرا تروکلئار در گوشه داخلی چشم تشکیل می شود. این ورید پس از تشکیل، به طور مایل از کنار بینی و از زیر عضله زیگوماتیک بزرگ در عقب شریان صورتی تا کنار تحتانی تنه استخوان مندیبل پایین می آید. این ورید به طور سطحی از عرض غده ساب مندیبولار گذشته، به شاخه قدامی ورید

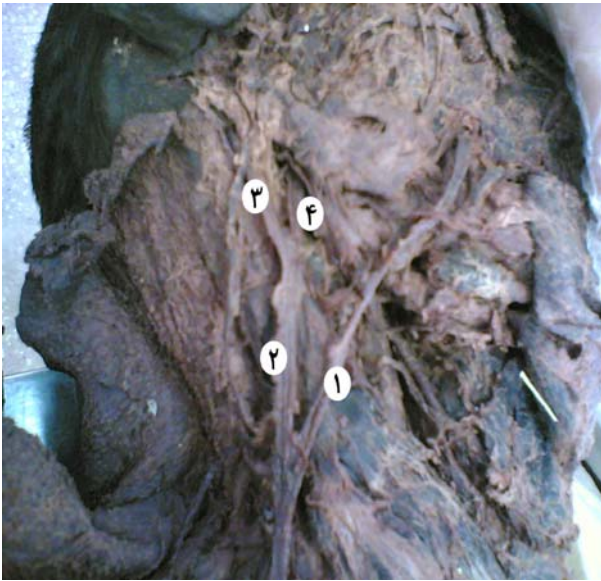✍ آدرس مکاتبه: جهرم، دانشگاه علوم پزشکی جهرم، گروه آناتومی صندوق پستی:

۷۴۱۴۸-۴۶۱۹۹

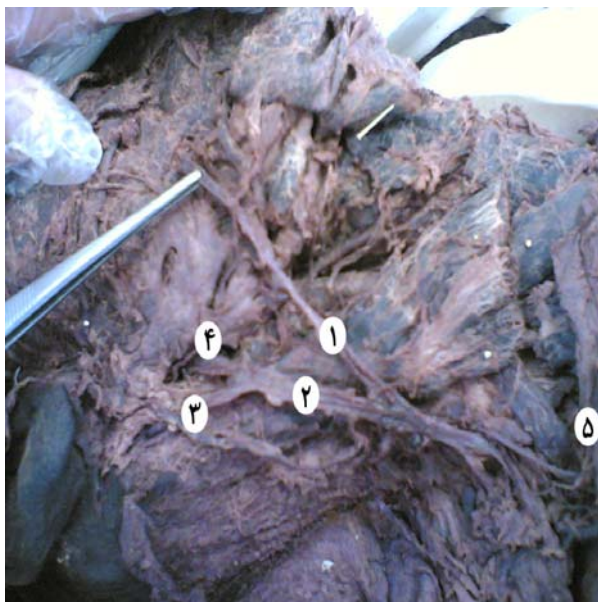
E-mail: hojat_karimi@yahoo.co.in

درناژ ورید صورتی به ورید جوگولار خارجی ۳۰۷

تحتانی مثلث خلفی گردن به ورید ساب کلاوین تخلیه شده بود (شکل ۲). در طرف دیگر گردن، ورید صورتی پس از تشکیل و طی مسیر طبیعی خود با پیوستن به شاخه قدامی ورید رترومندیولار، تشکیل ورید صورتی مشترک را داده و به ورید جوگولار داخلی تخلیه شده بود.



شکل ۱. ۱- ورید صورتی ۲- ورید ژیگولار خارجی ۳- ورید خلف گوش ۴- ورید رترومندیولار



شکل ۲. ۱- ورید صورتی ۲- ورید ژیگولار خارجی ۳- ورید خلف گوش ۴- ورید رترومندیولار ۵- ورید ساب کلاوین

رترومندیولار می‌پیوندد. در نهایت ورید صورت با تخلیه به ورید جوگولار داخلی پایان می‌یابد [۱]. اگر ورید صورتی (FV: Facial vein) به جای تخلیه به ورید جوگولار داخلی به سیستم وریدی جوگولار خارجی تخلیه شود، این انحراف از مسیر طبیعی تخلیه FV یک گزینه مناسب برای استفاده از جهت دستیابی به سیستم وریدی مرکزی برای پزشکان بالینی نیست. همچنین مکانی که ورید صورتی به داخل ورید جوگولار داخلی تخلیه می‌شود به عنوان یک نشانه در اعمال جراحی روی شریان کاروتید در ناحیه گردن در نظر گرفته می‌شود. بنابراین آگاهی از واریاسیون ورید صورتی برای اجتناب از برشهای نابه جا و بازکردن عروق در حین عمل جراحی مهم است.

شرح گزارش

این گزارش در ارتباط با واریاسیونی است که ورید صورتی راست به ورید جوگولار خارجی راست تخلیه شده است. به دنبال تشریح سر و گردن جسد یک مرد حدوداً ۵۰ ساله برای اهداف آموزشی این واریاسیون مشاهده شده است (شکل ۱ و ۲). در این مورد خاص مشاهده شد که ورید صورتی پس از تشکیل در گوشه داخلی چشم، در صورت مسیر طبیعی داشته و پس از عبور از روی کنار تحتانی استخوان مندیبل در عقب شریان صورتی، در زیر عضله پلاتیسم، به طور مایل از روی عضله استرنوکلیدوماستوئید به مسیر خود ادامه داده و ۸ سانتی متر پایین تر از زاویه فک تحتانی به ورید جوگولار خارجی ملحق شده بود و هیچ گونه ارتباطی با ورید ژیگولار داخلی نداشت. ورید رترومندیولار به دو شاخه قدامی و خلفی تقسیم نشده بود و با پیوستن ورید خلف گوش به آن، ورید جوگولار خارجی را تشکیل داده بود (شکل ۱ و ۲). ورید جوگولار خارجی پس از عبور روی عضله استرنوکلیدوماستوئید، سرانجام در ناحیه قدامی -

بمط

در الگوهای مختلفی که نحوه تشکیل ورید جوگولار خارجی شرح داده شده، از ورید صورتی به عنوان یکی از شاخه های مهم تشکیل دهنده آن نام برده شده است [۴-۲]. همچنین دوطرفه بودن این واریاسیون به صورت نادر گزارش شده است [۳، ۵ و ۶]. شیوع واقعی این واریاسیون مشخص نیست. محققان در مطالعه ای که روی ۴۰ جسد انجام دادند، شیوع آنرا ۵ درصد گزارش نمودند [۷]. در مطالعه دیگری که روی ۸۹ جسد (۸۱ مرد و ۹ زن) انجام دادند، شیوع آن را ۹ درصد (۱۶ مورد) گزارش کرده اند [۶]. در این مطالعه از ۱۶ مورد واریاسیون ورید صورتی، یک مورد دوطرفه، ۵ مورد در سمت راست و ۱۱ مورد در سمت چپ مشاهده شده است. بر اساس نحوه متصل شدن ورید صورتی به ورید جوگولار خارجی، الگوهای مختلفی به صورت شکل حروف N,U,Y گزارش شده است که شایعترین حالت به صورت Y است [۶]. در گزارش موردی توسط آقای نایاک (Nayak) ورید صورتی تشکیل ورید جوگولار قدامی را داده است و با ورید

جوگولار داخلی نیز ارتباط دارد [۸]. معمولاً در حالتی که ورید صورتی به ورید جوگولار خارجی متصل می شود، یک ارتباط کوچکی بین ورید جوگولار خارجی و داخلی وجود دارد اما در موارد بسیار نادر، این ارتباط وجود ندارد. مورد گزارش شده در این مقاله نیز یک حالت خاص از واریاسیون ورید صورتی به شکل Y است که هیچ گونه ارتباطی با ورید جوگولار داخلی ندارد. طی تکامل جنین، یک ارتباطی بین ورید اولیه صورتی - زبانی (Lingofacial) با ورید جوگولار خارجی در حال تشکیل وجود دارد که این کانال ارتباطی در مراحل بعدی تکامل جنین، تحلیل می رود. اما در بعضی از افراد، این ارتباط باقی می ماند و الگوهای مختلفی از واریاسیون تخلیه ورید صورتی به ورید جوگولار خارجی را تشکیل می دهد. متأسفانه در کشور ما به دلیل عدم گزارشهای مکتوب تشریح و عدم ثبت واریاسیونهای متعدد نمی توان پیرامون درصد شیوع واریاسیونهای مختلف اظهار نظر کرد. بنابراین پیشنهاد می شود که بررسی و تحقیق بیشتری از نظر شیوع، تکامل نژادی و رشدشناسی در مورد ورید صورتی انجام شود.

References

1. **Gray's Anatomy** . Thirty – ninth Edition .2005 .
2. Krmpotic - Nemanic J, Draf W, Helms J. Surgical anatomy of head and neck. Springer , Berlin Heidelberg New York , 1989,pp 36-7.
3. **Pikkieff E**. On subcutaneous veins of the neck . J Anat 1989; 74: 119- 27.
4. **Tandler J**. Das Grefass-System . Lehrbuch der system- atischen Anatomie. Vogel Leipzig 1926; 3: 22-6.
5. **Jansky M.Plucnar B, Svoboda Z**. Beitrag zum stadium von varietaten der subkutanen Halsvenen des Menschen . Acta Anat 1959; 37: 298 -310.
6. **Gupta V, Tuli A, Choudhryo R**. Facial vein dranng into external jugular vein in humans: its variations, phylogenetic retention and clinical relevance. Surg Radiol Anat 2003; 25: 36 -41.
7. **Choudhry R. Tuh A. Choudhry S**. Facial vein terminating in the external Jugular vein. An embryologic interpretation . Surg Radiol Anat 1997; 19: 73-7.
8. **Nayak BS**. surgically important variations of the jugular veins. Clin Anat 2006; 19: 544-6.