

گزارش یک مورد استوئید استوما در متافیز دیستال رادیوس

عبدالقادر عصاررودی^۱، علی اجودی^۲

^۱ عضو هیأت علمی گروه پرستاری، دانشگاه علوم پزشکی سبزوار

^۲ متخصص ارتوپدی، بیمارستان امدادی شهید دکتر بهشتی، دانشگاه علوم پزشکی سبزوار

نشانی نویسنده مسئول: سبزوار، دانشگاه علوم پزشکی سبزوار، گروه پرستاری عبدالقادر عصاررودی

E-mail: ghaderassar@yahoo.com

وصول: ۸۸/۷/۸، اصلاح: ۸۸/۹/۱۹، پذیرش: ۸۸/۹/۲۶

چکیده

زمینه و هدف: استوئید استوما یک تومور خوش خیم استخوانی است که عموماً استخوان‌های بلند اندام تحتانی و دیافیز استخوان را درگیر می‌کند. این مقاله یک مورد نادر استوئید استوما را در متافیز دیستال رادیوس راست گزارش می‌نماید.

معرفی بیمار: بیمار مردی ۲۶ ساله دارای شغل خدمات کامپیوتری است. شکایت اصلی بیمار درد در مچ دست راست می‌باشد که از سه سال پیش شروع شده و به تدریج یک برآمدگی کوچک استخوانی نیز در دیستال رادیوس او تظاهر یافته است. درد بیمار شب‌ها شدت پیدا می‌کرده و در این مدت بیمار با مصرف ایبوپروفن درد خود را تسکین می‌داده است. عکس ساده اشعه X و MRI گرفته شده از دست بیمار مطرح‌کننده استوئید استوما بودند. تومور تحت بیهوشی عمومی خارج گردید و بیوپسی فرستاده شده به آزمایشگاه پاتولوژی نیز استوئید استوما را تأیید کرد.

نتیجه‌گیری: یکی از علل درد مزمن در مچ دست بیماران می‌تواند استوئید استوما باشد که باید از مواردی همچون سندرم تونل کارپ، استئومیلیت، آرتريت روماتوئید و سینوویت لنفوپرولیفراتیو افتراق داده شود. (مجله دانشگاه علوم پزشکی و خدمات بهداشتی درمانی سبزوار، دوره ۱۶/شماره ۳/ صص ۱۷۰-۱۶۷).

واژه‌های کلیدی: استوئید استوما؛ متافیز؛ رادیوس.

مقدمه

بیشترین درگیری را دارا هستند. در اندام فوقانی نیز بیشترین درگیری مربوط به هومروس در اطراف ناحیه آرنج می‌باشد (۵).

درد متناوب شبانه که با استفاده از سالیسیلات‌ها یا NSAIDs کنترل می‌شود و با استراحت از بین نمی‌رود، شایع‌ترین شکایت بیماران به شمار می‌رود. درد ممکن است ۶ ماه تا ۲ سال قبل از مراجعه به پزشک وجود داشته باشد و حتی ماه‌ها قبل از وجود علائم رادیولوژیک،

استوئید استوما یک تومور خوش‌خیم و نادر استخوانی است که یک درصد کل تومورهای استخوانی را تشکیل می‌دهد و معمولاً استخوان‌های بزرگ را در اندام تحتانی درگیر می‌کند (۱). این تومور برای اولین بار توسط جافه گزارش شد (۴-۲). در بیش از دو سوم موارد، این تومور در استخوان‌های بلند ایجاد می‌شود و در میان استخوان‌های بلند نیز استخوان‌های فمور و تیبیا

یکسال پیش، دست بیمار توسط پزشک گچ گرفته شده است و بیمار به مدت حدود سه ماه پس از آن درد نداشته است، اما مجدداً درد او از سر گرفته شده است. پس از مراجعه اخیر به پزشک متخصص و اخذ شرح حال و انجام معاینات فیزیکی لازم از دست بیمار عکس ساده اشعه X و MRI گرفته شد که در عکس اشعه X در دیستال رادیوس نقطه لوسنت با حاشیه اسکروز مشاهده گردید (تصویر ۱).

در MRI بیمار نیز در تمامی نماها نیدوس تومور و ادم استخوانی اطراف آن به خوبی دیده می شد که مطرح کننده تشخیص استوئید استوما بود (تصویر ۲).

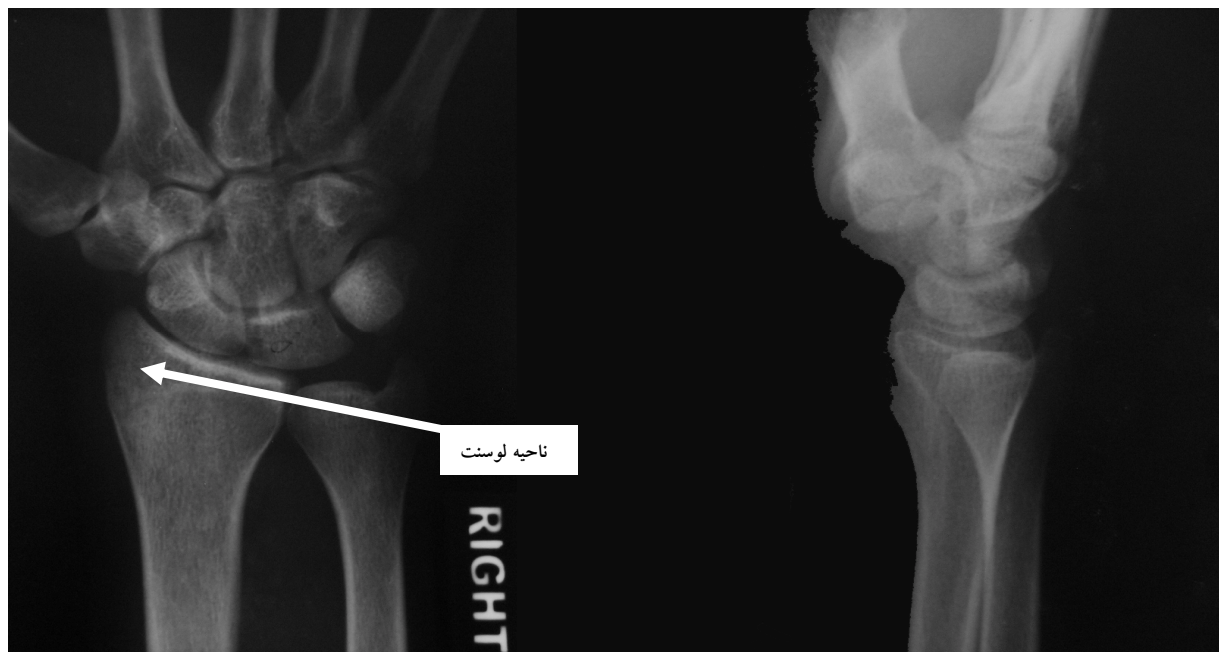
سپس بیمار تحت بیهوشی عمومی مورد عمل جراحی قرار گرفت و تومور با تکنیک Enbloc kResection خارج گردید. جهت تعیین نوع تومور، بیوپسی به آزمایشگاه پاتولوژی فرستاده شد که در پاسخ پاتولوژی نیز تشخیص استوئید استوما تأیید گردید. داروهایی که بیمار در طی مدت بستری دریافت کرد شامل موارد زیر بود:

Amp Cefazolin sodium	1gr	IV	TDS
Amp Gentamicin sulfate	80mg	IV	TDS
Amp Methadone HCL	5mg	IM	PRN

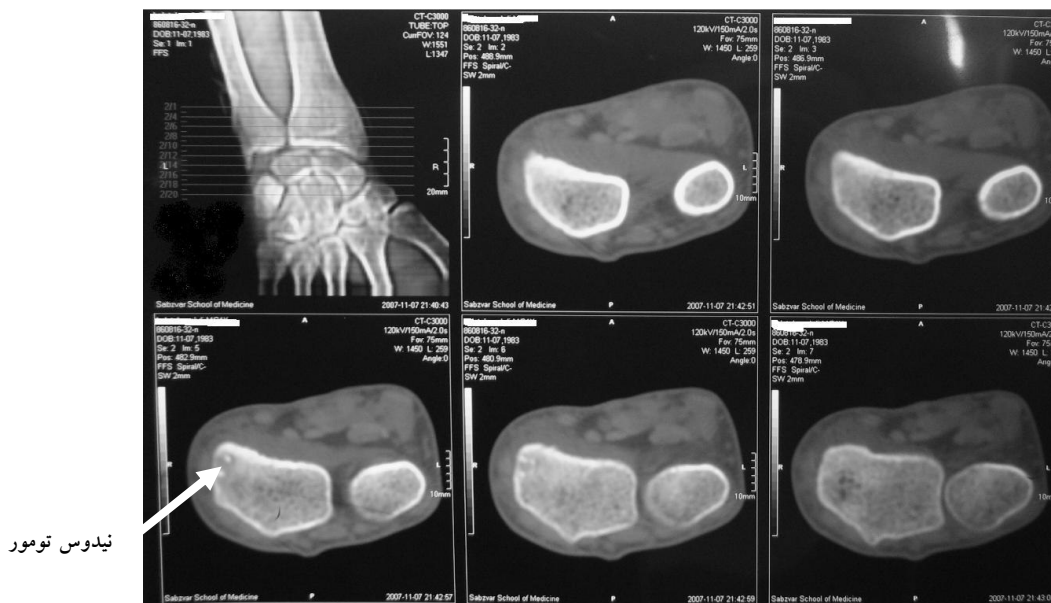
توسط بیمار احساس شود (۵). در رادیوگرافی استخوان درگیر، محل تومور به شکل نقطه لوسنت با حاشیه ای اسکروز شده مشخص می شود (۶) و اندازه تومور معمولاً کمتر از یک سانتی متر می باشد (۴و۲). درمان اصلی استوئید استوما جراحی و برداشتن تومور می باشد، اگر چه درمان هایی همچون استفاده از امواج فراصوتی و حرارت نیز توصیه می شود (۵). در این گزارش، یک مورد نادر از تظاهر استوئید استوما در متافیز دیستال استخوان رادیوس شرح داده می شود.

معرفی بیمار

بیمار مردی ۲۶ ساله دارای شغل خدمات کامپیوتری می باشد که با شکایت درد مچ دست راست مراجعه نموده است که از سه سال پیش شروع شده است. در ابتدا بیمار فقط درد داشته است ولی به تدریج، یک برآمدگی کوچک استخوانی نیز در دیستال رادیوس او تظاهر پیدا کرده است. شدت درد بیمار در روز خیلی کم بوده و شبها افزایش می یافته است. به گفته بیمار، تنها دارویی که باعث تسکین درد او می شده و از آن استفاده می کرده است، قرص ایبوپروفن بوده است.



تصویر ۱: نقطه لوسنت با حاشیه اسکروز در دیستال رادیوس



تصویر ۲: نیدوس و ایدم استخوانی آن در MRI

بحث

استوئید استوما یک تومور خوش خیم استخوانی و خود محدود شونده است (۲،۷) که اولین بار در سال ۱۹۳۵، جافه تعداد ۵ مورد از آن‌ها را که ابتدا فکر می‌کرد شکلی از استئومیلیت هستند، گزارش کرد و اصطلاح استوئید استوما را برای آن‌ها به کار برد (۲). استوئید استوما یک درصد از کل تومورهای استخوانی و ۱۱ درصد تومورهای خوش خیم استخوانی را تشکیل می‌دهد (۱) و بیشتر در دهه دوم و سوم زندگی اتفاق می‌افتد (۵،۶). این تومور عموماً در فمور، تیبیا و ستون مهره‌ها به وجود می‌آید (۲) و تقریباً ۱۵-۵ درصد موارد آن در استخوان‌های دست دیده می‌شود (۶). شایع‌ترین شکایت این بیماران درد عمقی و مبهمی می‌باشد که معمولاً به سالیسیلات‌ها (۵) و داروهای ضد التهاب غیر استروئیدی جواب می‌دهند (۶).

در بیمار مورد مطالعه، استخوان درگیر رادیوس و محل درگیر متافیز استخوان بود. در مطالعه احمدی که شامل بررسی موارد بود، ۳۷ بیمار مبتلا به استوئید استومای مراجعه‌کننده به بخش‌های ارتوپدی بیمارستان امام خمینی (ره) تهران طی سال‌های ۱۳۸۱-۱۳۷۱ مورد بررسی قرار گرفتند که تنها یک مورد مربوط به استخوان

رادیوس بود؛ ضمن این‌که درگیری متافیز استخوان تنها در ۳۲ درصد موارد مشاهده شد. (۵). در مطالعه استروسکی و همکاران (۱۹۹۷) که تومورهای اندام‌ها را در ۲۴۰ بیمار مورد بررسی قرار دادند، تنها ۹ مورد استوئید استوما مشاهده شد که هیچ‌کدام مربوط به رادیوس نبود (۸).

در بیمار مورد مطالعه از زمان شروع علائم تا تشخیص قطعی و عمل جراحی، حدود سه سال طول کشیده است که دلیل آن می‌تواند همپوشانی علامت اصلی آن یعنی درد در مچ دست، با تشخیص‌های دیگری همچون سندرم تونل کارپ، استئومیلیت، آرتريت روماتوئید تک مفصلی و سینوویت لنفوپرولیفراتیو باشد. همچنین نمای عکس رادیوگرافی بیمار نیز می‌تواند مشابه شکستگی استرس باشد. طولانی بودن متوسط زمان تشخیص تومور، امری رایج است به طوری که در دو مطالعه کریتنر و همکاران (۱۹۹۹) و آلکالی و همکاران (۱۹۸۲) متوسط زمان تشخیص تومور حدوداً ۱۵ ماه بوده است و آن‌ها مهم‌ترین دلیل این امر را تظاهرات غیر شایع تومور بیان کرده‌اند (۶).

اندازه تومور در بیمار مورد مطالعه کمتر از یک سانتی‌متر بود که در محدوده‌ی اندازه طبیعی تومور می‌باشد (۲)، اگر چه موارد نادری که تومور اندازه‌ای بیش از

در متافیز دیستال رادیوس وجود داشته باشد و یکی از علل درد در مچ دست باشد که لازم است جهت افتراق آن از سایر علل مطرح‌کننده درد در مچ دست، ابتدا رادیوگرافی به عمل آید و سپس در صورت شک به این مشکل CTscan و یا MRI نیز صورت گیرد.

تشکر و قدردانی

از زحمات سرکار خانم فرشته پیوندی که در جمع‌آوری اطلاعات بیمار همکاری داشتند، تشکر می‌شود.

یک سانتی‌متر داشته، نیز گزارش شده است. لیو و همکاران در سال ۲۰۰۲ در تایوان یک مورد استئوئید استوما‌ی ماندیبول را گزارش کردند که اندازه آن ۱/۵ سانتی‌متر بود (۲).

این مورد از موارد نادر گزارش استئوئید استوما در استخوان رادیوس می‌باشد که وجود تومور در ناحیه متافیز آن را نادرتر نیز می‌نماید. شغل بیمار که در آن استفاده طولانی از ماوس کامپیوتر و مچ دست وجود دارد می‌تواند یک ریسک فاکتور برای ایجاد این مشکل باشد به طوری- که در بعضی مقالات اشاراتی به ارتباط تروما با استئوئید استوما شده است (۹).

بنابراین تومور خوش‌خیم استئوئید استوما می‌تواند

References

1. Pai BS, Harish K, Venkatesh MS, Udayshankar, Jermely D. Ethmoidal osteoid osteoma with orbital and intracranial extension-a case report. BMC Ear Nose Throat Disorders. 2005; 5: 2.
2. Liu CJ, Chang KW, Chang KM, Cheng CY. A Variant of osteoid osteoma of the mandible: Report of a Case. J Oral Maxillofac Surg. 2002; 60: 219-21.
3. Foss EL, Dockerty MB, Good CA. Osteoid osteoma of the mandible; report of a case. Cancer. 1955; 8(3):592-4.
4. Fett HC, Russo VP. Osteoid osteoma of a cervical vertebra: Report of a Case. J Bone Joint Surg Am. 1959; 41(5): 948-50.
- ۵- احمدی مریم. بررسی موارد Osteoid osteoma اندامها در بیماران مراجعه کننده به بخشهای ارتوپدی بیمارستان امام دانشگاه علوم پزشکی تهران طی سالهای ۱۳۸۱-۱۳۷۱. پایان نامه دکتری عمومی. تهران: دانشکده پزشکی، دانشگاه علوم پزشکی و خدمات بهداشتی درمانی تهران، ۱۳۸۱.
- ۶- نمازی حمید، مظفریان کامران. گزارش یک مورد تظاهر استئوئید استوما با علائم سندرم کانال کارپ. ارمغان دانش، بهار ۱۳۸۵: دوره ۱۱. شماره ۱، پی در پی ۴۱، صفحات ۱۱۲ تا ۱۱۸.
7. Morton KS, McGraw RW. Osteoid-osteoma. Report of a Case in a sixty-seven-year-old man. J Bone Joint Surg Am. 1987; 69(3): 449-51.
8. Ostrowski M, Spjut HJ. Lesions of the bones of the hands and feet. Am J Surg Pathol. 1997;21(6):676-90.
9. Gitelis S, Schajowicz F. Osteoid osteoma and osteoblastoma. Orthop Clin Orth Am. 1989; 20(3): 313-25.