

لیپوم معده: گزارش یک مورد

دکتر ناصر ابراهیمی دریانی^۱، دکتر رسول ستوده منش^۲، دکتر محمدرضا پاشایی^۳، دکتر محمدرضا کرامتی^۲

^۱استاد، دانشگاه علوم پزشکی تهران، ایران

^۲دانشیار، دانشگاه علوم پزشکی تهران، ایران

^۳پژوهشگر، دانشگاه علوم پزشکی تهران، ایران

چکیده

لیپوم‌ها تومورهای نادری در معده هستند که کمتر از ۱ درصد تومورهای معده را تشکیل می‌دهند. این تومورها معمولاً بدون علامت بوده، ولی ممکن است با علائم جدی همچون خونریزی گوارشی، انواژیناسیون و درد شکم همراه باشند. این تومورها در آندوسکوپی معمولاً به صورت توده‌های زیر مخاطی با آندوتلیوم نرمال دیده می‌شوند. آندوسونوگرافی و سی تی اسکن به تشخیص کمک کرده و با برداشتن توده با عمل جراحی و گزارش پاتولوژی تایید می‌شود.

این مقاله، بیماری را با خونریزی گوارشی فوقانی (ملنا) معرفی می‌کند که در آندوسکوپی توده‌ای زیر مخاطی با آندوتلیوم سالم داشت. در آندوسونوگرافی توده‌ای با اکوژنیسته افزایش یافته دیده شد که منطبق بر لیپوم بود. با این تشخیص بیمار تحت جراحی قرار گرفت و توده خارج شد و در پاتولوژی لیپوم تایید گردید. لیپوم‌های معده به رغم نادر بودن باید در ارزیابی و تشخیص افتراقی توده‌های زیر مخاطی خونریزی دهنده معده مدنظر قرار گیرند. آندوسونوگرافی می‌تواند در تشخیص افتراقی ضایعات زیر مخاطی، بین لیپوم و تومور استرومایه معده-روده‌ای (GIST) قبل از عمل جراحی کمک‌ارزنده‌ای باشد.

کلیدواژه: لیپوم، معده، خونریزی گوارشی

گوارش / دوره ۱۳، شماره ۳، پاییز ۱۳۸۷، ۱۷۷-۱۸۰

زمینه و هدف

لیپوم‌ها تومورهای خوش‌خیمی هستند که در مناطق مختلف دستگاه گوارش دیده می‌شوند، اما در اکثر موارد کولون را درگیر می‌سازند و به ندرت در معده بروز می‌کنند. (۲۲)، این تومورها معمولاً ساده و ۹۵٪ زیرمخاطی هستند. لیپوم‌ها کمتر از ۱٪ تومورهای معده و کمتر از ۰.۵٪ تومورهای دستگاه گوارش را تشکیل می‌دهد. علی‌رغم نادر بودن، لیپوم‌های معده همچنان به عنوان یکی از تشخیص‌های افتراقی توده‌های زیرمخاطی گوارشی فوقانی مطرح می‌باشند. این نئوپلاسم‌ها معمولاً بی‌علامت هستند، اما ممکن است با علائم جدی همچون خونریزی گوارشی، انواژیناسیون و درد شکم

نویسنده مسئول: خیابان ولی عصر، بالاتر از ظفر، نیش کوچه شهید ناصری،

طبقه دوم، پلاک ۱۳۰

تلفن: ۰۲۱-۸۸۷۹۹۴۴۶

نمابر: ۰۲۱-۸۸۷۹۹۸۴۰

پست الکترونیک: nasere@yahoo.com

تاریخ دریافت: ۸۷/۶/۵

تاریخ پذیرش: ۸۷/۱۱/۱۶

همراه شوند. (۳ و ۴)، این تومورها اکثراً در زنان حدود ۶۰ ساله رخ می‌دهند و اکثراً در آنتروم معده (۶۰ تا ۷۰٪) و جسم معده بروز می‌کنند. (۱۴) این تومورها گاهی با علائمی همچون درد اپیگاستریابی اشتهاپی، و به ندرت آپوپلکسی یا زخم‌های خارجی تر تظاهر می‌نمایند. (۱۴)، در کشورهای غربی، ۷۰ تا ۷۵٪ لیپوم‌ها در کولون، ۲۰ تا ۲۵٪ در روده کوچک است، به ندرت نیز در معده و مری رخ می‌دهد. (۹)، لیپوم‌های دستگاه گوارش اغلب به صورت توده‌های کروی یا بیضوی شکل و گاهی چین‌های پل‌زنده کشف می‌شوند. (۱۰) این تومورها زمانی نیاز به درمان دارند که علامت‌های ذکر شده را داشته باشند یا قابل افتراق از توده‌های بدخیم نباشند. (۸)، لیپوم‌های معده معمولاً با روش‌های آندوسکوپی یا جراحی قابل برداشت هستند، اما تاکنون هیچ روش درمانی در این مورد تثبیت نشده است. (۸)

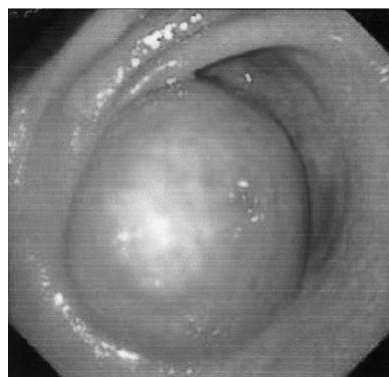در این مقاله، یک مورد خونریزی گوارشی فوقانی و درد شکم (اپیگاستر) ناشی از یک لیپوم معده را گزارش می‌کنیم.

شرح مورد

بیمار آقای ۴۵ ساله ای است که با شکایت مدفوع قیری رنگ (ملنا) مراجعه کرده است. بیمار مورد شناخته شده دیابت شیرین است که مدتها تحت درمان با داروهای خوراکی کاهنده قند خون همانند گلی بن کلامید بوده است. مشکل بیمار از ۲ ماه قبل از مراجعه با مدفوع سیاه قیری آغاز شده است، در این مدت او مراجعات پزشکی مختلف داشته و درمان های گوناگون دریافت کرده است. بیمار سابقه تهوع، استفراغ و نفخ گهگاهی را در همین مدت ذکر می کند. علایم حیاتی در هنگام ورود عبارت بودند از: درجه حرارت: ۳۶/۹°C، تعداد تنفس: ۲۰ در دقیقه، تعداد ضربان قلب: ۸۵ در دقیقه، فشار خون: ۱۱۰/۶۵ میلی متر جیوه

در معاینه، بیمار بدحال یا توکسیک به نظر نمی رسید و کاشکتیک نبود. در معاینه سر و گردن، بیمار مختصراً رنگ پریده بود، ملتحمه نیز رنگ پریده بود، ولی اسکلرا ایکتریک نبود. نکته مشکوک یا پاتولوژیک دیگری بدست نیامد. در معاینه قفسه سینه، دفورمیتی یا برجستگی خاصی مشاهده نشد. در سمع قلب، سوفل یا صدای اضافی سمع نشد. سمع ریه پاک، بدون رال، کراکل، ویزویا صدای اضافی بود.

شکم نرم، بدون ارگانومگالی. لبه کبد ۱ سانتی متر زیر لبه دنده لمس شد ولی پهنای کبد نرمال بود. لمس شکم فاقد ریباند و گاردینگ بود. فقط در ناحیه اپیگاستر تندرنس واضح داشت. صداهای روده نرمال سمع شد. نتایج تست های آزمایشگاهی انجام شده برای بیمار در جدول ۱ خلاصه شده است. بیمار تحت آندوسکوپی فوقانی قرار گرفت که طی آن تومور زیر مخاطی در ناحیه پره پیلوریک با تشخیص تومور استرومایی معده-روده ای* (GIST) تومور لیومیوما مشاهده شد (شکل ۱).



شکل ۱: لیپوم معده؛ توده زیر مخاطی تقریباً زرد رنگ با آندوتلیوم نرمال بدون زخم

بیمار تحت آندوسونوگرافی قرار گرفت که نتیجه آن، ضایعه ۶×۵ سانتی متر در تنه معده با منشأ زیر مخاطی با تشخیص لیپوم بود (شکل ۲).

جدول ۱: نتایج آزمایش های انجام شده برای بیمار

Laboratory Test	Values	Units	Normal Ranges
WBC (گلبول های سفید خون)	۶۹۰۰	میلی متر مکعب	۴۵۰۰-۱۱۰۰۰
RBC (گلبول های قرمز خون)	۳/۸۷	میلی متر مکعب / ۱۰ ^۶	۴-۵/۲
Hb (هموگلوبین)	۱۱/۹	دسی لیتر / گرم	۱۲-۱۶
HCT (هماتوکریت)	۳۵/۲	درصد	۳۶-۴۶
MCV	۹۱	fL	۷۸-۱۰۲
MCH	۳۰/۷	Pg	۲۶-۳۴
MCHC	۳۳/۸	دسی لیتر / گرم	۳۱-۳۷
RDW	۱۳	درصد	۱۱/۵-۱۴/۵
Platelets	۲۶۳۰۰۰	میلی متر مکعب	۱۵۰۰۰۰-۳۰۰۰۰۰
ESR 1st Hour	۱۱	ساعت / میلی متر	کمتر از ۲۵ برای سن بالای ۵۰ سال
PT (زمان پروترومبین)	۱۲/۵	ثانیه	۱۱/۱-۱۳/۳
PTT (زمان نسبی ترومبین)	۲۶	ثانیه	۳۵-۴۵
قند خون ناشتا	۱۷۰	دسی لیتر / میلی گرم	۷۵-۱۱۵
اوره	۳۳	دسی لیتر / میلی گرم	۱۷-۴۳
اسید اوریک	۴/۶	دسی لیتر / میلی گرم	۱/۵-۶
کلسترول	۲۰۱	دسی لیتر / میلی گرم	<۲۰۰
تری گلیسرید	۱۵۶	دسی لیتر / میلی گرم	<۱۶۰
کراتینین	۱	دسی لیتر / میلی گرم	۰/۵-۱/۵
کلسیم	۹/۳	دسی لیتر / میلی گرم	۹-۱۰/۵
فسفر	۳	دسی لیتر / میلی گرم	۳-۴/۵
سدیم	۱۳۵	لیتر / میلی اکی والان	۱۳۶-۱۴۵
پتاسیم	۳/۸	لیتر / میلی اکی والان	۳/۵-۵
بیلی روبین	۰/۸	دسی لیتر / میلی گرم	۰/۳-۱
مستقیم	۰/۲	دسی لیتر / میلی گرم	۰/۱-۰/۲
SGOT (AST)	۱۳	لیتر / واحد	<۳۵
SGPT (ALT)	۳۸	لیتر / واحد	<۳۵
آلکالین فسفاتاز	۱۶۴	لیتر / واحد	۶۴-۳۰۶
CRP (پروتئین واکنشی C)	منفی		
گروه خونی و Rh	B مثبت		

* GastroIntestinal Stromal Tumor

های معده در زیر مخاط واقع هستند و گاهی نیز در زیر سرورز یافت می شوند. علائم لیپوم معده بستگی به اندازه و ابعاد توده دارد. (۱ و ۵ و ۶)، لیپوم های بزرگتر از ۲ سانتی متر معده موجب نشانه هایی هم چون اسهال، بیوست، انواژیناسیون و خونریزی گوارشی می شود (۱ و ۵ و ۷) در گزارش های قبلی، منشاء این توده از همه مناطق معده به جز کاردیا و پیلور اعلام شده است. تبدیل به بدخیمی تاکنون گزارش نشده است، اما امکان زخم نکروتیک و التهاب وجود دارد. (۶)

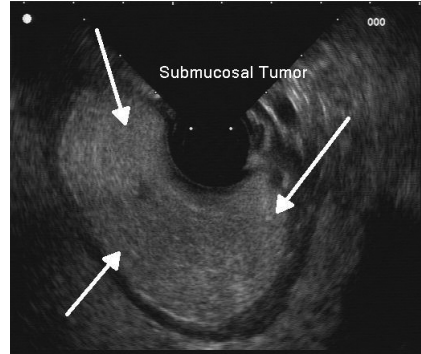
خونریزی، درد شکم، انسداد و سوء هاضمه شایع ترین شکایات های لیپوم معده هستند، البته اکثر بیماران بی علامت اند و به طور تصادفی کشف می شوند. بیمار ما نیز با خونریزی گوارشی (ملنا) و بدون درد شکم مراجعه کرده بود. لیپوم های نزدیک پیلور، موجب شکایات های انسدادی به صورت انسداد پیلور یا نوعی اختلال در راه عبور غذا در مسیر آنتر به دوازدهه می شوند. (۶)، علت خونریزی در لیپوم معده، تماس توده با دیواره مقابل است که می تواند منجر به زخم و نکروز نواحی مرکزی شود. (۲)، به طور مشخص، ۲ نکته در آندوسکوپی به تشخیص این ضایعات به عنوان لیپوم کمک می کند: ۱- خیمه سازی (Tenting) که پس از کشیده شدن مخاط نرمال روی لیپوم از روی توده با فورسپس بیوپسی رخ می دهد. ۲- علامت بالشک (Cushion Sign) و آن هنگامی است در برداشتن مخاط، فورسپس ایجاد یک بالشک نرم مضرس می کند. (۸)

تشخیص لیپوم به کمک آندوسکوپی سیستم گوارشی فوقانی، سی تی اسکن، MRI، یا آندوسونوگرافی انجام می گیرد. تومورها اسفنجی شکل و به راحتی قابل فشرده شدن هستند.

چون لیپوم زیر مخاطی است، بیوپسی های استاندارد ناکافی هستند. (۸)، نشانه تشخیصی دیگر، "چربی برهنه" یا naked fat است که اشاره به بافت در معرض چربی در سطح لیپوم دارد که پس از بیوپسی های متعدد مخاط نرمال، به مخاط نرمال پوشاننده فشار وارد می کند. (۵)

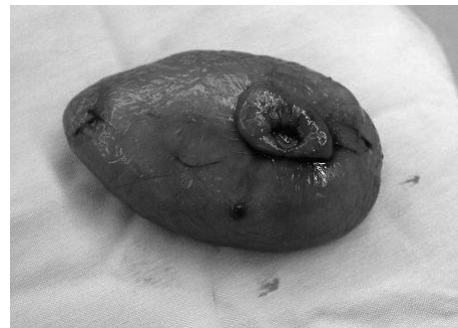آندوسونوگرافی* (EUS) برای کمک به تشخیص لیپوم معده بسیار مفید است. (۱۱)، در آندوسونوگرافی لیپوم به صورت یک ضایعه هیپراکوهوموژن با اکو کاهش یافته به صورت پله ای مشخص می شود. آندوسونوگرافی در حال حاضر با ارزش ترین آزمون برای تشخیص افتراقی تومورهای زیر مخاطی به شمار می رود. در آندوسونوگرافی انجام گرفته از این بیمار نیز توده ای زیر مخاطی با اکوژنسیتیه هیپراکوهوموژن دیده شد. این روش ممکن است اطلاعات صحیح تری نسبت به سی تی اسکن در مورد محل تومور در دیواره معده و محتویات تومور در اختیار بگذارد. (۱۲ و ۱۳) پاراناشیم لیپوم درسی تی اسکن به صورت ناحیه ای با دانسیته کم مشخص می شود (چون دانسیته چربی از ۸۰- تا ۱۲۰- هانسفیلد متغیر است). در این مورد با توجه به یافته های آندوسکوپی و آندوسونوگرافیک با تشخیص احتمالی لیپوم یا لیومیوم برای بیمار عمل جراحی انجام گرفت و سی تی اسکن انجام نشد.

* Endoscopic ultrasound



شکل ۲: لیپوم معده: آندوسونوگرافی بیانگر توده ای ۶ × ۵ سانتی متری هیپراکوهوموژن که در زیر مخاط قرار داشته و محدوده بین تومور و muscularis propria واضح نیست

بیمار با تشخیص لیپوم (یا لیومیوم) تحت عمل جراحی گاسترکتومی (با میدلا این لاپاراتومی)، برداشتن تومور و ترمیم معده در ۲ لایه قرار گرفت و بیوپسی های متعدد از ناحیه برداشته شد و با پاتولوژی لیپوم تأیید شد. حین جراحی، یک توده نرم به اندازه پرتقال در ناحیه پره پیلوریک لمس می شد. توده، مخاط و ناحیه اولسر برداشته شد (شکل ۳).



شکل ۳: لیپوم معده: نمای توده بعد از برداشتن

بحث

لیپوم های معده از تومورهای نادر خوش خیم معده محسوب می شوند. در کشورهای غربی ۷۵ - ۷۰٪ لیپوم ها در روده بزرگ و ۲۵-۲۰٪ در روده کوچک و تنها تعداد کمی در معده ایجاد می شوند. (۱۹)، در ژاپن فراوانی لیپوم های معده (حدود ۲۷٪) بیشتر از سایر کشورها است. (۲۰)، لیپوم های دستگاه گوارش اغلب به صورت توده های بیضی شکل یا کروی شکل مشاهده می شوند. (۲۱)، افتراق لیپوم از سایر تومور های زیر مخاطی به وسیله رادیوگرافی یا آندوسکوپی به تنهایی دشوار است.

لیپوم های معده به طور تئوریک در دهه پنجم و ششم زندگی دیده می شود. (۲۱)، همانند لیپوم های سایر مناطق لوله گوارش، لیپوم های معده در ماکروسکوپی و پاتولوژی، به صورت توده های نرم، منفرد، صاف و مجزا ظاهر می شوند. (۱)، در بررسی میکروسکوپی، لیپوم های معده از بافت چربی خوب تمایز یافته محصور در یک کپسول فیبروز تشکیل می شود. (۲)، لیپوم های معده پس از خروج، زرد و آدیپوز به نظر می رسند. (۱)، ۹۰٪ لیپوم

نتیجه گیری

به رغم نادر بودن، لیپوم های معده باید در ارزیابی و تشخیص افتراقی توده های زیر مخاطی خونریزی دهنده معده مدنظر قرار گیرند. آندوسونوگرافی وسیله ای برای تشخیص اولیه این تومورها کمک می کند و تشخیص با برداشتن جراحی و بررسی پاتولوژی تایید می شود.

درمان آندوسکوپیک عموماً برای تومورهای با سایز کمتر از ۳ سانتی متر انجام می شود، اما به هر حال لیپوم های معده با سایر لیپوم ها متفاوت اند و در بسیاری موارد درمان آندوسکوپیک با دشواری هایی روبروست. در این موارد، جراحی باز یا لاپاراسکوپیک درمان های انتخابی لیپوم معده می باشند. ضایعات اینترا لومینال برای برداشتن موضعی لاپاراسکوپیک مناسب هستند. تومورهای واقع در دیواره قدامی معده به بهترین نحو قابل درمان با برداشتن لاپاراسکوپیک به روش بلند کردن ضایعه هستند. (۱۸-۱۵)

REFERENCES

1. Fernandez MJ, Davis RP, Nora PF. Gastrointestinal Lipomas. *Arch Surg* 1983; 118: 1081-3.
2. Thomson WM, Kende AI, Levy AD. Imaging characteristics of gastric lipomas in 16 adult and pediatric patients. *Am J Roentgenol* 2003; 181: 981-5.
3. Lin F, Setya V, Signor W. Gastroduodenal intussusceptions secondary to a gastric lipoma. A case report and review of the literature. *Am Surg* 1992; 58: 772-4.
4. Johnson DCI, Degennaro VA, Pizzi WF, Nealon TF Jr. Gastric lipomas: A rare cause of massive upper gastrointestinal bleeding. *Am J Gastroenterol* 1981; 75: 299-301.
5. Taylor AJ, Stewart ET, Dodds WJ. Gastrointestinal lipomas: a radiologic and pathologic review. *Am J Roentgenol* 1990; 155: 1205-10.
6. Turkington RW. Gastric lipoma: Report of a case and review of the literature. *Am J Dig Dis* 1965; 10: 719-26.
7. Heiken JP, Forde KA, Gold RP. Computed tomography as a method for diagnosing gastrointestinal lipomas. *Radiology* 1982; 142: 409-14.
8. Maderal F, Hunter F, Fuselier G, Gonzales-Rogue P, Torres O. Gastric lipomas: an update of clinical presentation, diagnosis, and treatment. *Am J Gastroenterol* 1984; 79: 964-7.
9. Weinberg T, Feldman M. Lipoma of the gastrointestinal tract. *Am J Clin Pathol* 1955; 5: 272-81.
10. Chu AG, Clifton JA. Gastric lipoma presenting as peptic ulcer: Case report and review of the literature. *Am J Gastroenterol* 1983; 78: 615-8.
11. Chak A. EUS in submucosal tumors. *Gastrointest Endosc* 2002; 56 suppl 4: 43-8.
12. Yasuda K, Cho E, Nakajima M, Kawai K. Diagnosis of submucosal lesions of the upper gastrointestinal tract by endoscopic ultrasonography. *Gastrointest Endosc* 1990; 36: S17-20.
13. Yasuda K, Nakajima M, Kawai K. Endoscopic ultrasonography in the diagnosis of submucosal tumor of the upper digestive tract. *Scand J Gastroenterol* 1986; 21: 12359-67.
14. Saito S, Kondo K, Hamada T et al. Gastric lipoma with a remarkable ulceration. *Stom Intest* 2003; 38: 263-8.
15. Lacy AM, Tabet J, Grande L. et al. Laparoscopic-assisted resection of a gastric lipoma. *Surg Endosc* 1995; 9: 995-7.
16. Fowler DL, White SA. Laparoscopic resection of a submucosal gastric lipoma. *J Laparoendosc Surg* 1991; 5: 303-6.
17. Miyamoto K, Togawa T, Tamaki M et al. Laparoscopic resection of gastric submucous by lesion lifting method. *Gastroenterology* 1997; 25: 100-4.
18. Tagaya N, Mikami H, Igarashi A, Ishikawa K, Kogure H, Ohyama O. Laparoscopic local resection for benign nonepithelial gastric tumors. *Laparoendosc Surg* 1997; 1: 53-8.
19. Mayo CW, Pagtalunan RJG, Brown DJ. Lipoma of the alimentary tract. *Surgery* 1963; 53: 598-603.
20. Tokoro Y, Furukawa H, Taniguchi T, Takahashi T, Hara T. A case report of multiple lipomas of the alimentary tract and gall bladder combined with early gastric cancer. *Jpn J Gastroenterol* 1991; 88: 175-9.
21. Chu AG, Clifton JA. Gastric lipoma presenting as peptic ulcer: Case report and review of the literature. *Am J Gastroenterol* 1983; 78: 615-8.
22. Palmer ED. Benign intramural tumors of the stomach: A review with special reference to gross pathology. *Medicine* 1951; 30: 108-15.