

تشخیص توده در تصاویر ماموگرافی با تبدیل موجک

ارائه یک روش ترکیبی برای تشخیص توده در تصاویر ماموگرافی مبتنی بر تبدیل موجک

نیما صهبا^۱، علیرضا احمدیان^۲، نادر ریاحی عالم^۳، معصومه گیتی^۴

۱- کارشناسی ارشد مهندسی پزشکی، دانشگاه آزاد اسلامی واحد علوم و تحقیقات و مرکز تحقیقات علوم و تکنولوژی در پزشکی تهران

۲- دانشیار گروه فیزیک و مهندسی پزشکی، دانشگاه علوم پزشکی تهران و مرکز تحقیقات علوم و تکنولوژی در پزشکی تهران

۳- دانشیار گروه فیزیک و مهندسی پزشکی، دانشگاه علوم پزشکی تهران و مرکز تحقیقات علوم و تکنولوژی در پزشکی تهران

۴- رادیولوژیست، مرکز تصویر برداری بیمارستان امام خمینی دانشگاه علوم پزشکی تهران

تاریخ دریافت نسخه اصلاح شده: ۸۷/۶/۲۰ تاریخ پذیرش مقاله: ۸۷/۶/۲۴

چکیده

مقدمه: سرطان سینه، یک عامل موثر در مرگ و میر خانمها در سراسر جهان می باشد. از آنجاییکه رادیولوژیستها تنها در ۷۵٪ موارد سرطان سینه را تشخیص می دهند، استفاده از روشهای کمک تشخیصی کامپیوتری ضروری می باشد.

مواد و روشها: در این مطالعه روشی نوین با ترکیب روشهای مبتنی بر پیکسل و مبتنی بر ناحیه به منظور افزایش دقت در تعیین نواحی مشکوک و کاهش خطای مثبت کاذب ارائه شده است. در ابتدا با به کارگیری روش ترکیبی جدید پس زمینه و عضله سینه از روی تصاویر ماموگرافی به صورت خودکار حذف می شوند و با استفاده از روش چگالی وزن دار و فقی^۱، کنتراست^۲ تصاویر بهبود می یابد. آنگاه در مرحله اول با اعمال یک الگوریتم جدید مبتنی بر روشهای مورفولوژی^۳ و آستانه گذاری تطبیق پذیر، نواحی مشکوک به توده استخراج می شوند. در مرحله دوم برای کاهش خطای مثبت کاذب^۴، با اعمال تبدیل موجک در نواحی مشکوک، ویژگیهای مناسب استخراج گردیده و جهت طبقه بندی به ماشین بردار پشتیبان^۵ منتقل می شوند.

نتایج: برای ارزیابی این روش بانک داده های MIAS^۶ مورد استفاده قرار گرفت و حساسیت^۷ ۸۱٪ و اختصاصیت^۸ ۸۴٪ حاصل گردید و در نهایت با مقایسه منحنی ROC مربوط به روش پیشنهادی و الگوریتم ماسوتی و نظر یک متخصص، افزایش حساسیت و اختصاصیت مشاهده شد.

بحث و نتیجه گیری: در این مطالعه ترکیبی از روشهای مبتنی بر پیکسل و مبتنی بر ناحیه به منظور افزایش اختصاصیت پیشنهاد شده است که امکان تشخیص انواع مختلف توده حتی در تصاویر ماموگرافی با کنتراست پایین را فراهم می سازد. با افزودن مرحله تکمیلی و استفاده از ویژگی های موثر در الگوریتم، در اختصاصیت افزایش ۳۰٪ حاصل گردید. (مجله فیزیک پزشکی ایران، دوره ۵، شماره ۲، پیاپی (۲۱،۲۰)، پاییز و زمستان ۸۷: ۶۶-۵۳)

واژگان کلیدی: ماموگرافی، تشخیص توده، آستانه گذاری تطبیق پذیر، تبدیل موجک، ماشین بردار پشتیبان

1 - Adaptive Density Weighted

2 - Contrast

3 - Morphology

4 - False positive

5 - Support Vector Machine

6 - Mammographic Image Analysis Society

7 - Sensitivity

8 - Specificity

* نویسنده مسؤول: علیرضا احمدیان

آدرس: تهران، گروه فیزیک و مهندسی پزشکی دانشگاه علوم پزشکی تهران

Ahmadian@sina.tums.ac.ir

تلفن: ۸۸۹۷۳۶۵۳-(۲۱) ۹۸+ نمابر: ۶۶۴۶۶۳۸۳-(۲۱) ۹۸+

نیما صهبا و همکاران

۱- مقدمه

می‌باشد که تشخیص هر یک با دیگری مغایرت داشته باشد. این عدم تشخیص به علت طبیعت ریز یافته‌های رادیولوژیکی، کیفیت ضعیف تصویر، خستگی چشم و یا اشتباه نظری رادیولوژیکی می‌باشد. از آنجاییکه انجام بیوپسی بسیار دردناک می‌باشد، استفاده از یک سیستم کمک تشخیصی کامپیوتری ضروری به نظر می‌رسد [۴].

تعداد زیادی از محققین برای تشخیص توده با استفاده از تصاویر ماموگرافی فعالیت کرده‌اند و در این راستا روشهای مختلفی ارائه داده‌اند. روش‌های تشخیصی در تصاویر ماموگرافی به سه دسته تقسیم می‌شوند: مبتنی بر ناحیه، مبتنی بر پیکسل و ترکیبی [۵].

در روش‌های تشخیصی مبتنی بر پیکسل، برای هر پیکسل ویژگی‌هایی استخراج می‌گردد و بر اساس آن ویژگی‌های استخراج شده، پیکسل مشکوک از نرمال افتراق داده می‌شوند. تعداد نمونه‌های زیاد برای آموزش طبقه‌بندی کننده، از جمله مزایای استفاده از روش‌های مبتنی بر پیکسل می‌باشد [۶،۷،۸]. در روش‌های مبتنی بر ناحیه، در ابتدا نواحی مورد نظر به وسیله یک روش بخش‌بندی^۳ و یا فیلتری^۴ استخراج می‌گردد. سپس برای هر یک از نواحی مشخص شده، تعدادی ویژگی بیرون کشیده می‌شود. در نهایت، هر یک از نواحی مذکور به دو گروه مشکوک یا غیر مشکوک تقسیم‌بندی می‌شوند. از مزایای روش‌های مبتنی بر ناحیه می‌توان به تاثیر موقعیت، اندازه و شکل حاشیه توده در تصاویر ماموگرافی اشاره کرد [۹،۱۰،۱۱].

در سال ۲۰۰۶، ماتو ماسوتی^۵ با استفاده از تبدیل ویولت هار و رنکلت توانست نواحی مشکوک به توده را در تصاویر

در حال حاضر سرطان سینه یکی از بزرگترین عوامل مرگ و میر در بین خانمها می‌باشد. از هر دوازده نفر زن تقریباً یک نفر مبتلا به این بیماری می‌باشد. شانس زندگی مبتلایان با تشخیص سریع (در مراحل اولیه) آن افزایش می‌یابد. روش‌های مختلفی همچون ام آر آی^۱، اولتراسوند^۲ و ماموگرافی برای تصویربرداری از سینه وجود دارد، اما ماموگرافی به عنوان یک روش دقیق و مطمئن جایگزینی ندارد [۱].

ماموگرافی به عنوان یک روش مناسب برای تصویربرداری از ساختار درونی سینه، قابلیت آشکارسازی غدد داخلی سینه را قبل از ظهور فیزیکی دارد. مطالعه بر روی سرطان سینه نشان می‌دهد، استفاده از ماموگرافی حدوداً ۲۵٪ تا ۳۰٪ این مرگ و میر را کاهش می‌دهد [۲]. یک رادیولوژیست باید رسوبات کلسیمی، توده‌ها، توده‌های تخریب شده، مناطق متراکم‌تر که فقط در یک سینه ظاهر شده را بتواند تشخیص دهد، اما به دلیل بافت نرم سینه تفکیک این موارد از یکدیگر دشوار می‌باشد. بنابراین استفاده از تصاویر ماموگرافی، امری ضروری در تشخیص می‌باشد. ولی رادیولوژیست‌ها حتی با استفاده از تصاویر ماموگرافی تنها قادر به تشخیص ۷۵٪ از موارد مبتلا به سرطان سینه می‌باشند [۳]. به طور کلی تشخیص سرطان سینه، از روی فیلم ماموگرافی از طریق مشاهدات رادیولوژیکی دارای اشکالاتی است. استفاده پزشک برای تشخیص ضایعه از مشاهدات بصری منجر به بروز دو خطا می‌گردد. خطای اول زمانی رخ می‌دهد که یک تصویر رادیولوژی در دو نوبت به یک رادیولوژیست نشان داده شود، ممکن است که تشخیص وی متفاوت باشد. خطای دوم ناشی از نشان دادن یک تصویر به دو رادیولوژیست متفاوت

3 - Segmentation
4 - Filtering
5 -Matteo Masotti

1- MRI
2-Ultrasound

تشخیص توده در تصاویر ماموگرافی با تبدیل موجک

می‌گردد در حالیکه دارای خطای مثبت کاذب زیادی می‌باشد. در مرحله دوم با استخراج ویژگی‌های موجک و انتقال آن به ماشین‌های بردار پشتیبان سعی بر کاهش خطای مثبت کاذب گردیده است. در نهایت الگوریتم پیشنهادی با استفاده از منحنی ROC با روش ماسوتی مورد مقایسه قرار گرفته شده است.

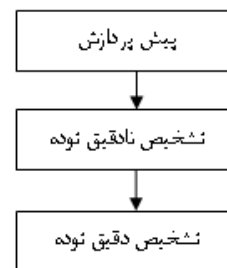
۲- مواد و روشها

در بسیاری از روشهای مبتنی بر کامپیوتر جهت تشخیص توده در تصاویر ماموگرافی، پردازش بر روی ناحیه مشخص شده توسط پزشک صورت می‌پذیرد. در حالیکه در این مطالعه، به منظور خودکارسازی روش، مرحله پیش‌پردازش به صورت ترکیبی نوین مورد استفاده قرار گرفته شده است.

ابتدا عضله پکتورال^۱، برجسب و زمینه در تصاویر ماموگرافی حذف می‌شوند و با استفاده از ویژگیهای اصلی متمایز کننده بافت توده از بافت سالم (اندازه سطح خاکستری و اندازه توده) پس از اعمال فیلترهای بهبود کیفیت، با اعمال سطح آستانه وفقی و عملگرهای مورفولوژی، نواحی مشکوک استخراج می‌شوند. سپس برای کاهش خطای مثبت کاذب فقط از نواحی مشکوک استخراج شده ویژگی‌های موجک استخراج می‌شوند و با استفاده از PCA^۲ کاهش بعد می‌یابد. در نهایت ماشین بردار پشتیبان برای کاهش تعداد نواحی مشکوک مورد استفاده قرار می‌گیرد (شکل ۲).

ماموگرافی تعیین کند [۱۲] در روش او، ابتدا تصویر به صورت پنجره‌ای در چند مقیاس تقسیم‌بندی می‌شود. آن‌گاه وجود یا عدم وجود توده در هر پنجره مورد ارزیابی قرار می‌گیرد. در این راستا، پیکسل‌های موجود در هر پنجره با استفاده از تبدیل ویولت هار و رنکلت در چهار مقیاس جایگزین شده و هر یک جداگانه به عنوان ورودی ماشین‌های بردار پشتیبان در نظر گرفته می‌شوند [۱۳، ۱۴]. در نهایت به منظور دستیابی به صحت بیشتر، نواحی مشکوک استخراج شده از هر دو روش با یکدیگر ترکیب می‌شوند. یعنی پنجره‌هایی به عنوان ناحیه مشکوک پذیرفته می‌شوند که در هر دو روش به عنوان مشکوک تشخیص داده شده باشند [۱۵].

در این مطالعه برای افزایش دقت در تعیین نواحی مشکوک و برای کاهش خطای مثبت کاذب، از ترکیب روشهای مبتنی بر پیکسل و مبتنی بر ناحیه استفاده می‌شود که از سه مرحله تشکیل شده است (شکل ۱).



شکل ۱- مراحل تشخیص توده

تصاویر ماموگرافی نواحی خارج از بافت سینه را در بر می‌گیرد که شامل زمینه، برجسب و عضله پکتورال می‌باشد که احتمال بروز خطا را افزایش می‌دهد. از این رو استفاده از پیش‌پردازش، جهت حذف نواحی نامحتمل برای حضور توده و بهبود کنتراست به صورت خودکار امری ضروری می‌باشد. در مرحله اول با استفاده از یک روش ترکیبی جدید، نواحی مشکوک استخراج

1 - pectoral muscle

ابتدا برای بهبود کنتراست تصویر از رابطه ۱ استفاده می‌گردد [۱۷].

$$f_E(x, y) = \frac{f^2(x, y) \times 255}{\max\{f^2(x, y)\}} \quad (1)$$

که در آن $f(x, y)$ بیانگر اندازه سطح خاکستری پیکسل (x, y) می‌باشد.

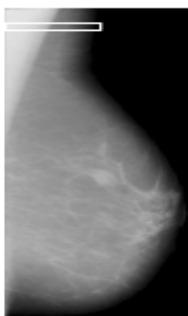
با در نظر گرفتن ویژگی‌های عضله پکتورال می‌توان آن را از تصاویر ماموگرافی استخراج کرد. عضله پکتورال، شدت روشنایی بیشتری نسبت به ناحیه سینه در تصاویر ماموگرافی دارد. همچنین معمولا به صورت ناحیه‌ای مثلثی شکل در بالای تصویر قرار دارد. معمولا تعیین یک سطح آستانه منفرد جهت تفکیک بافت سینه از عضله پکتورال امکان‌پذیر نمی‌باشد. جهت رفع این مشکل، پنجره‌ای با پهنای A_y پیکسل و ارتفاع ۲۱ پیکسل مورد استفاده قرار گرفت. A_y محل اولین پیکسلی است که مقدار آن صفر نمی‌باشد. بنابراین به جای در نظر گرفتن یک آستانه، می‌توان برای هر تکه از عضله پکتورال، یک آستانه مناسب استخراج کرد. مراحل اجرای این روش به ترتیب عبارتند از:

(۱) در ابتدا پنجره‌ای به صورت رابطه ۲ تعریف می‌گردد:

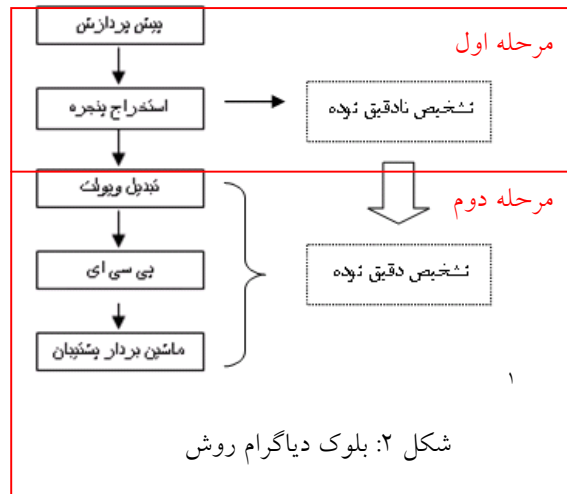
$$R_w = \{(x, y) | x_w - 10 \leq x \leq x_w + 10, 0 \leq y \leq A_y\} \quad (2)$$

که در آن $x_w = 11$ در نظر گرفته می‌شود.

(۲) همان‌طور که در شکل ۳ مشاهده می‌شود، پیکسل‌های مربوط به سینه، عضله پکتورال و زمینه، تواما در هر پنجره قرار می‌گیرند.



شکل ۳- نحوه قرارگیری پنجره بر روی تصویر ماموگرام



شکل ۲: بلوک دیاگرام روش

۱-۲ پیش پردازش

تصاویر ماموگرافی دارای زمینه‌های متفاوتی هستند، برخی شامل برچسب و برخی فاقد آن می‌باشند. سطح خاکستری بالای برچسب، احتمال بروز اشتباه را در تشخیص توده روزه‌های کامپیوتری افزایش می‌دهد. از این رو برای افزایش سرعت پردازش و کاهش اشتباه، استخراج سینه از زمینه امری ضروری می‌باشد. در ابتدا برای کاهش تیزی نوشته‌های برچسب، از یک فیلتر میانگین‌گیر استفاده می‌شود که نتیجتا برچسب به صورت مستطیلی سفید با نوشته‌هایی محو حاصل می‌گردد. سپس از روی تصویر محو شده حاصل از اعمال فیلتر میانگین‌گیر با استفاده از روش اوتسو^۲، برچسب به صورت مستطیلی سفید مشخص می‌شود و مرز سینه نسبت به زمینه قابل تفکیک می‌شود [۱۶].

۲-۲ حذف عضله پکتورال

از آنجاییکه عضله پکتورال دارای سطح خاکستری روشنی می‌باشد، حذف آن نیز برای افزایش سرعت و کاهش خطا مفید می‌باشد. در

1 - principal component analysis
2 - Otsu's method

تشخیص توده در تصاویر ماموگرافی با تبدیل موجک

۴) آستانه T مجددا محاسبه می‌گردد (رابطه ۶):

$$T = \frac{\mu_b + \mu_p}{2} \quad (6)$$

۵) اگر آستانه T محاسبه شده بدون تغییر باقی ماند، به عنوان آستانه نهایی پنجره در نظر گرفته می‌شود و الگوریتم به مرحله ۶ می‌رود، در غیر این صورت الگوریتم از مرحله ۳ مجددا تکرار می‌شود.

$$6) \quad x_w = x_w + 5 \quad \text{پنجره حرکت داده می‌شود با تعیین}$$

$$R_w = \{(x, y) | x_w - 10 \leq x \leq x_w + 10, 0 \leq y \leq A_y\} \quad (7)$$

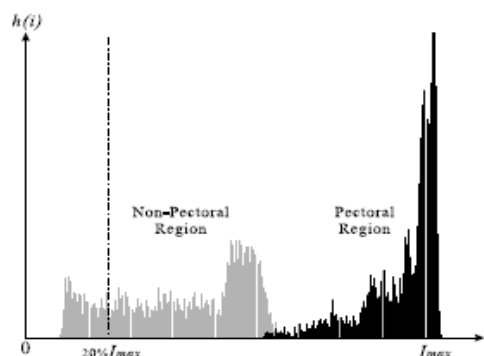
و سپس تمامی مراحل از مرحله ۲ تکرار می‌شود [۱۷].

۲-۳ بهبود کیفیت تصویر

برای بهبود کنتراست تصویر در این مطالعه از روش چگالی وزن-دار وفقی استفاده می‌شود. در شکل ۵ بلوک دیاگرام مربوط به این روش آورده شده است [۱۸].

در ابتدا، تغییر مقیاس با نگاشت سطوح خاکستری تصویر اصلی $F(x, y)$ به بازه ۰ تا ۱ صورت می‌گیرد. در این راستا کوچکترین سطح خاکستری به ۰ و بزرگترین آن به ۱ نگاشت می‌شود. سپس با اعمال یک آستانه ۰.۴ بر روی تصویر، ناحیه‌ای که احتمال بیشتری برای حضور توده وجود دارد، مشخص می‌گردد و از تصویر جدا می‌شود ($F_{Map}(x, y)$). سپس در $F_{Map}(x, y)$ پنج درصد سطوح خاکستری بزرگتر به ۱ و کوچکتر به ۰ نگاشت می‌شوند ($F_N(x, y)$). $F_N(x, y)$ به دو تصویر، کنتراست ($F_C(x, y)$) و چگالی ($F_D(x, y)$) تقسیم می‌شود. با اعمال یک فیلتر پایین‌گذر همچون میانگین‌گیر، گوسین و یا میانه بر روی $F_N(x, y)$ ، $F_D(x, y)$ حاصل می‌گردد (در این مطالعه فیلتر گوسینی با انحراف معیار ۰.۵ مورد استفاده قرار گرفته شده است). $F_C(x, y)$ از تفاضل $F_N(x, y)$ با $F_N(x, y)$ هموار شده، به صورت رابطه ۸ حاصل می‌گردد:

برای حذف ناحیه مربوط به زمینه، سطوح خاکستری کوچکتر از ۲۰٪ بیشترین سطح خاکستری، در نظر گرفته نمی‌شوند. یک نمونه از هیستوگرام تصاویر ماموگرام، که سطوح خاکستری کوچکتر از ۲۰٪ درصد در آن مشخص شده در شکل ۴ آورده شده است.



شکل ۴- هیستوگرام تصویر ماموگرام

میانگین تمام سطوح خاکستری پیکسل‌های باقی‌مانده در هر پنجره به عنوان سطح آستانه T در نظر گرفته می‌شود و به صورت رابطه ۳ به دست می‌آید:

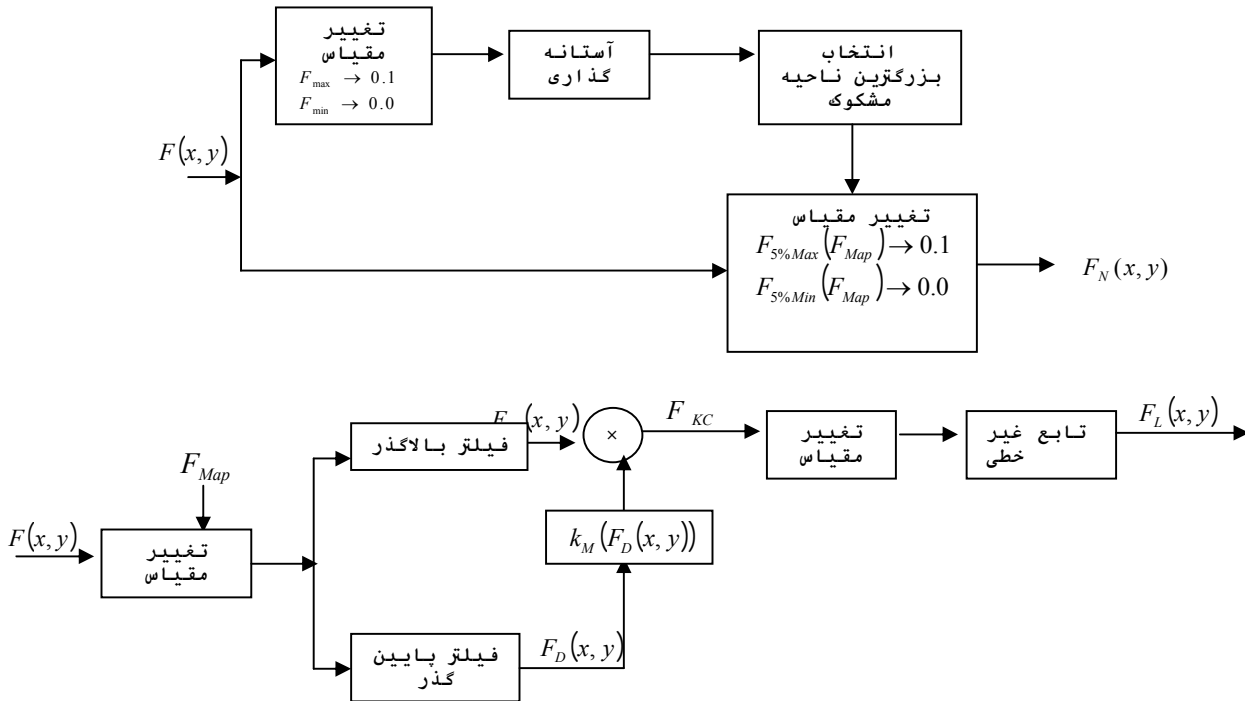
$$T = \frac{\sum_{i \geq 0.2I_{max}} i \times h(i)}{\sum_{i \geq 0.2I_{max}} h(i)} \quad (3)$$

که در آن i معرف سطح خاکستری، $h(i)$ هیستوگرام پنجره منتخب و I_{max} بیشترین سطح خاکستری موجود در تصویر می‌باشد.

۳) ناحیه منتخب توسط پنجره با استفاده از آستانه T به دو گروه پیکسل‌های متعلق به سینه و پیکسل‌های متعلق به عضله پکتورال تقسیم می‌شوند. سپس میانگین سطوح خاکستری در هر یک از دو گروه به صورت روابط زیر محاسبه می‌شوند:

$$\mu_p = \frac{\sum_{i \geq T} i \times h(i)}{\sum_{i \geq T} h(i)} \quad (4)$$

$$\mu_b = \frac{\sum_{i > i > 0.2I_{max}} i \times h(i)}{\sum_{i > i > 0.2I_{max}} h(i)} \quad (5)$$



شکل ۵- بلوک دیاگرام روش چگالی وزن دار

استفاده فرار گرفته شده است). $F_C(x, y)$ از تفاضل $F_N(x, y)$ با $F_N(x, y)$ هموار شده، به صورت رابطه ۸ حاصل می‌گردد:

$$F_C(x, y) = F_N(x, y) - (G(x, y) * F_N(x, y)) \quad (8)$$

که در آن $G(x, y)$ معرف فیلتر گوسینی با میانگین صفر و انحراف معیار ۰/۵ می‌باشد.

در ابتدا هر پیکسل در تصویر چگالی، از تابع K_M (شکل ۶) می‌گذرد و سپس به عنوان معیاری جهت وزن دهی پیکسل‌های تصویر به کار گرفته می‌شود ($F_{KC}(x, y)$).

$$F_{KC}(x, y) = K_M(F_D(x, y)) \times F_C(x, y) \quad (9)$$

این رابطه عصاره روش چگالی وزن دار می‌باشد که می‌تواند نواحی مربوط به زمینه و نویز را کاهش دهد. اگرچه در تصویر

در ابتدا، تغییر مقیاس با نگاشت سطوح خاکستری تصویر اصلی $F(x, y)$ به بازه ۰ تا ۱ صورت می‌گیرد. در این راستا کوچکترین سطح خاکستری به ۰ و بزرگترین آن به ۱ نگاشت می‌شود. سپس با اعمال یک آستانه ۰.۴ بر روی تصویر، ناحیه‌ای که احتمال بیشتری برای حضور توده وجود دارد، مشخص می‌گردد و از تصویر جدا می‌شود ($F_{Map}(x, y)$). سپس در $F_{Map}(x, y)$ پنج درصد سطوح خاکستری بزرگتر به ۱ و کوچکتر به ۰ نگاشت می‌شوند ($F_N(x, y)$). $F_N(x, y)$ به دو تصویر، کنتراست ($F_C(x, y)$) و چگالی ($F_D(x, y)$) تقسیم می‌شود. با اعمال یک فیلتر پایین گذر همچون میانگین گیر، گوسین و یا میانه بر روی $F_N(x, y)$ ، $F_D(x, y)$ حاصل می‌گردد (در این مطالعه فیلتر گوسینی با انحراف معیار ۰.۵ مورد

تشخیص توده در تصاویر ماموگرافی با تبدیل موجک

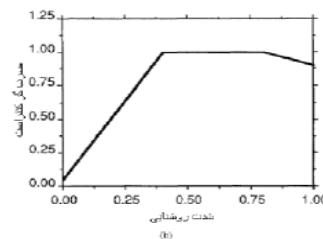
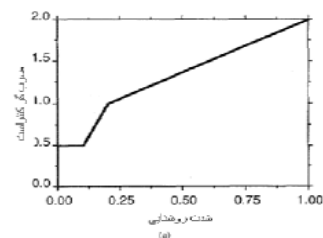
سانتی متر می‌باشد، می‌توان سطح آستانه را با توجه به تعداد پیکسل -های با سطح خاکستری بالا تشخیص داد. ولی گاهی اوقات، نواحی مشکوک استخراج شده با استفاده از روش آستانه‌گذاری، منجر به تشخیص پیکسل‌هایی پراکنده می‌شود. برای تشخیص این حالت عملگرهای مورفولوژی مورد استفاده قرار می‌گیرند.

برای تشخیص نواحی مشکوک از روی تصویر بهبود یافته، یک روش جدید ترکیبی تطبیق‌پذیر جهت آستانه‌گذاری استفاده می‌شود. در این راستا برای رسیدن به یک تصویر باینری که در آن نواحی مشکوک استخراج شده است، سطح آستانه برابر با بزرگترین سطح خاکستری موجود در تصویر اصلاح شده $F_E(x, y)$ در نظر گرفته می‌شود. از آنجاییکه اندازه بزرگترین توده‌ها تقریباً ۳ سانتی‌متر می‌باشد (با توجه به تفکیک‌پذیری تصویر معادل با ۱۵۰ پیکسل می‌شود)، اگر تعداد پیکسل‌های سفید (A) تصویر باینری از ۱۵۰ عدد کوچکتر باشد، اندازه سطح آستانه به اندازه Step 1 کاهش می‌یابد و این روند ادامه پیدا می‌کند تا اندازه A از ۱۵۰ پیکسل بزرگتر شود (متناسب با تفکیک‌پذیری تصویر). سپس با اعمال یک فیلتر LOG¹ لبه‌های موجود در تصویر استخراج می‌گردد و حفره‌های ایجاد شده پر می‌شوند. جهت تشخیص حضور یا عدم حضور پیکسل‌های پراکنده از عملگر اپنینگ² استفاده می‌شود که دارای المان ساختاری³ دایره‌ای شکل به شعاع ۱۰ پیکسل می‌باشد (با توجه به کوچکترین اندازه تقریبی توده). اگر تعداد پیکسل‌های سفید باقی‌مانده (C) از ۱۵۰ (متناسب با رزولوشن) پیکسل بیشتر باشد، $F_E(x, y)$ حاصل می‌شود در غیر اینصورت، همان روند با کاهش آستانه به اندازه Step 2 صورت می‌گیرد (شکل ۷). از آنجاییکه روش ارائه

$F_{KC}(x, y)$ ساختار سینه بهتر قابل مشاهده می‌باشد ولی تفکیک آن از یکدیگر به خوبی میسر نمی‌باشد. با عبور $F_{KC}(x, y)$ از تابع غیر خطی K_{NL} و ضرب در خودش، $F_E(x, y)$ حاصل می‌شود که دارای کنتراست بالایی می‌باشد.

$$F_E(x, y) = K_{NL}(F_{KC}(x, y)) \times F_{KC}(x, y) \quad (10)$$

شکل کلی K_M و K_{NL} به صورت تجربی با مشاهده تاثیر آن در تشخیص، طراحی شده است (شکل ۶).



شکل ۶- (a) تابع K_M . (b) تابع K_{NL}

روش چگالی وزن‌دار یک الگوریتم عمومی می‌باشد که انعطاف‌پذیری زیادی دارد. با تغییر فیلترها و توابع به کار گرفته شده می‌توان به نتایج گوناگونی دست یافت. از طرفی، تصویر بهبود یافته به تغییرات کوچک در توابع K_M و K_{NL} حساسیت کمی دارد [۱۸].

۴-۲ مرحله اول (تشخیص نادقیق توده)

توده در تصاویر ماموگرافی به صورت مجموعه‌ای از پیکسل‌های متراکم با سطح خاکستری بالا ظاهر می‌شود. بنابراین سطح خاکستری تصویر، ملاک اصلی در تشخیص توده می‌باشد. از آنجاییکه توده در تصاویر ماموگرافی تقریباً بین ۳ میلی‌متر تا ۳

1 - Laplacian Of Gaussian
2 - Opening
3 - Structural element

۲-۵ مرحله دوم (تشخیص دقیق توده)

در تکسچر^۴ ماموگرافی انرژی در حوزه موجک نقش اساسی دارد [۱۹،۲۰،۲۱]. از آنجاییکه انرژی موجک دایمیتر تراکم^۵ می‌باشد، معیار مناسبی جهت تفکیک نواحی مشکوک را فراهم می‌آورد. از این رو با استفاده از موجک دایمیتر^۶ و ۳ و ۴، ویژگی‌های زیر برای جزئیات و کلیات در سه سطح استخراج می‌گردد و از آن برای کاهش خطای مثبت کاذب استفاده می‌گردد [۲۲].

ویژگی‌های استخراج شده عبارتند از:

$$E = \frac{1}{N^2} \sum_{k=1}^N |c_k|^2 \quad (۱) \quad \text{انرژی:}$$

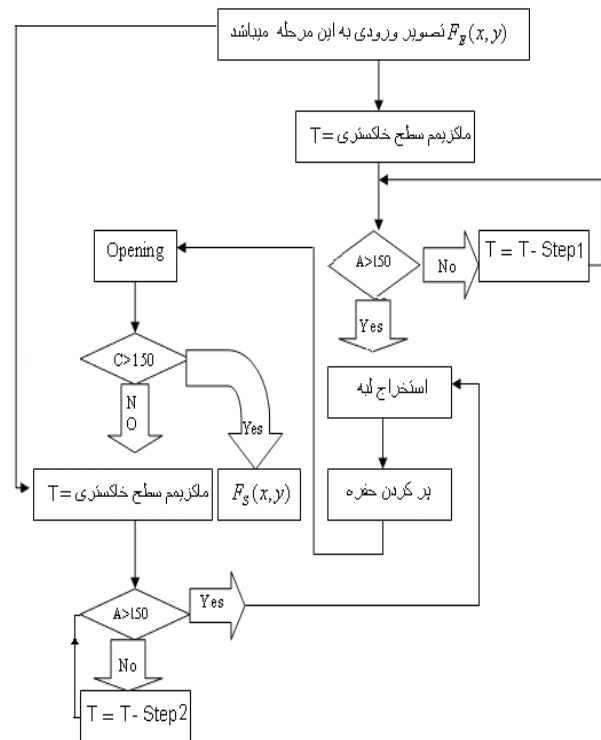
$$\sigma = \sqrt{\frac{1}{N^2} \sum_{k=1}^N (c_k - \mu)^2} \quad (۲) \quad \text{انحراف معیار:}$$

$$R = \sum_{k=1}^N (c_k - \mu)^2 \quad (۳) \quad \text{پس ماند میانگین:}$$

$$A = -\frac{1}{N^2} \sum_{k=1}^N |c_k|^2 \log |c_k|^2 \quad (۴) \quad \text{آنتروپی:}$$

که در روابط فوق $\mu = \frac{1}{N^2} \sum_{k=1}^N c_k$ میانگر میانگین ضرایب موجک (c) می‌باشد و N^2 تعداد پیکسل‌های موجود در تصویر را نشان می‌دهد. به منظور کاهش بعد فضای ویژگی و حذف ویژگی‌های یکسان ۳، ۴، ۵، ۶ عنصر اصلی متناظر با بزرگترین مقادیر ویژه از فضای ویژگی مورد ارزیابی قرار می‌گیرند. با مقایسه منحنی ROC متناظر با هر چهار گروه مشاهده می‌شود که چهار عنصر اصلی اول جهت طبقه‌بندی مناسب می‌باشند. از این رو چهار عنصر اصلی استخراج شده توسط PCA با استفاده از ماشین بردار پشتیبان طبقه‌بندی می‌شوند [۲۳،۲۴]. در این راستا در طبقه‌بندی کننده ماشین بردار پشتیبان از یک کرنل چند جمله‌ای درجه ۳ استفاده شده است. بلوک دیاگرام مربوط به مرحله دوم در شکل ۸ نشان داده شده است.

شده به صورت بازگشتی و تا حدی هوشمند است، روش نسبت به تغییر در مقادیر Step1 و Step2 نسبتاً پایدار می‌باشد. با توجه به نظر متخصص و نتایج حاصل برای بانک داده‌های استفاده شده در این مطالعه مقادیر ۰.۰۰۵ و ۰.۰۴۵ به ترتیب برای Step1 و Step2 منظور شده است. حساسیت الگوریتم ارائه شده تا این مرحله ۸۹٪ و اختصاصیت آن ۵۴٪ می‌باشد. نکته قابل توجه تا این مرحله از روش ترکیبی جدید ارائه شده آن است که نتیجه قابل قبولی حتی در تصاویر با چگالی بالا دارد^۱.



شکل ۷- بلوک دیاگرام تشخیص نواحی مشکوک

- 4-Texture
- 5- Compact Support
- 6-Daubechies

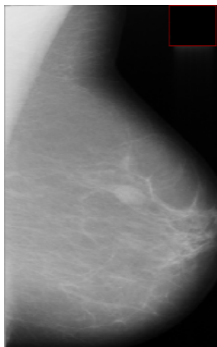
تشخیص توده در تصاویر ماموگرافی با تبدیل موجک

در تصویر حاصل از فیلتر اوتسو ناحیه مربوط به زمینه با رنگ مشکی و نواحی باقی مانده با رنگ سفید مشخص می گردند (شکل ۱۰).



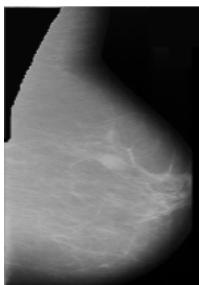
شکل ۱۰- نتیجه اعمال فیلتر اوتسو

برای افزایش سرعت پردازش و کاهش احتمال خطا، حذف نواحی مازاد موجود در تصاویر ماموگرافی ضروری می باشد. از این رو همانطور که در شکل ۱۱ مشاهده می شود، ناحیه مربوط به سینه با توجه به اندازه بافت سینه استخراج می شود.

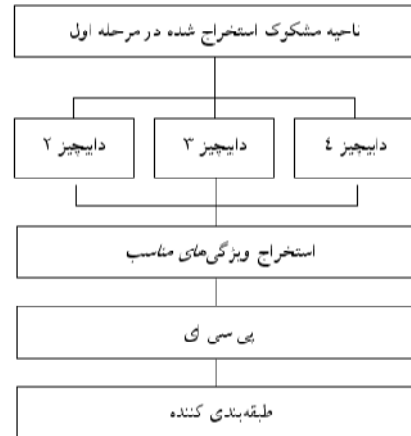

شکل ۱۱- حذف نواحی مازاد

حذف عضله پکتورال امری ضروری برای افزایش دقت و سرعت می باشد زیرا که از سطح خاکستری بالایی برخوردار می باشد (شکل ۱۲).



شکل ۱۲- حذف عضله پکتورال



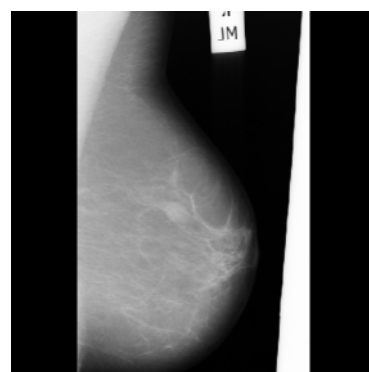
شکل ۸- بلوک دیاگرام مربوط به مرحله دوم

۳- نتایج

MIAS یکی از بانک داده هایی معروف می باشد که در ارزیابی بسیاری از روش های تشخیص توده از جمله روش پیشنهادی در این پروژه، مورد استفاده قرار گرفته شده است. در این بانک داده ها ۳۲۲ تصویر ماموگرافی با اندازه 1024×1024 پیکسل وجود دارد.

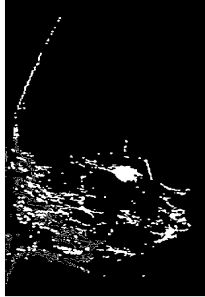
۱-۳ نتایج مراحل پیش پردازش

در این مطالعه با اعمال نظر یک متخصص، تصویری شایع و پیچیده در ماموگرافی جهت نمایش انتخاب شده است (شکل ۹).



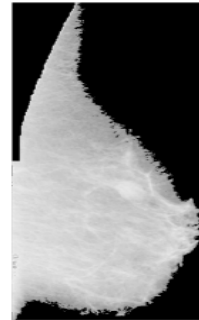
شکل ۹- نمونه ای از یک تصویر ماموگرافی

در این مطالعه از روش چگالی وزن دار و فقی جهت بهبود کیفیت تصویر استفاده شده است که برای افزایش دقت ضروری می-باشد. در شکل ۱۳ تصویر بهبود یافته $F_E(x, y)$ نمایش داده شده است.



شکل ۱۵- پر کردن حفره های حاصل از اعمال فیلتر LOG

از آنجاییکه اندازه توده در تصاویر ماموگرافی در یک محدوده معین می-باشد، با استفاده از عملگرهای مورفولوژی نواحی مشکوک استخراج شده نامربوط حذف می-گردند. در شکل ۱۶ نتیجه اعمال عملگر اپنینگ نشان داده شده است.



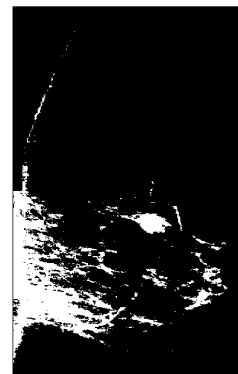
شکل ۱۳- تصویر $F_E(x, y)$

۲-۳ نتایج مراحل تشخیص توده

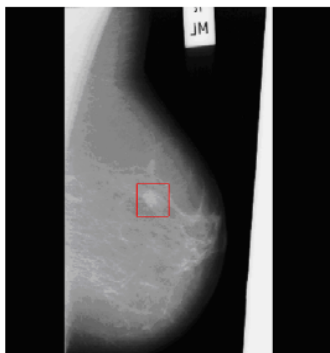
با توجه به بلوک دیاگرام ارائه شده در شکل ۷ با تعیین یک حد آستانه مناسب، نواحی مشکوک به توده مشخص می-گردند که دارای خطای مثبت کاذب زیادی می-باشند (شکل ۱۴).



شکل ۱۶- تصویر حاصل پس از اعمال اپراتور اپنینگ



شکل ۱۴- اعمال حد آستانه بر روی تصویر بهبود یافته

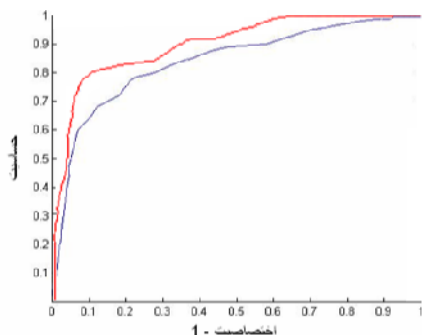


شکل ۱۷- نتیجه نهایی اعمال الگوریتم پیشنهادی بر روی تصویر ماموگرافی اولیه همراه با ناحیه استخراج شده توده (با ترسیم یک مستطیل)

با تغییر پارامترهای طبقه بندی کننده منحنی ROC به عنوان یک

سپس فیلتر LOG بر روی تصویر دودویی حاصل اعمال می-گردد و حفره های موجود پر می-شوند (شکل ۱۵).

تشخیص توده در تصاویر ماموگرافی با تبدیل موجک



شکل ۱۹- منحنی ROC مربوط به الگوریتم پیشنهادی با رنگ

قرمز و روش ماسوتی با رنگ آبی نمایش داده شده است. با مقایسه منحنی ROC مربوط به روش پیشنهادی و الگوریتم ماسوتی و نظر متخصص، افزایش حساسیت و اختصاصیت مشهود می‌باشد.

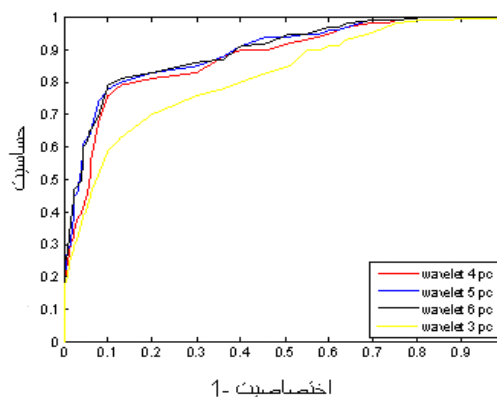
۴- بحث و نتیجه گیری

در این مطالعه با استفاده از بانک داده‌های انجمن بررسی تصاویر ماموگرافی^۱ یک روش ترکیبی تجربی برای استخراج توده به صورت خودکار ارائه شده است که طی آن علاوه بر استفاده از ویژگی‌های مبتنی بر پیکسل از ویژگی‌های مبتنی بر ناحیه نیز استفاده شده است.

اگر در مرحله اول تغییرات مربوط به سطح آستانه (Step1) و (Step2) خیلی کوچک در نظر گرفته شود، سرعت اجرای الگوریتم کاهش می‌یابد. از طرفی اگر تغییرات سطح آستانه خیلی زیاد باشد در دقت الگوریتم کاهش حاصل می‌شود. از این رو لازم است که در تغییرات سطح آستانه مرحله اول حالت بهینه منظور گردد. در نهایت خروجی مرحله اول می‌تواند شامل چند پنجره باشد که نشان دهنده خطای مثبت کاذب بالا می‌باشد. از این رو حضور مرحله دوم به عنوان مرحله تکمیلی جهت کاهش این خطا ضروری خواهد بود. در مرحله دوم از ویژگی‌های

روش متداول و مفید جهت ارزیابی طبقه‌بندی کننده، مورد استفاده قرار می‌گیرد.

در شکل ۱۸ مقایسه‌ای بین کارایی روش ارائه شده، با استخراج ۳، ۴، ۵ و ۶ عنصر اصلی برای ضرایب موجک صورت گرفته است.



شکل ۱۸- منحنی ROC برای ضرایب موجک با ۳، ۴، ۵ و ۶ عنصر اصلی

در نهایت با توجه به نظر متخصص و منحنی‌های ROC حاصل، چهار عنصر اصلی برای ضرایب موجک و حساسیت ۸۱٪، اختصاصیت ۸۴٪ به عنوان حالت بهینه منظور می‌گردند.

جدول ۱- مقایسه کمی مرحله اول و دوم الگوریتم پیشنهادی

	حساسیت	اختصاصیت
مرحله اول	۸۹٪	۵۴٪
مرحله دوم	۸۱٪	۸۴٪

جهت مقایسه روش پیشنهادی، الگوریتم ماسوتی بر روی همان بانک داده‌ها نیز پیاده گردیده است و منحنی ROC آن نیز مطابق با روش پیشنهادی (با تغییر پارامترهای مربوط به طبقه‌بندی کننده) در شکل ۱۹ نشان داده شده است [۱۲].

اگر چه با افزودن مرحله دوم (استفاده از ویژگی‌های موجک) به الگوریتم، حساسیت ۸٪ کاهش یافت، ولی در اختصاصیت افزایش ۳۰٪ حاصل گردید که در مجموع با توجه به مستقل بودن الگوریتم از حضور کاربر، معیار کمک تشخیصی مناسبی برای پزشکان فراهم می‌آورد.

۵- تشکر و قدردانی

این مقاله نتیجه طرح تحقیقاتی است که در گروه مدیکال انفورماتیک، مرکز تحقیقات علوم و تکنولوژی در پزشکی به انجام رسیده است.

موجک که انتخاب مناسب‌تری نسبت به سطح خاکستری می باشد جهت استخراج ویژگی استفاده شده است. زیرا که اگر سطوح خاکستری موجود در پنجره‌های استخراج شده را به عنوان ویژگی‌ها منظور کنیم، نه تنها سرعت الگوریتم پایین می‌آید بلکه به بانک داده‌های بزرگی جهت آموزش طبقه‌بندی کننده نیاز خواهد بود. از آنجاییکه تبدیل موجک قابلیت استخراج جزئیات موجود در تصویر از جمله لبه‌ها را دارد در کنار ویژگی‌های مبتنی بر پیکسل می‌تواند امکان تشخیص انواع مختلف توده حتی در تصاویر ماموگرافی با کنتراست پایین، را فراهم می‌کند. استفاده از سه نوع موجک دابلیو جی جی همراه با PCA قابلیت استخراج ترکیبی مناسبی از ویژگیها را میسر ساخته است.

منابع

1. Szekely N, Toth N, Pataki B. A hybrid system for detecting masses in mammographic images. IEEE T INSTRUM MEAS 2006; 3(18): 2065 – 2070.
2. Debra I. Breast imaging: the requisites. Elsevier Health science, 2004.
3. Cheng HD, Shi XJ, Min R, Hu LM, Cai XP, Du HN. Approaches for automated detection and classification of masses in mammograms. Elsevier Pattern Recognition 2006; 39(4): 646-668 .
4. Tehrani JN, Ahmadian A, Riahi N, Giti M. Detection of Suspicious Microcalcifications in digital mammography using fuzzy Logic and Wavelet Transform Coefficients. IJMP 2003; 3(3):23-28 .
5. M. P. Sampat, M. K. Markey, A. C. Bovik, “Computer- aided detection and diagnosis in mammography”, Handbook of Image and Video Processing (ed. Bovik), 2nd edition 2005; 1195-1217.
6. Kegelmeyer W P, Pruneda J M, Bourland P D, Hillis A, Riggs M W, and Nipper M L. Computer-aided mammographic screening for spiculated lesions. Radiology 1994; 191:331-337.
7. Karssemeijer N, te Brake G M. Detection of stellate distortions in mammograms. IEEE T MED IMAGING 1996; 15(5): 611-619.

8. Liu S L, Babbs C F, Delp E J. MultiResolution Detection of spiculated Lesions in Digital Mammograms. IEEE T IMAGE PROCESS 2001; 10(6): 874-884.
9. Kobatake H, Murakami M, Takeo H, Nawano S. Computerized detection of malignant tumors on digital mammograms. IEEE T MED IMAGING 1999; 18(5): 369-378.
10. Petrick N, Chan H P, Sahiner B, Wei D. An adaptive density-weighted contrast enhancement filter for mamographic brest mass detection. . IEEE T MED IMAGING 1996, 15(1): 59-67;
11. Petrick N, Chan H P, Sahiner B, Helvie M A. Combined adaptive enhancement and regiongrowing segmentation of breast masses on digitized mammograms. MED PHYS 1999; 26(8):1642-54.
12. Masotti M. A ranklet-based image representation for mass classification in digital mammograms. MED PHYS 2006; 33(10):3951-3961.
13. Ismail M A, El-Khoribi R. A.. HMT of the ranklet transform for face recognition and verification. GVIP Journal 2006; 6(3).
14. Stankovic R S, Falkonski B J. The haar wavelet transform: Its status and achievements. Elsevier Computer & Electrical Engineering, 2003; 29(1):25-44.
15. Masotti M. Optimal representations for mass detection in digital mammography. PHD thesis, 2005
16. Chen S, Li D. Image binarization focusing on objects. Elsevier neurocomputing 2006; 69(16) : 2411-2415.
17. Zhang H, Foo SW. Computer Aided Detection of Breast Masses from Digitized Mammograms. IEICE transaction INF. &SYST. 2006; E89-D (6): 1955-1961.
18. Petrick N, Chan HP, Sahiner B, Wei D. An adaptive density-weighted contrast enhancement filters for mamographic brest mass detection. . IEEE T MED IMAGING 1996; 15(1): 59-67.
19. Muneeswaran K, Ganesan L, Arumugam S, Ruba Soundar K. Texture classification with combined rotation and scale invariant wavelet features. Elsevier Pattern Recognition 2005; 38(10): 1495-1506.
20. Arivazhagan S, Ganesan L. Texture Classification Using Wavelet Transform, Elsevier pattern Rrecognition2003.1513-1521.
21. Mello-Thoms C, Chapman B. A preliminary report on the role of spatial frequency analysis in the perception of breast cancer missed at mammography screening. Academic Radiology 2004; 11(8): 894-908.

22. Stollnitz E J, DeRose A D, Salesin D H. Wavelets for computer graphics: a primer.1. IEEE COMPUT GRAPH 1995; 15(3): 76-84.
23. Burges CJC. A Tutorial on Support Vector Machines for pattern Recognition. Data Mining and Knowledge Discovery 1998.
24. Theodoridis S, Koutroumbas K. Pattern Recognition Academic Press 2nd edition 2003.